

# Genética del glaucoma primario de ángulo abierto

## Genetics of primary open-angle glaucoma

MARCELO CARRIZOSA MURCIA\*  
VIVIAN ALEXANDRA GUTIÉRREZ CARRANZA\*\*

### RESUMEN

*Objetivo:* conocer la genética del glaucoma primario de ángulo abierto para la identificación de genes que permitan establecer una herramienta de diagnóstico temprano para un mejor manejo de la enfermedad. *Materiales y métodos:* se realizó una búsqueda sistematizada de literatura primaria en bases de datos como PubMed, SciELO y Elsevier; además, se utilizaron referentes de varios textos para algunas terminologías, cuadros y tablas de los diferentes glaucomas, para determinar las características, el diagnóstico diferencial y la identificación de los genes asociados con el desarrollo del glaucoma primario de ángulo abierto. La información seleccionada corresponde al periodo 2010-2015. *Conclusiones:* el glaucoma primario de ángulo abierto es una enfermedad que depende, en la mayoría de casos, de un patrón de herencia dominante, caracterizado principalmente por dos genes: el miocilina (MYOC) y el optineurina (OPTN); esto da lugar a seis locus identificados para esta enfermedad. También está relacionado con otras patologías que son factores de riesgo para desarrollar glaucoma, como la miopía alta, la diabetes mellitus, la hipertensión arterial, la etnia, entre otras manifestaciones sistémicas. De igual manera, es importante recordar que afecta la calidad de vida y que es un problema de salud pública.

**Palabras clave:** glaucoma, glaucoma primario de ángulo abierto, genes, locus, miocilina, optineurina.

\* Optómetra, MSc en Ciencias de la Visión, Universidad de La Salle, Bogotá, Colombia. Docente de la Universidad de La Salle.

\*\* Optómetra, Universidad de La Salle, Bogotá, Colombia.

## ABSTRACT

**Objective:** To gather information on the genetics of primary open-angle glaucoma for gene identification that would allow the design an early diagnosis tool for better disease management. **Materials and methods:** A systematic primary literature search was performed in databases such as PubMed, SciELO, and Elsevier; additionally, references from various texts were used for terminologies, charts and tables on different types of glaucoma, in order to determine the characteristics, differential diagnosis and identification of genes associated with the development of primary open-angle glaucoma. The selected information corresponds to the period 2010-2015. **Conclusions:** Primary open-angle glaucoma is a disease that, in most cases, depends on a dominant pattern of inheritance, mainly characterized by two genes: myocilin (MYOC) and optineurin (OPTN); this results in the identification of six loci associated with this disease. It is also associated with other pathologies that are risk factors for glaucoma, such as high myopia, diabetes mellitus, hypertension, ethnicity, among other systemic manifestations. Similarly, it is important to remember that it affects the quality of life and it is a public health problem.

**Keywords:** glaucoma, primary open-angle glaucoma, genes, locus, myocilin, optineurin.

## INTRODUCCIÓN

El tratamiento del glaucoma ha tenido grandes avances respecto a su diagnóstico y tratamiento. Esta enfermedad es una neuropatía óptica progresiva, la cual posee muchos factores que pueden llevar al paciente a un estado de ceguera total o parcial. El diagnóstico temprano y oportuno es de vital importancia, ya que al comenzar el tratamiento adecuado, y de manera pertinente, se podrá establecer una progresión más lenta y un mejor control de la enfermedad (1-3).

Según Okumus (1), el glaucoma pertenece a un grupo de cuadros clínicos que se caracterizan por la gran variedad de manifestaciones, tanto clínicas como histopatológicas; como ya se sabe, es una enfermedad de evolución rápida que se presenta de forma asintomática y muchas veces silenciosa. En la gran mayoría de casos, comienza con una pérdida del campo visual periférico, caracterizada por contracción y depresión, que si no se controla puede conducir finalmente a la ceguera.

La presión intraocular (PIO) elevada es el principal factor de riesgo conocido; sin embargo, no es el único indicador para el diagnóstico, ya que existen glaucomas de baja presión con ángulo abierto (4). Esto no quiere decir que únicamente nos basamos en la toma de la presión intraocular

para su diagnóstico, sino también en la complementariedad de distintos exámenes, como los campos visuales, la gonioscopia, el fondo de ojo, la tomografía del nervio óptico, la paquimetría, el análisis del flujo sanguíneo al nervio óptico, la sensibilidad al contraste, las pruebas hídricas, entre otros, que nos ayudarán a la detección de esta patología (5,6). Para Shi, Zhao y Wang (7), el glaucoma primario de ángulo abierto (GPAA) es la principal causa de ceguera irreversible en el mundo; así mismo, es importante tener en cuenta que la mayoría de las causas del GPAA tienen un compromiso hereditario marcado (4,8,9). Para ello, es necesario comprender la genética del glaucoma, con el fin de determinar el origen de la enfermedad; esto aporta datos importantes para el establecimiento de protocolos investigativos y avances en el campo terapéutico y preventivo (10), además de poder estudiar genes y relacionarlos con otras enfermedades.

Existen otras causas como la hipertensión arterial (HTA), ya que la presión arterial es importante en la génesis de las lesiones papilares, pues hay un equilibrio entre esta y la presión del ojo; es decir, si hay un aumento de 10 mmHg de la presión arterial, hay un aumento de la PIO en 1 mmHg (11). Existen otros factores de riesgo, como los pacientes con miopías mayores a 6,00 dioptrías, la edad, entre otros; así mismo, se está estudiando la influencia

de la diabetes mellitus en la aparición del GPAA (6,12,13). Todo esto con el fin de encontrar una relación entre los genes o locus del GPAA y cada una de estas enfermedades sistémicas.

## MATERIALES Y MÉTODOS

Se desarrolló una búsqueda de literatura primaria, disponible en texto completo, en bases de datos (PubMed, Medline, SciELO y ProQuest) y libros relacionados con el tema, escritos en inglés y español. Se implementó una estrategia de búsqueda con palabras clave, como *genética del glaucoma primario de ángulo abierto*, *genes*, *locus*, *glaucoma*, y se seleccionaron escritos publicados entre 2000 y 2015. A través de esta búsqueda, se encontraron más de 200 artículos pertinentes para la investigación, de los cuales se seleccionaron 63 escritos que cumplieran los siguientes criterios de selección: título relacionado directamente con el tema genética del GPAA; resumen conciso y claro, que evidenciara el aporte académico para nuestro tema, y, finalmente, resultados y discusión con análisis de los distintos autores respecto a los genes involucrados en el GPAA.

## GLAUCOMA PRIMARIO DE ÁNGULO ABIERTO

El GPAA es una neuropatía óptica, multifactorial y hereditaria, la cual se caracteriza por cambios en la papila, alteraciones del campo visual, de la agudeza visual y que puede estar o no acompañada de hipertensión ocular; además de ello, el GPAA es el subtipo más agresivo de todos los glaucomas, ya que su evolución es gradual, lenta y asintomática (9,14-17).

Se dice que el GPAA del adulto es el tipo más común en la mayoría de las poblaciones; se caracteriza principalmente por poseer PIO por encima de 21 mmHg. Rosas (18) afirma que si un paciente con GPAA tiene una PIO dentro de lo normal

(<21 mmHg), se considera un glaucoma de tensión normal, pero con los signos de alteración de la cabeza del nervio óptico.

## CLASIFICACIÓN

Los glaucomas se pueden clasificar según sus características anatómicas, bioquímicas, moleculares y genéticas; cada una de estas categorías nos brinda diversa información que nos ayudará a comprender y entender la enfermedad (19).

Además, la genética nos ayuda a la identificación de mutaciones específicas, aunque en ocasiones suele ser complejo explicar los diferentes glaucomas desde el campo puramente genético (20), ya que abarca demasiadas variables que se deben considerar, como la raza, la altura, el clima, entre otros, que pueden ocasionar alteraciones. Es indispensable tener en cuenta que la gran mayoría de alteraciones genéticas se deben a mecanismos moleculares y factores externos con potencial mutagénico, carcinogénico o teratógeno.

Varios autores han elaborado diversas clasificaciones del glaucoma, en los cuales se incluyen el glaucoma de tensión normal, el glaucoma pigmentario, el glaucoma secundario y el glaucoma congénito (21-23).

Ahora bien, el GPAA se divide en tres categorías: glaucoma juvenil (GJAA), GPAA de adulto y glaucoma de tensión normal (GPTN).

## ETIOLOGÍA

El GPAA, como ya se ha mencionado, es una neuropatía óptica en la que el nervio óptico se encuentra sumamente sensible a los efectos mecánicos de la PIO, ya sea alta o normal, que afecta la estructura de la malla trabecular y del trabéculo yuxtacanalicular. Así mismo, se considera que posiblemente es un factor isquémico del nervio óptico (16); esto se explica a través de dos teorías:

1. Teoría mecánica: “sostiene que el daño principal de los axones que pasan por la lámina cribosa sufren una deflexión mecánica en forma de un estrangulamiento parcial, ya que, al aumentar la PIO, hay un abombamiento posterior de la lámina cribosa” (16).
2. Teoría vascular: “el factor isquémico sostiene que, a la vez de que la lámina cribosa se abomba posteriormente con la PIO, esta comprime los finos capilares que nutren la capa superficial del nervio óptico” (16).

El humor acuoso se produce en los procesos ciliares, en la cámara posterior del ojo, y pasa a través de la pupila a la cámara anterior; la malla trabecular desarrolla el proceso de excreción por medio del ángulo iridocorneal, pasa por el conducto de Schlemm, los vasos colectores y las venas episclerales y proporciona nutrientes al cristalino, al iris y a la parte interna de la córnea (13). Además, elimina del metabolismo productos tóxicos.

### SEMIOLÓGIA

EL GPAA se presenta en una forma asintomática en la mayoría de los casos (24); en la exploración ocular se comienzan a identificar los signos principales: aumento o invariabilidad de la PIO; excavación papilar aumentada, en la mayoría de los casos, unilateral o bilateral, simétrica o asimétrica, así como excavación vertical con tendencia a estar más aumentada que la horizontal; disminución del campo visual; sensibilidad al contraste reducida; disminución del espesor de las fibras del nervio óptico, examinado con tomografía óptica coherente (OCT); pruebas de electrofisiología, visión cromática, entre otros. Es de vital importancia tener en cuenta que no siempre que se encuentre en el fondo del ojo una excavación papilar aumentada significa que hay glaucoma, siempre es necesario hacer pruebas diagnósticas que nos ayuden a la identificación de ello. Así mismo, debe hallarse la correlación entre la excavación y el error refractivo, porque una relación copa-disco considerablemente grande es significativa en un

paciente con hipermetropía, sobre todo de 5 Dpts en adelante, pero causaría menor preocupación en un paciente miope de 5 Dpts. El anillo escleral es más grande en el ojo miope y las fibras tienen un espacio para extenderse hacia afuera (5); mientras que en un ojo hipermetrope todo el volumen de la capa de fibras nerviosas está confinada en un espacio relativamente pequeño. También es importante observar en detalle la lámina cribosa en un paciente hipermetrope, ya que esto sugiere pérdida de fibras nerviosas, por lo que se explicó antes, el anillo escleral es menor y el volumen de la capa de fibras nerviosas se limita más.

### GENÉTICA DEL GLAUCOMA

Pérez y colaboradores (25) reportan que un 43,11 % de los casos de glaucoma son familiares, el 56,33 % muestra un patrón de herencia autosómico dominante, en el 38,88 % se observa una forma autosómica recesiva y el 2,79 % no presenta un patrón definido. Durante la revisión bibliográfica se ha encontrado que la mayoría de los casos son de herencia autosómica dominante; esto quiere decir que si hay algún miembro de la familia con glaucoma, posiblemente la siguiente generación tendrá esta patología.

De acuerdo a la nomenclatura de la base de datos de la Organización del Genoma Humano, GLC es el símbolo general para los genes del glaucoma: 1, 2 y 3 son respectivamente los símbolos para subtipos de ángulo abierto, ángulo cerrado y congénito, y *a, b, c, d, e y f* se refieren al primero, segundo, tercero, cuarto, quinto y sexto gen mapeado en cada subgrupo (25,26).

Existen diversos estudios de la asociación del genoma completo donde se han comprobado o establecido tan solo dos genes que causan glaucoma: el gen de la miocilina (MYOC) y el de la optineurina (OPTN). El MYOC se expresa en grandes cantidades en la malla trabecular, la esclerótica, el cuerpo ciliar, el iris y en cantidades menores en la retina y la cabeza del nervio óptico; el MYOC

es secretado por el humor acuoso, donde los pacientes con mutaciones en miocilina pueden tener PIO elevada (27). La miocilina es una proteína citoesquelética que participa en la morfogénesis del cuerpo basal, un centro organizador de microtúbulos del epitelio ciliado. Esta es prácticamente idéntica a la proteína TIGR, proteína de respuesta a los glucocorticoides, inducida por la malla trabecular (28). El nombre de miocilina fue escogido por el Comité del Genoma Humano para referirse a este gen del glaucoma en el locus GLC1A, así que el término TIGR ya no se usa (29) (figura 1). La optineurina es una proteína multifactorial implicada en muchos procesos de la célula (30); se encuentra en el glaucoma de tensión normal y en el GPAA desempeña un papel neuroprotector en el ojo y en el nervio óptico (31); además, se puede encontrar en el humor acuoso (18).

Aparte de los dos genes mencionados, existen alelos de riesgo comunes con efectos más pequeños, como las caveolinas (CAV1/CAV2), que son proteínas pequeñas (6); estas tienen funciones como el transporte vesicular, la homeostasis del colesterol celular, mecanismos de transducción de señales y capacidad como proteína supresora

de tumores (33). Además de estas funciones, tienen una localización en la malla trabecular, que es específica para las células glaucomatosas (34). Hay otras proteínas que causan GPAA, como la TMCO1, que es una proteína transmembrana, la SIX1/SIX6, la CDKN2BAS y la 8q22 (3,35).

De igual manera, hay solo seis locus identificados hasta el momento para el GPAA: GLCIA (localizado en la región cromosómica 1q24.3-q25.2), GLCIB (2cen-q13), GLCIC (3q21-q24), GLCID (8q23), GLCIE (10p14-p15) y GLCIF (7q35-q36) (4,36).

### GENES DEL GLAUCOMA JUVENIL DE ÁNGULO ABIERTO (GJAA)

La tabla 1 describe los genes del GPAA.

En 1997 se descubrió el glaucoma juvenil de ángulo abierto (GJAA), el cual fue identificado en una gran familia con glaucoma juvenil y tuvo una localización en el cromosoma 1 (41). Se encuentra localizado en el cromosoma 1q23-25, llamado Myocilin, codificado como GLC1A (20) (figura 2).

Cromosoma 1q

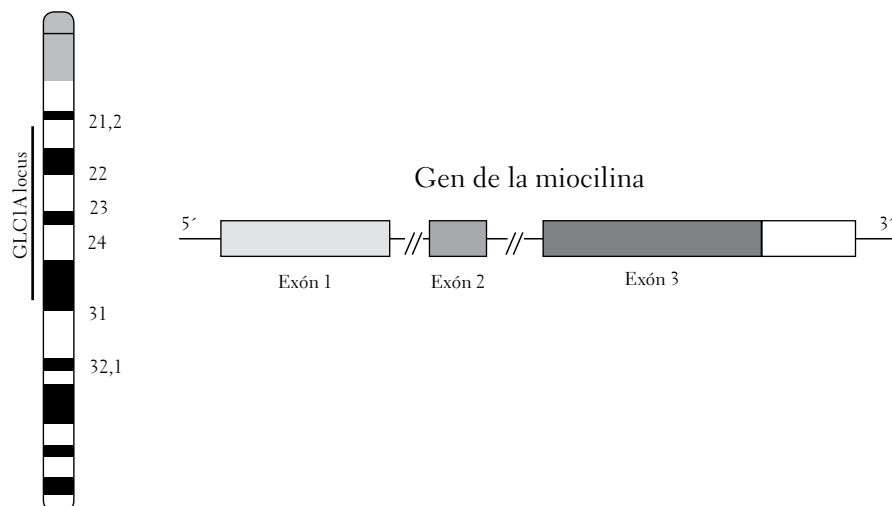


FIGURA 1. Ideograma del cromosoma 1 con localización de MYOC. El MYOC tiene tres exones, con las mutaciones concentradas en los exones 1 y 3 (29)

Fuente: Vicent, Heon y Trope (32).

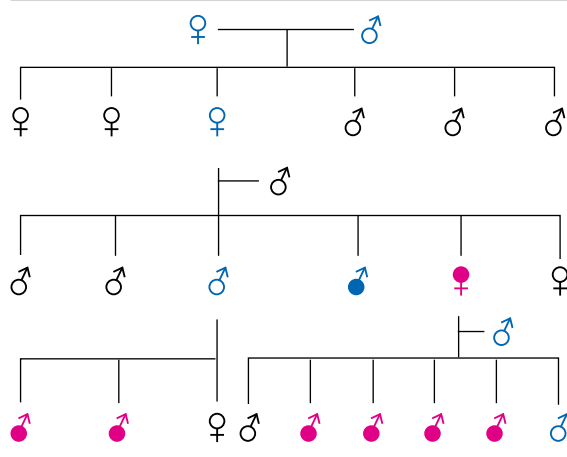
TABLA 1. Características principales de los genes cartografiados del GPAA

| GEN                   | GLC1A   | GLC1B                            | GLC1C   | GLC1D   | GLC1E   | GLC1F  |
|-----------------------|---|----------------------------------|---|---|---|--|
| HERENCIA              | AD  | AD                               | AD  | AD  | AD  | AD   |
| CROMOSOMA             | 1q23-q25  | 2cen-q13                         | 3q21-q24  | 8q23  | 10p15-p14   | 7q35- q36  |
| EDAD DE INICIO        | Desde los 11 a los 51 años  | Después de los 40 años           | Comienzo tardío   | Entre los 30 y 40 años  | Entre los 23 y 65 años  | Después de los 40 años   |
| OTRAS CARACTERÍSTICAS | Es una forma muy agresiva de la enfermedad. Tiene alta penetrancia. PIO muy alta (25,37). | PIO se encuentra normal (22,38). | Buena respuesta a los fármacos. Se relaciona con el glaucoma de presión alta (22,39). | Se caracteriza por una neuropatía y pérdida del campo visual (38,39). | PIO normal, alteraciones del campo visual, disco alto y cambios en la cabeza del nervio óptico. | PIO mayor a 22 mmHg, excavaciones altas, campos visuales alterados. Síndrome de dispersión pigmentaria en un cromosoma distal a GLC1F (38). Tiene relación copa-disco de 0,6 o más y defectos del campo visual severos (40). |

AD: autosómica dominante

Fuente: elaboración propia.

FIGURA 2. Árbol genealógico de una de las familias con glaucoma juvenil y un patrón autosómico dominante



Azul: sujetos sanos. Rojo: sujetos con la enfermedad.

Fuente: Puentes, Carrasco, García y García (11).

En la tabla 2 se mencionan los locus del glaucoma primario de ángulo abierto y en la tabla 3 los factores de riesgo predominantes de esta enfermedad.

TABLA 2. Genes de glaucoma cartografiados actualmente

| TIPOS DE GLAUCOMAS | LOCUS | LOCALIZACIÓN | HERENCIA |
|--------------------|-------|--------------|----------|
| Juvenil (GJAA)     | GLC1A | 1q23-25      | AD       |
|                    | GLC1B | 2cen-q13     | AD       |
|                    | GLC1C | 3q21-q24     | AD       |
|                    | GLC1D | 8q23         | AD       |
| Adulto (GPAA)      | GLC1E | 10p15-p14    | AD       |
|                    | GLC1F | 7q35-q36     | AD       |
| Tensión (GTN)      | GLC1E | 10p15-p14    | AD       |

AD: autosómica dominante.

Fuente: Ortiz, Rodríguez, González y Lantigua (41).

TABLA 3. Factores de riesgo en el GPAA

| FACTORES DE RIESGO   |
|--|
| Antecedentes familiares de glaucoma: 4 a 16 %  |
| Miopía elevada, enfermedades de la córnea central, hipotiroidismo, diabetes mellitus, hipertensión arterial, hipotensión arterial, traumas oculares, tratamientos largos de corticoides. |
| Enfermedad vascular sistémica: alteraciones en el flujo de la cabeza del nervio óptico.  |
| Edad: a partir de los 40 años.   |
| Raza: negra o latina.  |
| Sexo: hombres.   |
| Tener un familiar con glaucoma.  |

Fuente: Arévalo y Arzabe (39).

Los tres factores más importantes asociados con la neuropatía óptica glaucomatosa son el nivel de la PIO, la edad y los antecedentes de herencia familiar (16,37).

Según Rodríguez (42), no hay una relación clara entre la diabetes, la migraña y la raza; sin embargo, afirma que sí hay una asociación con la HTA, la edad, la cardiopatía isquémica, el historial familiar, la hipertensión ocular y la miopía. Para Liu y colaboradores (43) y para otros autores (35), la edad avanzada, las personas de raza negra, la miopía alta, la historia familiar, la HTA, la PIO alta, la diabetes mellitus y la migraña son factores de riesgo para el GPAA.

## ENFERMEDADES RELACIONADAS CON EL GPAA

En la tabla 4 se explican algunas de las enfermedades que hasta esta investigación se han relacionado con el GPAA; se observa que la mayoría de estas son de herencia dominante y que comparten similitud de cromosomas.

Tradicionalmente se ha considerado la diabetes como un factor de riesgo para el desarrollo del GPAA, por lo que se ha aconsejado extremar el control de la PIO en pacientes diabéticos (55). Con el avance de la genética, se ha encontrado que los genes que presentan anomalías en la diabetes se localizan en los cromosomas 1, 3, 5, 6, 7, 10, 11, 14, 15 y 20 y en el GPAA en 1, 2, 3, 6, 7, 8, 9, 10, 11, 14, 17 y 19; de esta manera, se observa que hasta este momento se encuentra una asociación entre ambas enfermedades: comparten los cromosomas 1, 3, 7, 10, 11 y 14 (56).

Es importante tener en cuenta que en el glaucoma se han descrito alteraciones en los genes

GYIB1, MYOC y OPTN, pero no en los casos de diabetes (27).

Por otro lado, la asociación de la diabetes mellitus y el glaucoma se ha investigado mucho en la literatura. La diabetes mellitus es el principal factor etiológico para el glaucoma neovascular; se han encontrado algunos vínculos con otros glaucomas, como el GPAA y en el glaucoma de ángulo cerrado, pero aún no se ha determinado su grado de asociación (56).

## REFERENCIAS

1. Okumus S, Demiryürek S, Gürler B, Coskun E, Bozgeyik I, Oztuzcu S, et al. Association transient receptor potential melastatin channel gene polymorphism with primary open angle glaucoma. *Mol Vis.* 2013;19:1852-58.
2. Chen SD, Wang L, Zhang XL. Neuroprotection in glaucoma: present and future. *Chin Med J.* 2013;126(8):1567-1577.

TABLA 4. Enfermedades relacionadas al GPAA

| PATOLOGÍA   | ¿QUÉ ES?   | HERENCIA | CARACTERÍSTICAS  |
|---|--|----------|--|
| Síndrome de Axenfeld Rieger<br>Locus: RIEG1/ RIG2<br>Cromosomas:<br>4q25<br>6p25                | Son anomalías del desarrollo o disgenesias periféricas de la córnea, del ángulo de la cámara anterior y del iris. Estas anomalías están acompañadas de glaucoma bilateral, en la mayoría de los casos (44,45).   | AD       | Penetrancia completa, con defectos oculares, como hipoplasia del iris, adherencias iridocorneales, corectopia, policoria y embriotoxon posterior, y otros rasgos menos frecuentes, como cataratas, desprendimiento de retina y microcórnea (30).   |
| Retinosis pigmentaria   | Es una enfermedad que causa una grave discapacidad visual; constituye la cuarta causa de ceguera en el mundo (46).   | AR, AD   | La mayoría de los pacientes que presentan herencia AR tienden a tener GPAA, más que los de herencia AD (45,46).  |
| Síndrome de Marfan<br>Mutaciones:<br>Gen de la fibrilina 1 (FBN1)<br>Los genes TGFBR 1 y 2 (47) | Es un trastorno hereditario del tejido conectivo, que afecta a los sistemas esquelético, cardiovascular y ocular, principalmente (48).   | AD       | Tiene una alta penetrancia y expresividad variable. Sin embargo, no presenta un porcentaje tan alto de GPAA (48).  |
| Osteogénesis imperfecta<br>Mutaciones en: COL1A1/COL1A2 (49)                                    | Es un trastorno genético del aumento de la fragilidad ósea, masa ósea baja y otras manifestaciones del tejido conectivo. La severidad de esta enfermedad varía del grado en el que se encuentre; existen cuatro clases de osteogénesis (50,51).                      | AD       | En la mayoría de los pacientes, el trastorno se presenta por mutaciones en uno de los dos genes que codifican el colágeno de tipo 1, pero en algunos individuos estas mutaciones no son detectables (50,51).   |
| Síndrome de dispersión pigmentaria<br>Cromosomas:<br>7q35-q36<br>18q11-21(29)                   | El síndrome de dispersión pigmentaria es una enfermedad caracterizada por la liberación de pigmento del epitelio pigmentario del iris, que se deposita especialmente en la malla trabecular, lo que puede ocasionar una forma temprana de aparición de GPAA (52,53). | AD       | Como características especiales, hay pérdida de pigmento del iris, lo cual se puede observar con retroiluminación; huso de Krukemberg como depósito de pigmento en el endotelio corneal y profundidad de la cámara anterior amplia, signos clínicos básicos para el diagnóstico de la patología (32,52,53,54). |

AD: autosómica dominante; AR: autosómica recesiva.

Fuente: elaboración propia.

3. Loomis S, Kang J, Weinreb R, Yaspan B, Cooke Bailey J, Gaasterland D, et al. Association of CAV1/CAV2 genomic variants with primary open angle glaucoma overall and by gender and pattern of visual field loss. *Ophthalmology*. 2014;121(2): 508-16.
4. Escribano J. Genética del glaucoma: la luz al final del túnel catorce años después. *Arch Soc Esp Oftalmol*. 2010;85(11):353-4.
5. Castañeda R, Jiménez J, Iriarte MJ. Concepto de sospecha de glaucoma primario de ángulo abierto: definición, diagnóstico y tratamiento. *Rev Mex Oftalmol*. 2014;88(4):153-60.
6. González E. Papel de las caveolas/caveolinas-1 en la fisiología del adipocito. Barcelona: 2007. Tesis doctoral para la Universidad de Barcelona.
7. Shi K, Zhao L, Wang Z. Familial primary open angle glaucoma: A case report. *Genet Mol Res*. 2014;13(2):3162-4.
8. Cerevedo V. Historia médica: metodología didáctica. Bogotá: Médica Panamericana; 2002.
9. Martin Y, Piloto I, Álvarez G, Fumero F, Rodríguez D, Sánchez L. Fisiología trabecular y glaucoma de ángulo abierto. *Rev Cubana Oftalmol*. 2012;25(3):1-11.
10. Gupta S, Bhaskar PK, Bhardwaj R, Chandra A, Chaudhry VN, Chaudhry P, et al. MTHFR C677T Predisposes to POAG but not to PACG in a North Indian population: A case control study. *PLoS ONE*. 2014;9(7):1-9.
11. Arias Puente A, Carrasco Font C, García Feijó J, García Sánchez J. Tratamiento del glaucoma en la edad pediátrica II glaucoma juvenil. En: Fonseca A, Abelairas J, Rodríguez J, Peralta J. Actualización en cirugía oftálmica pediátrica. Madrid: Sociedad Española de Oftalmología; 2000. Cap. 12. Disponible en <http://www.offtalmo.com/publicaciones/pediatrica/cap12.htm>
12. Wang XE, Wang XY, Gu YS, Huang Z. Retinal nerve fiber layer in primary open-angle glaucoma with high myopia determined by optical coherence tomography and scanning laser polarimetry. *Chin Med J*. 2013;126(8): 1425-9.
13. Rieger-Reyes C, Rubio-Galán FJ. Glaucoma: implicaciones farmacológicas. *Semergen*. 2013;39(1):26-33.
14. Guevara M, Pérez R, Murga C, Castillo W, Fujita R. Estudio genético-molecular de glaucoma primario de ángulo abierto en una familia peruana sugiere nuevo locus para glaucoma. *Acta Médica Sanmartiniana*. 2012;1(1),70-3.
15. Vishal M, Sharma A, Kaurani L, Chakraborty S, Ray J, Sen A, et al. Evaluation of genetic association of the INK4 locus with primary open angle glaucoma in East Indian population. *Sci Rep*. 2014;4:1-4.
16. Brechtel M, González O, Fuente M, Aguilar G, Bustos M, Hernández T, et al. Glaucoma primario de ángulo abierto. *Rev Hosp M Gea Glz*. 2001;4(3):61-8.
17. Instituto Mexicano de Seguridad Social. Guía de referencia rápida. Diagnóstico y tratamiento del paciente adulto con glaucoma de ángulo abierto. México D. F.: Instituto Mexicano de Seguridad Social; 2016. Disponible en: [http://www.cenotec.salud.gob.mx/descargas/gpc/CatalogoMaestro/164\\_GPC\\_GLAUCOMA\\_ANG\\_ABRIERTO/GRR\\_Glaucoma\\_Angulo\\_Abierto.pdf](http://www.cenotec.salud.gob.mx/descargas/gpc/CatalogoMaestro/164_GPC_GLAUCOMA_ANG_ABRIERTO/GRR_Glaucoma_Angulo_Abierto.pdf)
18. Gálvez-Rosas A. Aspectos genéticos del glaucoma primario de ángulo abierto en el adulto. *Investigaciones en Discapacidad*. 2014;3(2):69-76.
19. Cioffi G. Glaucoma 2011-2012. Barcelona: Elsevier; 2012.
20. Saad L, Ferreira C. Genética del glaucoma primario de ángulo abierto. *Pontificia Universitas Médica*. 2001;42(1). Disponible en: <http://med.javeriana.edu.co/publi/vniversitas/serial/v42n1/0012%20Genetica.PDF>
21. Exilaser. Tipos de glaucoma [Internet]. Disponible en: <http://www.drafuentes.com/oftalmologia-basica/tipos-de-glaucoma/>
22. American Association of Ophthalmology. Glaucoma: curso de ciencias básicas y clínicas. Barcelona: Elsevier; 2008.
23. Caviedes G, Hornillos J, Dacasa A. Oftalmología II. Santander: Universidad de Cantabria; 1991.
24. García E, González E. Prevención de ceguera en pacientes con glaucoma primario de ángulo abierto. *Rev Haban Cienc Méd*. 2009;8(3). Disponible en: [http://scielo.sld.cu/scielo.php?script=sci\\_arttext&pid=S1729-519X2009000300004](http://scielo.sld.cu/scielo.php?script=sci_arttext&pid=S1729-519X2009000300004)
25. Pérez M, Landrián B, Pérez L. Comportamiento clínico y epidemiológico del glaucoma primario de ángulo abierto en familiares de pacientes glaucomatosos. *Mediciego*. 2011;17(2). Disponible en: [http://bvs.sld.cu/revistas/mciego/vol17\\_02\\_2011/pdf/T14.pdf](http://bvs.sld.cu/revistas/mciego/vol17_02_2011/pdf/T14.pdf)



26. Guevara M. Análisis genético-molecular de glaucoma primario de ángulo abierto en familias peruanas. *Horiz Med.* 2011;11(1):24-35.
27. Tamm ER. Myocilin and glaucoma: Facts and ideas. *Porg Retin Eye Res.* 2002;21(4):395-428.
28. Nguyen TD, Chen P, Huang WD, Chen H, Johnson D, Polansky JR. Gene structure and properties of TIGR, an olfactomedin-related glycoprotein cloned from glucocorticoid-induced trabecular meshwork cell. *J Biol Chem.* 1998;273(11):6341-50.
29. Korać J. Uloga proteina optineurina u autofagiji proteinskih nakupina u neurodegenerativnim bolestima. *Doktorska disertacija Sveuciliste u splitu Medicinski Fakultet.* 2013. 122 p.
30. Blanco Y, Méndez T, Fernández L, López D, Piloto I, Hernández L. Síndrome de Axenfeld-Rieger con glaucoma asociado. *Rev Cubana Oftalmol.* 2012;25(1). Disponible en: [http://scielo.sld.cu/scielo.php?script=sci\\_arttext&pid=S0864-21762012000300014](http://scielo.sld.cu/scielo.php?script=sci_arttext&pid=S0864-21762012000300014)
31. Ying H, Yue BY. Cellular and molecular biology of optineurin. *Int Rev Cell Mol Biol.* 2012;294:223-58.
32. Vicent A, Heon E, Trope G. Pruebas genéticas y una perspectiva molecular del glaucoma. En: Boyd F, Luntz M, Boyd LS. Últimas innovaciones en los glaucomas. Etiología, diagnóstico y tratamiento. Bogotá: Highlights of Ophthalmology; 2003. cap. 7, p. 55-62.
33. Mayoral R, Fernández A, Roy R, Bascá L, Martín P. Papel de la Caveolina-1 en la regeneración hepática tras hepatectomía parcial, mecanismo de señalización y función en la regulación de la proliferación hepática. *An R Acad Nac Farm.* 2007;73(4):1093-125.
34. Surgucheva I, Surguchov A. Expression of caveolin in trabecular meshwork cells and its possible implication in pathogenesis of primary open angle glaucoma. *Mol Vis.* 2011;17:2878-88.
35. Williams SE, Carmichael TR, Allingham RR, Hausa M, Ramsay M. The genetics of POAG in black South Africans: A candidate gene association study. *Sci Rep.* 2015;5:1-7.
36. Guevara M, Pérez R, Vargas E, Fujita R. Mapeo cromosómico y refinamiento de la localización de un gen de glaucoma en 2cen-2q12 en una familia peruana: avances hacia la identificación del gen *GLC1B*. *Horiz Med.* 2003;3:1-6. Disponible en: [http://www.revistas-academicas.usmp.edu.pe/\\_uploads/articulos/cccec4-art3\\_vol3\\_n1-2.pdf](http://www.revistas-academicas.usmp.edu.pe/_uploads/articulos/cccec4-art3_vol3_n1-2.pdf)
37. Rayward AO. Estudio de correlación entre función retiniana con perimetría (OCTOPUS TG1) y pruebas objetivas en medición de capas de fibras nerviosas (Tomografía de Coherencia Óptica) y cabeza del nervio óptico (Tomografía de Laser Barrido HRT). Tesis doctoral. Madrid: Universidad de Madrid; 2012.
38. American Academy of Ophthalmology, Sociedad Española de Oftalmología. Curso de ciencias básicas y clínicas. Sección 10. Barcelona: Elsevier; 2012.
39. Arévalo F, Arzabe CW. Diabetes en oftalmología en idioma panamericano. Panamá: Jaypee-Highlights Medical Publishers; 2012. Disponible en: <https://books.google.com.co/books?id=ygMMzKS5VPUC&pg=PA198&dq=genetica+del+glaucoma+primario+de+angulo+abierto&hl=es&sa=X&ei=AXXSVP32G8ewggTkIHwBQ&ved=0CDYQ6AEwBQ#v=onepage&q=genetica%20del%20glaucoma%20primario%20de%20angulo%20abierto&f=false>
40. Wolfs RC, Klaver CC, Ramrattan RS, van Duijn CM, Hofman A, de Jong PT. Genetic risk of primary-open angle glaucoma. Population-based familial aggregation study. *Arch Ophthalmol.* 1998;116(12):1640-5.
41. Ortiz E, Rodríguez M, González A, Lantigua A. Avances en la genética de los glaucomas. *Rev Cubana Oftalmol.* 1999;12(2):77-83.
42. Rodríguez YL. Evaluación de los factores de riesgo en el glaucoma primario de ángulo abierto. *Rev Cubana Oftalmol.* 2008;21(1):1-6.
43. Liu T, Xie L, Ye J, He X. Family-based analysis identified CD2 as a susceptibility gene for primary open angle glaucoma in Chinese Han population. *J Cell Mol Med.* 2014;8(4):600-9.
44. Fernández M, Villegas J. Defectos genéticos del cristalino. Alteraciones visuales y auditivas de origen genéticos. Bogotá: Martalucia; 1998. 170 p.
45. Casado I, Molina C, Lugo N, Ambrós I. Caracterización de las principales variables clínicas del glaucoma en pacientes con retinosis pigmentaria. *Medisan.* 2012;16(1). Disponible en: [http://scielo.sld.cu/scielo.php?script=sci\\_arttext&pid=S1029-30192012000100006](http://scielo.sld.cu/scielo.php?script=sci_arttext&pid=S1029-30192012000100006)
46. Espinosa SG, Luque RF, Vásquez CC, Scott MN, Salomón MD. Consideraciones oftalmológicas y genéticas sobre la asociación de retinosis pigmentaria con glaucoma. *Medisan.* 2007;11(2). Disponible en: [http://bvs.sld.cu/revistas/san/vol11\\_2\\_07/san08207.pdf](http://bvs.sld.cu/revistas/san/vol11_2_07/san08207.pdf)

47. Barriales R, García D, Monserrat L. Genética del síndrome de Marfan. *Cardiocre*. 2011;46(3):101-4.
48. Magaña B, Villanueva G, Mendoza M. Alteraciones oculares en el Síndrome de Marfan: revisión de 130 casos. *Rev Mex Oftalmol*. 2009;83(4):201-5.
49. Alanay Y, Avaygan H, Camacho N, Utine GE, Boduroglu K, Aktas D, et al. Mutations in the gene encoding the RER protein FKBP65 cause autosomal-recessive osteogenesis imperfecta. *Am J Hum Genet*. 2010;86(4):551-9.
50. Rauch F, Glorieux FH. Osteogenesis imperfecta. *Lancet*. 2004;363(9418):1377-85.
51. Wallace DJ, Chau FY, Santiago-Turla C, Hauser M, Challa P, Lee PP, et al. Osteogenesis imperfecta and primary open angle glaucoma: Genotypic analysis of a new phenotypic association. *Mol Vis*. 2014;20:1174-81.
52. Díaz C, Hernández J. Síndrome de dispersión pigmentaria. *Gaceta de Optometría y Óptica Oftálmica*. 2011;(461):18-22.
53. Fernández L, Rodríguez M, Piloto I, Domínguez M, Cabañas J. Síndrome de dispersión pigmentaria y glaucoma pigmentario. *Rev Cubana Oftalmol*. 2009;22(1):1-8.
54. Carrizosa M. Síndrome de dispersión pigmentaria. *Cienc Tecnol Salud Vis Ocul*. 2010;8(1):89-100.
55. Borque E, Ferreras A, Polo V, Larrosa JM, Pablo LE, Honrubia FM. Capacidad diagnostica del GDx VCC para el diagnóstico del glaucoma. *Arch Soc Esp Oftalmol*. 2008;83(6):357-364.
56. Sayin N, Kara N, Pekel G. Ocular complications of diabetes mellitus. *World J Diabetes*. 2015;6(1):92-108.

Recibido: 29 de septiembre de 2015

Aprobado: 2 de noviembre de 2015

CORRESPONDENCIA:

Vivian Gutiérrez  
vgutierrez37@unisalle.edu.co