

# Timectomía en miastenia gravis

## Thymectomy in myasthenia gravis

Luis Zea Salazar<sup>1</sup>, Gladys Chávez Valarezo<sup>1</sup>, María Valdez Tomalá<sup>1</sup>, Alfredo Yance Solórzano<sup>1</sup>

<sup>1</sup> Hospital del niño "Dr. Francisco de Ycaza Bustamante". Guayaquil, Ecuador

### RESUMEN

**Introducción:** la timectomía constituye parte del tratamiento de la miastenia gravis, considerándose que es la primera el tratamiento junto con que debe emplearse, a más de los glucocorticoides e inmunosupresores. **Objetivo:** comparar las técnicas quirúrgicas abierta vs toracoscópica. **Metodología:** se recolectaron datos de los expedientes de pacientes timectomizados como parte de su tratamiento por miastenia gravis, durante el 01 de septiembre de 2010 y al 31 de agosto de 2011 en el hospital del niño "Dr. Francisco de Ycaza Bustamante". Se realizó entrevistas a los pacientes encontrados. Se analizó los tiempos de estancia hospitalaria, tiempo de permanencia en unidad de cuidados intensivos, inicio de la ingesta oral, tiempo quirúrgico, duración de la estancia en la unidad de cuidados intensivos, dolor postoperatorio, mejoría sintomática de la miastenia y satisfacción del paciente con la cicatriz de la operación. **Resultados:** cuatro pacientes que requirieron timectomía por miastenia gravis en el período analizado, dos fueron intervenidos por vía abierta transesternal y dos por vía toracoscópica. Con la toracoscopia se obtuvo disminución de tiempo quirúrgico de 221 minutos a 153 minutos (promedio). La estancia hospitalaria disminuyó de 15 a 4 días (promedio). El reintegro a sus actividades cotidianas fue más rápido. Los pacientes operados por toracoscopia aceptaron mejor su cicatriz. La técnica video asistida tuvo menos complicaciones que la abierta. El grado de mejoría sintomática de la miastenia gravis post timectomía fue similar con las dos técnicas. **Conclusion:** la timectomía video asistida es eficaz en el tratamiento de la miastenia gravis  
**Palabras clave:** Miastenia Gravis. Timo. Timectomía. Toracoscopia.

### ABSTRACT

**Introduction:** thymectomy is part of the treatment for Myasthenia Gravis, considered as the applicable treatment together with corticosteroids and immunosuppressants, being the first that should be applied out of the three mentioned. **Objective:** compare open surgical techniques vs. thoracoscopic techniques. **Material and methods:** the data of records from September 1st to August 31st, 2010 of thymectomized patients at the Dr. Ycaza Francisco Bustamante Children's Hospital were collected as part of their treatment for Myasthenia Gravis. Interviews were conducted among the patients found. Time of hospital stays, length of stay in intensive care, beginning of the oral intake, surgical time, postoperative pain, symptomatic improvement of the myasthenia and satisfaction of the patient with the scar from the surgery were analyzed. **Results:** there were 4 patients who required thymectomy for myasthenia gravis in the period analyzed. Two were operated by open transsternal thymectomy and two by thoracoscopic surgery. The operative time was decreased from 221 to 153 minutes (average). The reintegration into their daily activity was sooner. The patients operated with thoracoscopy assimilated their scar better. The video-assisted technique had fewer complications than the open one. The degree of symptomatic improvement of Myasthenia Gravis after Thymectomy was similar with both techniques. **Conclusions:** it has been concluded that the video-assisted thymectomy is effective in the treatment of Myasthenia Gravis.  
**Keywords:** Myasthenia Gravis. Thymo. Thymectomy. Thoracoscopy.

## Introducción

Está establecida una relación positiva entre la timectomía y la remisión o mejoría de los síntomas en la miastenia gravis. Los pacientes cuyo timo fue extirpado, tienen el doble de posibilidades de llegar a una remisión, libre de medicamentos, que los no timectomizados (relación 2:1). La posibilidad de alcanzar un estado libre de síntomas con ayuda de medicamentos inhibidores de colinesterasa (piridostigmina) también mejora con una relación 1,6:1 a favor de la timectomía.<sup>1</sup> La extirpación del timo se puede realizar por vía cervical, combinada con esternotomía media superior, esternotomía media total, y últimamente por cirugía video asistida toracoscópica (VATS).<sup>2</sup> La resección incompleta de la glándula impide los efectos beneficiosos de la intervención. Se ha reportado 25-39% de reoperaciones para extirpación de restos tímicos en la operación por vía cervical,<sup>3</sup> timectomía por esternotomía media y timectomía video asistida toracoscópica.

## Metodología

Se recolectaron los datos de los expedientes de pacientes timectomizados como parte de su tratamiento por miastenia gravis, durante el 01 de septiembre de 2010 al 31 de agosto de 2011 en el hospital del niño "Dr. Francisco de Ycaza Bustamante".

El diagnóstico de miastenia gravis se basó en los datos obtenidos en la historia clínica y los resultados de la prueba de estimulación muscular repetitiva (PER). La PER fue realizada tanto en músculos distales como proximales, se estimularon el nervio cubital izquierdo a nivel de la muñeca y el nervio accesorio espinal a nivel del cuello, las respuestas se registraron a nivel del músculo abductor corto del meñique y del músculo trapecio respectivamente. Se aplicaron trenes de 10 estímulos a 3Hz de frecuencia, se realizó estimulación basal seguida de un período de contracción sostenida del músculo durante un minuto, enseguida se practicaron nuevas estimulaciones repetitivas durante los cuatro minutos subsiguientes para reproducir la respuesta. En uno de los pacientes, se realizó cuantificación de receptores de acetilcolina por radioinmunoanálisis (RIA), los resultados de estos análisis se observan en la tabla 1.

Tabla 1. Datos preoperatorios

Casos	PER	Antirreceptores de acetilcolina por RIA	Dosis de piridostigmina oral preoperatoria
1	17,60%	-	60 mg x 4
2	19,80%	-	60 mg x 4
3	18,00%	-	30 mg x 4
4	14,60%	75/15	30 mg x 4

PER: prueba de estimulación muscular repetitiva, RIA: receptores de acetilcolina por radioinmunoanálisis.

El grado de afectación de los pacientes fue determinado de acuerdo al estadio correspondiente en la Clasificación Clínica de la Fundación Norteamericana de miastenia gravis<sup>4</sup> posterior a lo cual fueron derivados al servicio de cirugía pediátrica, departamento encargado de asignar al azar, sin tomar en cuenta el estadio clínico de los pacientes para que se les realice timectomía por medio de esternotomía o vía laparoscópica.

La técnica de esternotomía media se realizó con una incisión en la línea medio anterior del tórax exponiendo el mediastino anterior, una vez identificado el timo se realizó su excéresis. El cierre a nivel esternal se lo llevó a cabo con alambre #4. La técnica de toracoscopia asistida se realizó usando tres trocares de 5mm por el hemitórax izquierdo, se insufló esta porción de la cavidad torácica con CO2 a 5mmHg de presión, se identificó el timo y se extirpó con el uso de bisturí ultrasónico (figuras 1 y 2).

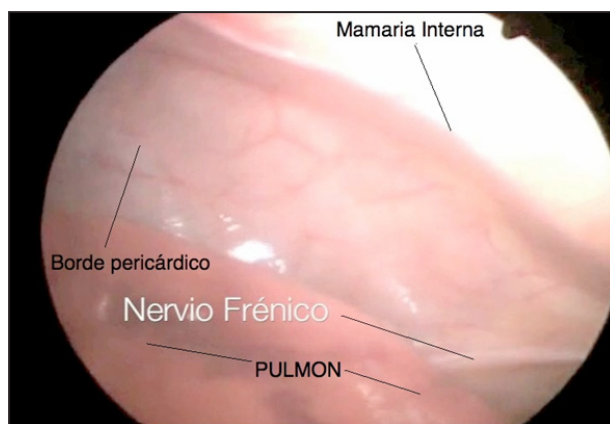
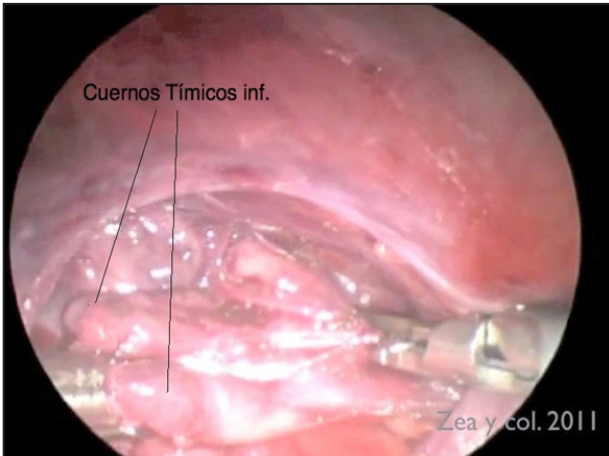


Figura 1. Vista toracoscópica. Campo quirúrgico. Pleura mediastínica. Se señalan las principales referencias anatómicas.



**Figura 2. Disección mediastínica.** Timo expuesto en su cara anterior. Extremo cefálico hacia la derecha de la figura. Se ha diseccionado la cara posterior y queda por soltar los cuernos superiores. Nótese la pinza ultrasónica en la parte superior.

En cada uno de los casos se describió: tiempo quirúrgico, considerado desde que el paciente ingresa al quirófano hasta que sale hacia el área de recuperación; evolución en el período postoperatorio, tomando en cuenta el tiempo de estancia hospitalaria; permanencia en la Unidad de Cuidados Intensivos (UCI); momento de extracción de drenes; inicio de la ingesta oral; teniendo en cuenta que estos datos permiten valorar la velocidad de recuperación del paciente. Se valoró el dolor posoperatorio de acuerdo al manejo con medicamentos y dosis utilizadas, a pesar de que en cada caso el esquema de medicación fue distinto.

Además, se valoró la satisfacción del paciente con la cicatriz quirúrgica mediante una entrevista; todos estos datos fueron obtenidos de los registros realizados en las historias clínicas. En cuanto a la recuperación de la fuerza muscular y resistencia al ejercicio, esto fue evaluado por el servicio de neurología en las consultas de seguimiento, quienes determinaban como la presencia de mejoría o no de acuerdo a lo observado en el examen físico.

En todos los pacientes se utilizó piridostigmina antes y después de la intervención quirúrgica, de acuerdo a las dosis necesarias en cada período se ha podido establecer la eficacia de la timectomía.

## Resultados

Se encontraron cuatro pacientes que requirieron timectomía por miastenia gravis, dos fueron

intervenidos por vía abierta transternal y dos por vía toracoscópica. Los equipos quirúrgicos que realizaron las operaciones abiertas y por toracoscopia fueron diferentes. Tres pacientes tenían 11 años y uno 14 años. Se encontraron dos pacientes femeninos y dos masculinos.

Coincidentemente, los sometidos a esternotomía fueron los femeninos.

El resultado de la histopatología de los cuatro pacientes fue de hiperplasia tímica.

El tiempo operatorio varió de dos horas 10 minutos hasta tres horas 49 minutos. Las operaciones por esternotomía fueron significativamente más largas. Con la toracoscopia se obtuvo disminución de tiempo quirúrgico de 221 minutos a 153 (promedio).

La estancia hospitalaria fue mucho mas prolongada en los pacientes sometidos a cirugía abierta, obteniéndose una disminución de 15 a 4 días (promedio) con la toracoscopia. Además necesitaron más días de estancia en (UCI).

El primer caso de timectomía por vía laparoscópica permaneció un día en UCI, ya que era lo acostumbrado en los casos de cirugía abierta, su evolución permitió cambiar la indicación y en el segundo paciente no se indicó su pase a dicha unidad para el posoperatorio.

Tanto para la cirugía abierta como para la videoscópica se dejaron drenes en la cavidad torácica. En la esternotomía los drenes fueron tubulares con presión negativa, en mediastino anterior; en la VATS fueron tubulares con sello de agua, colocados en la cavidad pleural (tabla 2).

Como única complicación que apareció un paciente sometido a cirugía abierta, se pudo anotar atelectasia pulmonar superior derecha, en los otros tres pacientes no se observaron complicaciones.

Tres pacientes presentaron una mejoría clínica detectable en el posoperatorio inmediato. En todos se pudo disminuir la dosis de piridostigmina. Uno de los pacientes presentó mejoría clínica leve, manteniendo la medicación al mismo nivel y ha debido internarse por dos ocasiones por crisis de distress respiratorio.

Tabla 2. Tiempos. Pacientes intervenidos quirúrgicamente

Caso	Tiempo quirúrgico (horas)	Estancia hospitalaria (días)	Estancia en UCI (días)	Tiempo de extracción drenes
1	3:34	11	2	8 días
2	3:49	20	8	16 días
3	2:10	4	1	24 horas
4	2:57	4	0	24 horas

Por entrevista directa a los pacientes se pudo establecer el grado de satisfacción por el resultado estético de las dos técnicas (tabla 3). Durante la entrevista pudo recabarse datos anecdóticos

sobre mayor resistencia para subir escaleras y caminar más tiempo, que se consideraron para calificar la mejoría clínica (figuras 3 y 4).

Tabla 3. Datos posoperatorios

Casos	Mejoría clínica	Dosis de piridostigmina oral posoperatoria	Aceptación de resultado estético
1	SI	45 mg x 4	NO
2	LEVE	60 mg x 4	NO
3	SI	30 mg x 3	Si
4	SI	30 mg x 2	Si

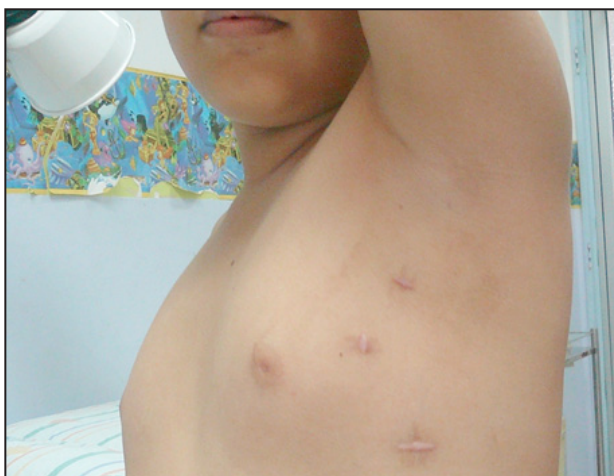

Figura 4. Cicatriz toracoscopía videoasistida.

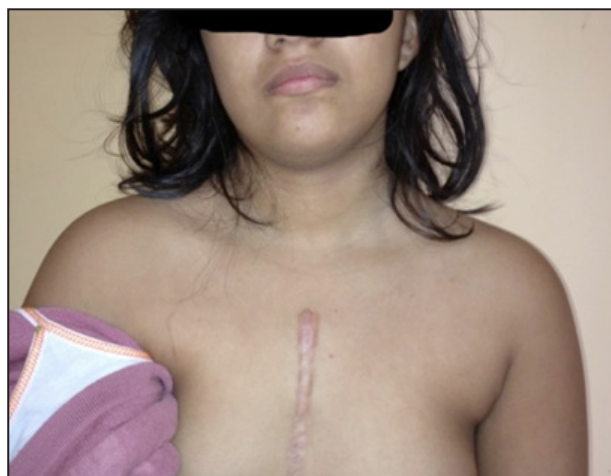

Figura 3. Cicatriz de esternotomía media.

## Discusión

La timectomía constituye parte del tratamiento de la miastenia gravis, siendo reconocida como específica de la misma junto con el uso de glucocorticoides e inmunosupresores. La indicación más frecuente de timectomía es la miastenia gravis.<sup>5</sup> Los resultados obtenidos en el presente estudio en cuanto a la recuperación más rápida, reflejada en menor tiempo de hospitalización, menor tiempo en UCI, deam-

bulación temprana, son corroborados por diferentes autores en series muy extensas.<sup>6,7</sup>

La mejoría clínica de los pacientes timectomizados por toracoscopía, permite asegurar categóricamente que el tejido tímico fue extirpado en su totalidad, no habiendo sido necesarias re-exploraciones, puesto que además de la glándula tímica, la cirugía videoasistida permitió la extirpación de grasa pericárdica y mediastínica, sitios descritos como posible ubicación de tejido tímico ectópico.<sup>8</sup>



Las pequeñas cicatrices de la VATS contrastan con la gran cicatriz de la toracotomía media anterior y la opinión de los pacientes corrobora lo señalado por otros autores de la necesidad de encontrar una alternativa más estética que la vía transesternal.<sup>9</sup> La vía transcervical permite un resultado estético más aceptable, y movilización y recuperación temprana.<sup>10</sup> Pero algunos cirujanos señalan que tiene la desventaja de una exposición más difícil e incompleta que posibilitaría que restos tímicos se quedasen en el paciente.<sup>11</sup>

Uno de los argumentos contra la VATS en miastenia gravis también ha sido la posibilidad de no poder realizar una extirpación completa del tejido tímico; pero se cree que estos resultados prueban lo contrario.

La mejora del instrumental para cirugía video asistida, permite una exposición adecuada, que visualiza los ángulos más difíciles gracias a lentes de 30 o 45 grados y permite la extirpación completa de la glándula. El instrumental de 5 y 3 milímetros permite la utilización de puertos pequeños que prácticamente no dejan cicatriz, y la utilización del bisturí ultrasónico y de coagulación bipolar mejorada, asegura una disección segura y hemostasia efectiva. En el caso del bisturí ultrasónico presenta una ventaja adicional por no producir descarga eléctrica, lo que disminuye las probabilidades de presentación de arritmias ventriculares peligrosas durante la disección de la grasa pericárdica.

Si bien todos los pacientes tuvieron mejoría, la evolución de los operados por vía mínimo invasiva fue mucho más favorable. Se asumió que este resultado es consecuencia de su estadio clínico, que fue grado V en dos de los pacientes y grado III b en los pacientes restantes.

Se ha señalado que la mejoría clínica evoluciona positivamente con el tiempo, en los pacientes a los que se les realizó timectomía, por lo que todavía se espera una mayor recuperación y ojalá que una remisión completa en los casos intervenidos.

Si bien la presente casuística es pequeña y por lo tanto casi anecdótica, se demuestra las ventajas de la cirugía mínimo invasiva y pretende abrir el camino para mejorar el manejo de estos pacientes en las diferentes instituciones.

Podemos señalar que la timectomía video asistida es la técnica de elección para la timectomía en miastenia gravis.

## Referencias bibliográficas

1. Gronseth G, Barohn R. Practice parameter: Thymectomy for autoimmune myasthenia gravis (an evidence base review). *Neurology*, July 12, 2000. Vol 55. No. 1. Pag. 7-15. <http://www.neurology.org/content/55/1/7.full.html>.
2. Argote-Greene L, Jaklitsch M, y Sugarbaker D. Abordaje toracoscópico para la timectomía con asesoramiento en pacientes con miastenia grave. *Cirugía de tórax*, Sugarbaker et al. Editorial Médica Panamericana, Buenos Aires, 2001, Cap. 135, pag. 1121-1127.
3. Saito EH, Higa C, Nuñez RA, Magalhães GC, Vaz LCA, Cervante VF. Timectomía extendida por cirugía torácica videoasistida e cervicotomía no tratamiento de miastenia. *J. Pneumología* [online]. 2003, vol.29, n.5, pp. 273-279. ISSN 0102-3586.
4. Task Force of the Medical Scientific Advisory Board of the Myasthenia Gravis Foundation of America. Myasthenia Gravis: recommendations for clinical research standards. *Neurology* 2000; 55:16-23.
5. Kucharczuk J, Cooper J. Timectomía transcervical. *Cirugía de tórax*, Sugarbaker et al. Editorial Médica Panamericana, Buenos Aires, 2011, Cap. 134, pag. 1115-1120.
6. Meyer D, Herbert M, Sobhani N, Tayakolian P, Duncan A, Bruns M, Korngut K, Mack M. Comparativ Clinical Outcomes of Thymectomy for Myasthenia Gravis Performed by Extended Transsternal and minimal invasive approaches. (2009) *Annals of Thoracic Surgery*, 87 (2), pp. 385-391.
7. Bachmann K, Burkhardt D, Schreiter I, Kaifi J, Busch Ch, Tayssen G, Izbicki J, Strate T. Long-term outcome and quality of life after open and thoracoscopic Thymectomy for myasthenia gravis: analysis of 131 patients. *Surg Endosc* (2008) 22: 2470-2477
8. Mineo T, Pompeo E, Lerut T, et al. Thoracoscopic thymectomy in autoimmune myasthenia: results of the left-sided approach. *Ann Thorac Surg* 2000; 69:1537-41.
9. Späth G, Brinkmann A, Huth C, Wietholter H. Complications and efficacy of transsternal thymectomy in myasthenia gravis. *Thorac Car- diovasc Surg* 1987; 35:283-9
10. Novelino L, Longoni M, Spinelli L, Andretta M, Cozzi M, Faillace G, et al. "Extended" thymectomy, without sternotomy, performed by cervi- cotomy and thoracoscopic technique in the treatment of myasthenia gravis. *Int Surg* 1994; 79:378-81.
11. Zieliński M, Jarosław K, Szlubowski A, Soja J. Comparison of late results of basic transsternal and extended transsternal thymectomies in the treatment of myastheniagravis. *The Annals of Thoracic Surgery* (2004) 78 (1), pp. 253-258.