

Rupture of the cranial cruciate ligament in dogs^ª

Ruptura del ligamento cruzado craneal en perros

Ruptura do ligamento cruzado cranial em cães

Christof Fischer Wiethuchter^{1*}, MV, PhD.

* *Autor para correspondencia: Christof Fischer Wiethuchter. E-mail: cfischer@santotomas.cl*

¹Escuela de Medicina Veterinaria. Universidad Santo Tomás, Avenida Prat 855, Concepción, Chile.

(Recibido: 4 de enero, 2014; aceptado: 8 de octubre, 2014)

Abstract

Rupture of the cranial cruciate ligament (LCCr) is one of the most common causes of lameness in dogs. It generates joint instability, leading to a degeneration of the affected knee. It is thought that most LCCr rupture cases are due to progressive degeneration along with mild traumas. The diagnosis is primarily based on orthopedic examination and X-rays of the knee; a positive drawer test is important to detect total rupture of LCCr. On the other hand, partial LCCr injuries are difficult to diagnose, so arthroscopy and magnetic resonance imaging have been increasingly used as diagnostic methods in recent years. Many surgical procedures have been described to stabilize the affected knee in the last decades. Such treatments can be divided into intra-articular procedures, extra-articular methods and proximal tibial osteotomies. Despite important scientific developments in recent years regarding this disease there is no treatment to prevent secondary diseases following LCCr rupture, such as osteo-arthritis and meniscus injuries. The aim of this paper is to provide a brief review of the current literature related to the rupture of the cranial cruciate ligament in dogs.

Key words

Cranial cruciate ligament rupture, dog.

^ªPara citar este artículo: Fischer Wiethuchter C. Ruptura del ligamento cruzado craneal en perros . Rev CES Med Zootec. 2014; Vol 9(2): 324-337.

Resumen

La ruptura del ligamento cruzado craneal (LCCr) es una de las causas más comunes de claudicación en perros, produciendo inestabilidad articular lo que conlleva en consecuencia a una degeneración de la rodilla afectada. En la actualidad se piensa que en la mayoría de los pacientes afectados se produce una degeneración del LCCr progresiva, que con el tiempo y traumas leves continuados pueden llegar a una ruptura total del ligamento. El diagnóstico se basa principalmente en el examen ortopédico y la toma de radiografías de la rodilla, siendo la prueba de cajón positiva importante para detectar la ruptura total del LCCr, por otro lado, las lesiones parciales del LCCr son de difícil diagnóstico, por lo que en los últimos años se ha ido incrementado el uso de la artroscopía y la resonancia magnética como métodos diagnósticos en medicina veterinaria. En las últimas décadas se han descrito un gran número de tratamientos quirúrgicos con el fin de estabilizar nuevamente la rodilla afectada. Dichos tratamientos pueden dividirse en métodos intraarticulares, métodos extraarticulares y osteotomías de la tibia proximal. A pesar del gran desarrollo científico realizado en los últimos años respecto a dicha patología, no existe un tratamiento que evite el desarrollo de patologías secundarias a la ruptura del LCCr, como artrosis articular y frecuentemente lesiones en los meniscos. El objetivo del presente artículo, es proveer una breve revisión actual de la literatura relacionada a la ruptura del ligamento cruzado craneal en perros.

Palabras clave

Perros, ruptura del ligamento cruzado craneal.

Resumo

A ruptura do ligamento cruzado cranial (LCCr) é uma das causas mais comuns de claudicação nos cães, produzindo uma instabilidade articular que leva em consequência a uma degeneração do joelho afetado. Na atualidade se acha que nos pacientes afetados se produz uma degeneração do LCCr progressiva, que com o tempo e traumas leves continuados pode se chegar a desenvolver em uma ruptura total do ligamento. O diagnóstico baseia-se principalmente no exame ortopédico e a toma de radiografias do joelho, sendo os testes mais importantes para detectar a ruptura total do LCCr, de outro lado, as lesões parciais do LCCr são de difícil diagnóstico, pelo que nos últimos anos tem se incrementado o uso da artroscopia e a ressonância magnética como métodos diagnósticos na medicina veterinária. Nas últimas décadas tem se descrito um grande número de tratamentos cirúrgicos com o fim de estabilizar novamente o joelho afetado. Esses tratamentos podem se-dividir em métodos intra-articulares, métodos extra-articulares e osteotomias da tibia proximal. Ainda que houvesse um grande desenvolvimento científico realizado nos últimos anos com respeito a essa patologia, não existe um tratamento que evite o desenvolvimento de patologias secundarias a ruptura do LCCr, como artrose articular e frequentemente lesões nos meniscos. O objetivo do presente artigo é ministrar uma curta revisão atualizada da literatura relacionada à ruptura do ligamento cruzado cranial em cães.

Palavras-chave

Cães, ruptura do ligamento cruzado cranial.

Introducción

Las lesiones del ligamento cruzado craneal (LCCr) son una de las causas más comunes de claudicación en perros⁴⁹, provocando dolor, inestabilidad, degeneración articular y frecuentemente lesiones meniscales secundarias^{2, 49}. La ruptura del LCCr puede producirse en cualquier perro, raza y a cualquier edad, pero generalmente afecta a perros de gran tamaño⁴⁶. La etiología de la ruptura del LCCr aún no se comprende completamente, se piensa que es un proceso multifactorial, en donde factores ambientales, la conformación ósea del miembro, raza, peso corporal y sexo pueden tener un rol importante en el desencadenamiento de la enfermedad^{82, 93, 98}.

A pesar de que las lesiones pueden ser producto de traumas, en la mayoría de los pacientes se debe a un proceso degenerativo, provocándose en un inicio lesiones parciales, las que con el tiempo pueden afectar toda la estructura del ligamento provocando la su ruptura total¹⁰. En las últimas décadas se han descrito una plétora de tratamientos quirúrgicos para el tratamiento de los pacientes afectados con dicha patología, los cuales pueden ser divididos en métodos intraarticulares^{3,73}, extraarticulares^{27, 34, 86} y osteotomías de la tibia proximal^{68, 85}. Hasta la fecha no se ha podido demostrar consistentemente una superioridad de un método quirúrgico por sobre otro en relación a los resultados clínicos y al progreso de la osteoartrosis^{1, 4, 22}, por lo que el método a utilizar depende de las preferencias de cada cirujano, siendo las técnicas extraarticulares las más utilizadas^{31, 59, 60}. El objetivo del presente artículo, es reportar un breve resumen actual en relación a la ruptura del ligamento cruzado craneal en perros.

Desarrollo del tema

Etiología y patogénesis de la ruptura del ligamento cruzado craneal.

La etiología exacta de la ruptura del LCCr en perros aún se desconoce, pero se piensa que es un proceso multifactorial²¹, en donde hasta la fecha se han identificado varios factores de riesgo que pueden influir en dicha patología, como la edad, raza, sexo, sobrepeso, degeneración progresiva del ligamento con daños en las fibras de colágeno⁹³, mala conformación de la extremidad pélvica, como genu varo^{20, 29, 38}, excesiva actividad física⁸³, factores

inmunológicos y procesos inflamatorios^{28, 71}. La ruptura parcial o total del LCCr conlleva a la inestabilidad, en distintos grados, de la articulación, lo que produce una cascada de cambios inflamatorios y patológicos⁶⁴. Al generarse una inestabilidad articular en conjunto con una cinemática articular anormal, se producen cambios en los proteoglicanos y en las fibras de colágeno del cartílago articular, y al mismo tiempo hay inflamación articular, la que con el tiempo puede llegar a producir oosteoartrosis con formación de osteofitos y daños meniscales secundarios^{50, 64}.

Diagnóstico de la ruptura del ligamento cruzado craneal

El diagnóstico de la ruptura del LCCr en perros se puede realizar en base al examen clínico-ortopédico en conjunto con herramientas imagenológicas. El diagnóstico clínico-ortopédico, tiene como objetivo principal de detectar principalmente una función anormal del LCCr, siendo la ruptura parcial de difícil diagnóstico. En la mayoría de los casos, se puede obtener un diagnóstico definitivo con la anamnesis, examen ortopédico y radiografías de la articulación afectada⁴⁸.

Examen ortopédico. Al palpar la articulación dañada se puede determinar efusión articular y fibrosis medial periarticular en casos crónicos, por lo que es importante hacer una comparación con la rodilla contralateral. En algunos pacientes se pueden presentar dolor a la manipulación articular o crepitación, dichas alteraciones pueden estar asociadas a rupturas parciales y patologías secundarias como lesiones en meniscos o en cartílago articular^{57, 73}. Al haber una ruptura del LCCr, la tibia tiende a desplazarse hacia craneal en relación al fémur⁷³, dicha transposición de la tibia aumenta hasta 9,5 mm en rupturas totales al compararlas con articulaciones normales².

Para detectar tal inestabilidad articular, se han descrito en Medicina Veterinaria dos pruebas clínicas específicas, la prueba de cajón⁷³ y la prueba de compresión tibial⁸⁴, con las cuales se puede detectar un desplazamiento craneal de la tibia en relación al fémur, aunque en pacientes con gran musculatura, con una fibrosis capsular o en rupturas parciales del LCCr existe el riesgo de obtener resultados de falsos negativos con dichas pruebas^{50, 47, 79}. La sensibilidad

y especificidad clínica de la prueba de cajón y de la prueba de compresión tibial han sido cuestionadas debido a la falta de lograr un diagnóstico consistente de la inestabilidad producida por lesiones en el LCCr en perros. Se ha reportado una sensibilidad superior al 60% con una especificidad sobre el 80% para la prueba de cajón, mientras que para la prueba de compresión tibial existen rangos variables de sensibilidad y una especificidad por sobre el 80%^{16,66}. En muchos pacientes con lesiones en el LCCr se puede detectar crepitación intraarticular al extender y flexionar la rodilla pasivamente, lo cual generalmente se debe a lesiones meniscales secundarias. En un estudio se determinó que en un 63% de pacientes con ruptura de LCCr se podía detectar crepitaciones intraarticulares sugerentes a rupturas meniscales⁵¹.

Radiografía. Los estudios radiográficos mediolaterales y craneocaudales de la rodilla en perros es la herramienta imagenológica que más se utiliza rutinariamente para el diagnóstico de la ruptura de LCCr⁴⁸. Aunque en realidad el examen radiológico es de utilidad para descartar diagnósticos diferenciales y para determinar cambios secundarios en relación a osteoartrosis como también avulsiones óseas. Las lesiones en el LCCr conllevan a efusión articular, un desplazamiento del cuerpo adiposo infrapatelar y un engrosamiento de la cápsula articular, lo cual es posible detectar radiológicamente aportando así información importante para el diagnóstico de esta patología^{57, 81}. En pacientes con lesiones crónicas, es posible determinar radiológicamente cambios degenerativos articulares secundarios, principalmente en forma de esclerosis subcondral y osteofitos en la patela, sesamoideos a nivel del plato tibial y en los cóndilos femorales^{7, 50}.

Ecografía. A pesar de que la ecografía tiene un uso limitado en la ruptura del LCCr, puede utilizarse como complemento del radiodiagnóstico, ya que permite valorar los tejidos blandos y estructuras superficiales como los ligamentos colaterales^{35, 80}, pero se reporta baja sensibilidad para la evaluación del LCCr³⁷.

Resonancia magnética y tomografía computarizada. La resonancia magnética (RM) es el método no invasivo de elección en medicina humana para el diagnóstico de la ruptura del LCCr y/o de lesiones meniscales⁴⁸. El uso de la RM en medicina veterinaria se ha ido incrementando en el tiempo, tomando cada vez más importancia para el diagnóstico de patologías como la ruptura del LCCr y las

lesiones meniscales, existiendo actualmente numerosos estudios que avalan dicha herramienta para las lesiones articulares en perros^{24, 63, 76}. A diferencia de la RM, la tomografía computarizada no se ocupa regularmente para el diagnóstico de enfermedades articulares de la rodilla canina⁵⁴.

Artroscopia y artrotomía. La artroscopia es un método mínimamente invasivo que permite determinar en forma precisa lesiones en los ligamentos cruzados, patologías meniscales, alteraciones en el cartilago articular y cambios en la membrana sinovial, por lo que en la actualidad, se ha transformado en un método estándar tanto para el diagnóstico de lesiones intraarticulares en rodillas, como para el tratamiento de lesiones en los meniscos mediales en perros^{8, 62, 97}. Debido a que con la artroscopia se requiere de incisiones más pequeñas y se crea menor trauma quirúrgico comparado con la artrotomía, provee ventajas sustanciales, como mejor observación de tejidos intraarticulares, menor daño de tejidos, una rápida cicatrización y un tiempo menor en la recuperación funcional del paciente^{36, 43, 67}. A diferencia de la artroscopia, la artrotomía convencional es un método más invasivo para el diagnóstico de lesiones en el LCCr y en meniscos⁷⁵.

Tratamientos para la ruptura del ligamento cruzado craneal en perros

En el año 1926 se describe por primera vez la ruptura del LCCr en perros¹⁵, pero recién en el año 1952, Paatsama realiza el primer procedimiento quirúrgico para tratar la ruptura del LCCr en perros⁷³. Desde ese entonces, se han descrito numerosas técnicas quirúrgicas y sus respectivas modificaciones para el tratamiento de esta patología^{68, 84, 86}.

A pesar del gran desarrollo de nuevas técnicas quirúrgicas e investigaciones, en la actualidad no es posible restaurar la articulación afectada por completo, ni tampoco evitar el progreso de la osteoartrosis secundaria¹. El objetivo de todos los tratamientos para la ruptura del LCCr, es reducir la inflamación, el dolor y la inestabilidad articular, con el fin de recuperar la función del miembro afectado⁵³. El tratamiento para la ruptura del LCCr puede ser dividido en tratamiento conservador y tratamientos quirúrgicos.

Tratamiento conservador. El tratamiento conservador consiste en un confinamiento consecuente del paciente por 4 a 6 semanas, fisioterapia, disminución de peso

y uso de analgésicos y antiinflamatorios^{92,94}. Debido a que con el tratamiento conservador no se logra una estabilización articular permanente⁷⁴, elevándose así el riesgo de complicaciones secundarias como gonartrosis y lesiones meniscales secundarias, actualmente se prefiere el tratamiento quirúrgico por sobre el conservador^{17, 69}. Los resultados clínicos tras el tratamiento conservativo muestran que en la mayoría de los pacientes tratados es posible obtener resultados funcionales aceptables^{65,94,99}. En relación a lo anterior, se piensa que el peso corporal tiene una influencia importante para el pronóstico tras el tratamiento conservativo, al parecer, los pacientes de menor tamaño compensan de mejor manera la inestabilidad articular debido a su menor peso^{74, 92}.

Tratamientos quirúrgicos. Hasta la fecha se han descrito numerosos tratamientos quirúrgicos para la ruptura del LCCr, los cuales pueden ser divididos en tres grandes grupos; Tratamientos intraarticulares, tratamientos extraarticulares y osteotomías de la tibia proximal.

Tratamientos intraarticulares. El objetivo principal de las técnicas intra-articulares es reponer anatómicamente el LCCr utilizando materiales autólogos, heterólogos, o sintéticos^{3,13,25}. La colocación de un trozo de fascia lata autógena o injerto de ligamento patelar unido a la cresta tibial y dirigido a través de la articulación y sobre la parte superior del cóndilo lateral (Figura 1), es la que se emplea preferentemente^{3, 73, 56}. Se han reportado resultados satisfactorios para varios injertos sintéticos utilizando la estabilización intraarticular, sin embargo, ningún material de injerto muestra mantener la rigidez, fuerza, y al mismo tiempo reducir al mínimo la sinovitis debido a la reacción individual que se produce contra el implante^{58, 88}. Conzemius *et al.*, en 2005, realizaron un estudio con el objetivo de comparar la técnica intraarticular, la extraarticular y la osteotomía niveladora del plato tibial (TPLO) en pacientes caninos, obteniéndose mejores resultados con las técnicas extraarticulares y la TPLO que con los métodos intraarticulares²². Timmermann *et al.*, determinaron que pacientes tratados con una técnica extraarticular apoyaban más rápido el miembro afectado y que la cojera desaparecía en menor tiempo que en pacientes tratados con métodos intraarticulares⁹⁰.

Tratamientos extraarticulares. El objetivo principal de estos métodos quirúrgicos es estabilizar la articulación temporalmente, hasta la formación de una fibrosis periarticular, la que con el pasar del tiempo aporta la

estabilidad en la rodilla afectada^{27,72,92}. Es probablemente el método más utilizado para el tratamiento de lesiones del LCCr^{31, 59, 60}, por ser una técnica de fácil y rápida aplicación^{27,47,72}. En la literatura es posible encontrar una gran cantidad de técnicas extraarticulares descritas, en donde se utiliza material autólogo o sintético⁹¹, o bien, se realiza imbricación de la cápsula articular o fascia. Dentro de este grupo de métodos quirúrgicos, la estabilización a través de suturas ancladas en el sesamoideo lateral y la tibia proximal, es la técnica más utilizada²² (Figura 2).

Se han descrito varias modificaciones para dicha técnica, principalmente relacionadas al material y a la zona de anclaje de la sutura^{40, 55, 61}. Para lograr estabilizar las rodillas afectadas, en todos los ángulos articulares, es importante anclar el implante en puntos “isométricos”, tanto a nivel femoral como tibial. En los últimos años se han realizado estudios relacionados a la isometría del implante para la reconstrucción del LCCr en perros, demostrándose que no existe un anclaje 100% isométrico^{32,45,78}, pero si hay zonas anatómicas de anclaje que han demostrado dar buenos resultados en 95% de los pacientes³⁹. Se observaron buenos a muy buenos resultados clínicos en 77% hasta 82% de los casos¹⁷. Weiss *et al.*, (1991) obtiene buenos a muy buenos resultados en 71% de los pacientes operados con dicha técnica⁹⁶. Budberg *et al* (1988) realizan un estudio, sin encontrar diferencias estadísticas significativas entre miembros operados con esta técnica extraarticular con los miembros sanos¹⁴. Por otro lado, Conzemius *et al* (2005) describen una función normal del miembro operado en 40% de los casos²². Au *et al* (2010) realizan un estudio prospectivo investigando la función y los cambios radiográficos del miembro posterior afectado tras la estabilización extraarticular. En un periodo de 24 meses posquirúrgico, pudieron comprobar que todos los pacientes operados, presentaban una mejoría de la función del miembro afectado⁴.

Smith y Torg describen en 1985 una técnica extraarticular denominada transposición de la cabeza fibular⁸⁶. Dicho método se presenta como una excepción en relación a las cirugías extraarticulares para la ruptura del LCCr. Esta técnica estabiliza la articulación utilizando el ligamento colateral lateral, disminuyendo así la transposición craneal de la tibia en relación al fémur y la excesiva rotación interna de la tibia (Figura 3). El principio de esta técnica consiste en cambiar la posición de la cabeza fibular fijándola en una posición más craneal, con el objetivo de que la porción distal del ligamento

colateral lateral tenga una dirección craneal, logrando así que dicho ligamento cumpla una función similar al del LCCr, evitando la rotación interna y el desplazamiento craneal de la tibia en relación al fémur. Algunos autores describen buenos resultados clínicos en 70% a 90% de los pacientes tratados con dicha técnica^{17,86,96}. Sin embargo, el reposicionamiento de la cabeza fibular en dirección craneal, conlleva a rotaciones óseas anormales, produciéndose una estabilidad articular insuficiente y mayor riesgo de daños meniscales secundarios³⁰.

En 2010, se desarrolló una técnica denominada “*Tightrope*”, con el objetivo de lograr una mayor estabilidad de la rodilla canina, especialmente en pacientes de mayor tamaño. Las ventajas principales de dicha técnica quirúrgica tienen relación con el posicionamiento del implante a través de túneles óseos a nivel femoral y tibial y su respectivas fijaciones, lo cual entrega mayor estabilidad a la articulación²³. En un estudio no fue posible encontrar diferencias al comparar el método *Tightrope* con la TPLO, en relación a la progresión de osteoartrosis y satisfacción de los propietarios, destacándose que con el *Tightrope* el tiempo de anestesia es menor y se relaciona con menos complicaciones que con la TPLO²³. Por otro lado, Scott *et al.*, en el 2013 comparan la TPLO, la TTA y el *Tightrope*, observando superioridad de la TPLO y el *Tightrope* por sobre la TTA basado en encuestas subjetivas de los propietarios¹⁸.

Osteotomías de la tibia proximal. Con el concepto de “estabilización dinámica” se han desarrollado en los últimos años diversos métodos quirúrgicos, en los cuales se modifica la geometría ósea de la tibia proximal, evitándose así el desplazamiento craneal de la tibia producida por la alteración biomecánica en articulaciones con el LCCr lesionado. Dicha estabilización dinámica puede ser lograda a través de dos formas; Alteración del ángulo del plato tibial, en donde se han descrito varios procedimientos como la osteotomía niveladora del plato tibial (TPLO), la osteotomía en cuña de la tibia craneal (CTWO)⁵² y una segunda forma denominada avance de la tuberosidad tibial con dos técnicas descritas hasta la fecha (avance de la tuberosidad tibial (TTA), técnica de maqueta modificada (MMT)^{54, 53}. Actualmente, dentro de las osteotomías de la tibia proximal como tratamiento para la ruptura del LCCr, la TPLO y la TTA son los procedimientos más utilizados¹².

Osteotomía niveladora del plato tibial. En 1984 Slocum y Devine desarrollan una técnica denominada osteotomía tibial en cuña, dicha técnica tiene por objetivo neutralizar las fuerzas craneales existentes de la tibia proximal que ocurren fisiológicamente cuando los perros apoyan el miembro posterior⁸⁴. A partir de dicho principio biomecánico, surgieron formas adicionales para la osteotomía tibial⁵³. Con la técnica descrita por Slocum y Devine se busca posicionar el plato tibial a ángulos entre 5° a 6,5°⁸⁴ a través de una osteotomía circular de la tibia proximal y el fragmento proximal es rotado logrando el ángulo deseado del plato tibial para finalmente fijar ambos fragmentos con una placa ósea especialmente diseñada para tal proceso^{84, 85} (Figura 4). El principio de la TPLO se basa en que las fuerzas articulares resultantes quedan orientadas paralelas al eje funcional de la tibia, además de lograr la estabilización dinámica de la articulación⁸⁵, la TPLO presenta otras ventajas, como la preservación de la articulación femoropatelar y la tuberosidad tibial, posible rotación y corrección del eje y potencialmente un efecto de protección del LCCr en rupturas parciales⁸⁹. Las desventajas principales de la TPLO, son la dificultad del procedimiento, con la necesidad de instrumental y equipos especiales, lo cual eleva los costos del procedimiento¹², cambios en la biomecánica de la rodilla, si bien se logra mejorar la inestabilidad, esta no se elimina completamente⁵².

Dentro de las complicaciones reportadas para esta técnica, cabe destacar el estudio realizado por Fitzpatrick *et al.*, en donde se obtuvieron complicaciones en 14,8% de los pacientes operados, un 2,8% correspondieron a lesiones meniscales secundarias³³. Coletti *et al.*, reporta un 11,4% de complicaciones tras realizar 1519 procedimientos con la TPLO¹⁹, asociando factores que pueden influir en la presentación de complicaciones como la raza, el ángulo del plato tibial y pacientes con sobrepeso. En la literatura científica, es posible encontrar estudios relacionados a la comparación de la TPLO con la técnica extraarticular no encontrándose hasta la fecha diferencia significativa en los resultados clínicos a largo plazo²³, pero si se han reportado algunas ventajas relacionadas al apoyo más rápido del miembro afectado posterior a dicho procedimiento^{9, 70}. En un estudio se pudo determinar que en pacientes con sobrepeso con lesiones en el LCCr tienen mejores resultados al ser tratados con TPLO que con tratamiento conservativo⁹⁹.

Avance de la tuberosidad tibial. A diferencia de la TPLO, la técnica de avance de la tuberosidad tibial (TTA) tiene como objetivo el orientar las fuerzas articulares de forma paralela al ligamento patelar. Al obtener un ángulo de sobre 90° entre el ligamento patelar y el plato tibial, se logra estabilizar las articulaciones con ruptura de LCCr⁶⁸. Para lograr dicho cambio angular, se debe realizar una osteotomía de la tuberosidad tibial y desplazar el fragmento óseo (unido al ligamento patelar) hacia craneal. Entre ambos fragmentos se inserta un implante especial denominado “cage” de tamaño definido según los grados angulares a cambiar, finalmente, se fijan ambos fragmentos con una

placa ósea especialmente diseñada para la TTA⁶⁸ (Figura 5). A diferencia de la TPLO y otras osteotomías, la TTA se describe como menos invasiva y más sencilla de realizar¹², además, permite tratar al mismo tiempo luxaciones patelares y rupturas del LCCr, reportándose también que los tiempos de cirugía son menores en comparación a la TPLO⁵³. Hasta la fecha las investigaciones demuestran que sobre el 90% de los pacientes intervenidos con la TTA tienen resultados clínicos buenos a excelentes^{21,89}. Las principales complicaciones asociadas a la TTA son fallo de los implantes y daños secundarios de los meniscos^{21,89}.

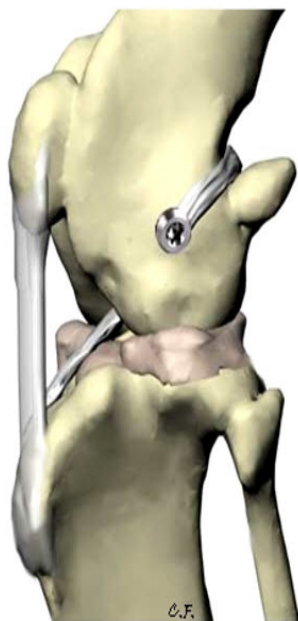


Figura 1. Método intraarticular descrito por Arnoczky *et al.*, (1979). Colocación de un trozo de fascia lata autógena o injerto de ligamento patelar unido a la cresta tibial, dirigido a través de la articulación y por sobre la parte superior del cóndilo lateral en donde es fijada a nivel condilar lateral.

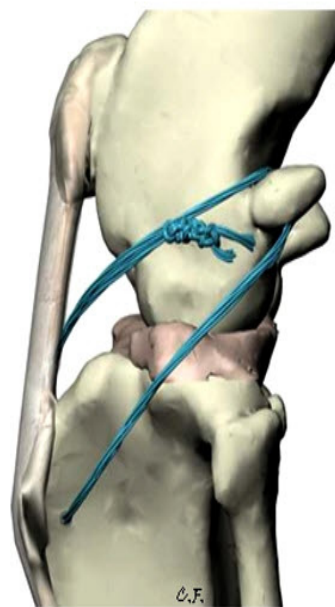


Figura 2. Método extraarticular descrito por Flo (1975). Utilización de una sutura, la cual es dirigida caudal al sesamoideo lateral, dirigida a través de un túnel óseo en la tibia proximal para finalmente suturarla a nivel lateral de la rodilla.

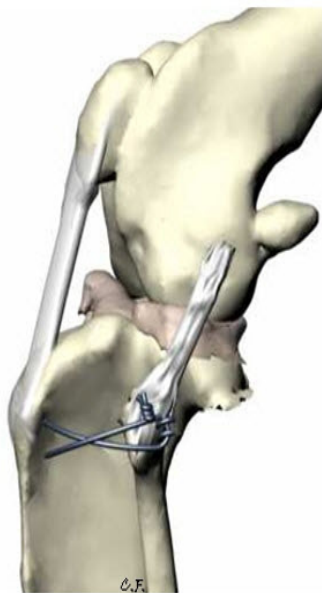


Figura 3. Transposición de la cabeza fibular descrita por Smith y Torg (1985). Se realiza una osteotomía de la cabeza fibular, la cual es fijada en una zona más craneal, con cerclajes o tornillos.

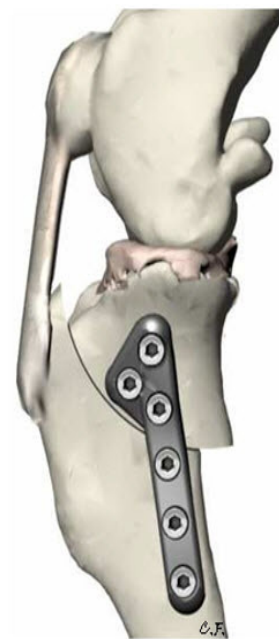


Figura 4. Osteotomía niveladora del plato tibial (TPLO) descrita por Slocum y Devine (1984). Se realiza una osteotomía circular de la tibia proximal y el fragmento proximal es rotado logrando el ángulo deseado del plato tibial para finalmente fijar ambos fragmentos con una placa ósea.

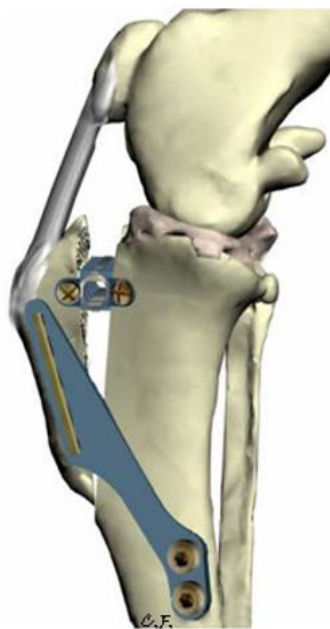

Figura 5. Avance de la tuberosidad tibial descrita por Montavon (2002). Se realiza un avance craneal de la tuberosidad tibial alterando la alineación relativa del tendón patelar en relación al plato tibial.

Conclusiones

La ruptura del ligamento cruzado craneal es una patología ortopédica común en perros, existiendo aún controversia relacionada a la etiología, patogénesis y tratamiento para dicha patología. En la actualidad ya es posible en medicina veterinaria el uso de nuevas técnicas diagnósticas como la artroscopía y resonancia magnética, por lo cual el diagnóstico de la ruptura del LCCr y lesiones meniscales secundarias se diagnostican cada vez en forma más temprana, aumentando el número de pacientes diagnosticados con rupturas parciales. A pesar del gran desarrollo de numerosas técnicas quirúrgicas, no ha sido posible aún determinar categóricamente la superioridad de un método por sobre otro, lo cual hace necesario continuar investigando a futuro de forma objetiva, no solo los resultados clínicos obtenidos con cada técnica quirúrgica para determinar el mejor tratamiento, sino que también, la etiopatogenia y la biomecánica de la rodilla canina, para lograr un mejor entendimiento de una patología tan frecuente en perros.

Referencias

1. Aragón CL, Budsberg SC. Applications of evidence-based medicine: cranial cruciate ligament injury repair in the dog. *Vet Surg*. 2005; 34(2): 93-8.
2. Arnoczky SP, Marshall JL. The cruciate ligaments of the canine stifle: an anatomical and functional analysis. *Am J Vet Res* 1977; 38(11): 1807-14.
3. Arnoczky SP, Tarvin GB, Marshall JL, Saltzman B. The over-the-top procedure: a technique for anterior cruciate ligament substitution in the dog. *J Am Anim Hosp Assoc* 1979; 15:283-90.
4. Au KK, Gordon-Evans WJ, Dunning D, O'dell-Anderson KJ, Knap KE, Griffon *et al*. Comparison of short- and long-term function and radiographic osteoarthritis in dogs after postoperative physical rehabilitation and tibial plateau leveling osteotomy or lateral fabellar suture stabilization. *Vet Surg* 2010; 39(2):173-80.
5. Baird DK, Hathcock JT, Kincaid SA, Rumph PF, Kammermann J, *et al*. Low-field magnetic resonance imaging of early subchondral cyst-like lesions in induced cranial cruciate ligament deficient dogs. *Vet Radiol Ultrasound* 1998; 39: 167-173.
6. Barrett E, Barr F, Owen M, Bradley K. A retrospective study of the MRI findings in 18 dogs with stifle injuries. *J Small Anim Pract* 2009; 50: 448-455.
7. Bennett D, Tennant B, Lewis D, Baughan J, May C, Carter S. A reappraisal of anterior cruciate ligament disease in the dog. *J Small Anim Pract* 1988; 29: 275-297.
8. Bennett D, May C. Meniscal damage associated with cruciate disease in the dog. *J Small Anim Pract* 1991; 32: 111-117.
9. Bøddeker J, Drüen S, Meyer-Lindenberg A, Fehr M, Nolte I, Wefstaedt P. Computer-assisted gait analysis of the dog: comparison of two surgical techniques for the ruptured cranial cruciate ligament. *Vet Comp Orthopaed* 2012; 25: 11-21.
10. Böttcher P, Winkels P, Oechtering G. A novel pin distraction device for arthroscopic assessment of the medial meniscus in dogs. *Vet Surg* 2009; 38: 595-600.
11. Böttcher P, Brühschwein A, Winkels P, Werner H, Ludewig E, Grevel V, Oechtering G. Value of low-field magnetic resonance imaging in diagnosing meniscal tears in the canine stifle: a prospective study evaluating sensitivity and specificity in naturally occurring cranial cruciate ligament deficiency with arthroscopy as the gold standard. *Vet Surg* 2010; 39: 296-305.
12. Boudrieau RJ. Tibial plateau leveling osteotomy or tibial tuberosity advancement? *Vet Surg* 2009; 38: 1-22.

13. Brinker W, D Piermattei, G Flo.1990. Diagnosis and treatment of orthopedic conditions of the hind limbs. En: Brinker WO, Piermattei DL, Flo GL (eds). Handbook of small animal orthopedics and fracture treatment. 2 ed. USA, WB Saunders Co, 341-470.
14. Budsberg SC, Verstraete MC, Soutas-Little RW, Flo GL, Probst CW. Force plate analyses before and after stabilization of canine stifles for cruciate injury. Am J Vet Res 1988; 49(9):1522-24.
15. Carlin I. Ruptur des Ligamentum cruciatum anterius im Kniegelenk beim Hund. Arch Wissensch Prakt Tierh 1926;54:420-3.
16. Carobbi B, Ness MG. Preliminary study evaluating tests used to diagnose canine cranial cruciate ligament failure. J Small Anim Pract 2009; 50:224-226
17. Chauvet A, A Johnson, G Pijanowski, L Homco, R Smith. Evaluation of fibular transposition, lateral fabellar suture and conservative treatment of cranial cruciate ligament rupture in large dogs: a retrospective study. J Am Anim Hosp Assoc 1996; 32, 247-255.
18. Christopher SA1, Beetem J, Cook JL. Comparison of long-term outcomes associated with three surgical techniques for treatment of cranial cruciate ligament disease in dogs. Vet Surg 2013; 42(3):329-334.
19. Coletti TJ, Anderson M, Gorse MJ, Madsen R. Complications associated with tibial plateau leveling osteotomy: A retrospective of 1519 procedures. Can Vet J 2014; 55(3):249-54.
20. Comerford EJ, Tarlton JF, Avery NC, Bailey AJ, Innes JF. Distal femoral intercondylar notch dimensions and their relationship to composition and metabolism of the canine anterior cruciate ligament. Osteoarthritis and cartilage/OARS, Osteoarthritis Research Society 2006; 14: 273-278.
21. Comerford EJ, Smith K, Hayashi K. Update on the aetiopathogenesis of canine cranial cruciate ligament disease. Vet Comp Orthopaed 2011; 24: 91-98.
22. Conzemius MG, Evans RB, Besancon MF, Gordon WJ, Horstman CL, Hoefle WD, *et al.* Effect of surgical technique on limb function after surgery for rupture of the cranial cruciate ligament in dogs. J Am Vet Med Assoc 2005; 226(2):232-236.
23. Cook JL, Luther JK, Beetem J, Karnes J, Cook CR. Clinical comparison of a novel extracapsular stabilization procedure and tibial plateau leveling osteotomy for treatment of cranial cruciate ligament deficiency in dogs. Vet Surg 2010; 39: 315-323.
24. Crues JV, Ryu R, Morgan F. Meniscal pathology. The expanding role of magnetic resonance imaging. Clin Orthop 1990: 80-87.
25. Curtis R, Delee J. Reconstruction of the anterior cruciate ligament with freeze dried fascia lata allograft in dogs. A preliminary report. Am J Sports Med 1985; 13: 408-414.
26. Damur DM, Tepic S, Montavon PM. Proximal tibial osteotomy for the repair of cranial cruciate-deficient stifle joints in dogs. Vet Comp Orthop Traumatol 2003; 16:211-16.
27. De Angelis M, Lau RE. A lateral retinacular imbrication technique for the surgical correction of anterior cruciate ligament rupture in the dog. J Am Vet Med Assoc 1970; 157(1):79-84.
28. Doom M, De Bruin T, De Rooster H, Van Bree H, Cox E. Immunopathological mechanisms in dogs with rupture of the cranial cruciate ligament. Vet Immunol Immunopathol 2008; 125: 143-161.
29. Duerr FM, Duncan CG, Savicky RS, Park RD, Egger EL, Palmer RH. Risk factors for excessive tibial plateau angle in large-breed dogs with cranial cruciate ligament disease. J Am Vet Med Assoc 2007; 231: 1688-1691.
30. Dupuis J, Harari J, Papageorges M, Gallina AM, Ratzlaff M. Evaluation of fibular head transposition for repair of experimental cranial cruciate ligament injury in dogs. Vet Surg 1994; 23: 1-12.

31. Fischer C, Nicolas GV, Opazo AJ, Luzio AF, Troncoso IE. Métodos de diagnóstico y tratamientos utilizados para la ruptura del ligamento cruzado craneal en perros: encuesta a médicos veterinarios de Chile. *Arch Med Vet* 2014; 46, 95-99.
32. Fischer C, Cherres M, Grevel V, Oechtering G, Böttcher P. Effects of attachment sites and joint angle at the time of lateral suture fixation on tension in the suture for stabilization of the cranial cruciate ligament deficient stifle in dogs. *Vet Surg* 2010; 39(3):334-42.
33. Fitzpatrick N, Solano MA. Predictive variables for complications after TPLO with stifle inspection by arthroscopy in 1000 consecutive dogs. *Vet Surg* 2010; 39: 460-474.
34. Flo GL. Modification of the lateral retinacular imbrication technique for stabilizing cruciate ligament injuries. *J Am Vet Med Assoc* 1975; 11:570-6.
35. Fritsch R, Gerwing M. Ecografía de perros y gatos. Acirbia SA, Zaragoza, España. 1996.
36. Glinz W: Arthroscopic surgery—current status and perspectives. *Helv Chir Acta* 1989; 55:749-767.
37. Gnudi G, Bertoni G. Ecographic examination of the stifle joint affected by cranial cruciate ligament rupture in the dog. *Vet Radiology Ultrasound* 2001; 42, 266-270.
38. Griffon DJ. A review of the pathogenesis of canine cranial cruciate ligament disease as a basis for future preventive strategies. *Vet Surg* 2010; 39: 399-409.
39. Guénégo L, Zahra A, Madelénat A, Gautier R, Marcellin-Little DJ, Hulse D. Cranial cruciate ligament rupture in large and giant dogs. A retrospective evaluation of a modified lateral extracapsular stabilization. *Vet Comp Orthop Traumatol* 2007;20(1):43-50.
40. Harper TA, Martin RA, Ward DL, Grant JW. An in vitro study to determine the effectiveness of a patellar ligament/fascia lata graft and new tibial suture anchor points for extracapsular stabilization of the cranial cruciate ligament-deficient stifle in the dog. *Vet Surg* 2004; 33(5): 531-41.
41. Hayashi K, Manley PA, Muir P. Cranial cruciate ligament pathophysiology in dogs with cruciate disease: a review. *J Am Anim Hosp Assoc* 2004; 40:385-390.
42. Hildreth BE, Marcellin-Little DJ, Roe SC, Harrysson OL. *In vitro* evaluation of five canine tibial plateau leveling methods. *Am J Vet Res* 2006; 67(4):693-700.
43. Hoelzler MG, Millis DL, Francis DA, Weigel JP. Results of arthroscopic versus open arthrotomy for surgical management of cranial cruciate ligament deficiency in dogs. *Vet Surg* 2004; 33(2):146-53.
44. Hulse D, Shires P. The stifle joint. En: Slatter (ed): *Textbook of small animal surgery*. USA, WB Saunders Co 2193-223. 1985.
45. Hyman W, Hulse DS, Saunders B, Diezysic J, Beale B, Whitney W. Strain analysis of femoral and tibial anchorage sites for extra-articular reconstruction of the cranial cruciate deficient stifle joint. In: 28th Veterinary Orthopedic Society Conference; 2001 Feb. 24 - March 3, 2001; Lake Louise, Canada; 2001. p. 32.
46. Innes JF, Bacon D, Lynch C, Pollard A. Long-term outcome of surgery for dogs with cranial cruciate ligament deficiency. *Vet Rec* 2000; 147:325-328.
47. Jerram RM, Walker AM. Cranial cruciate ligament injury in the dog: pathophysiology, diagnosis and treatment. *New Zeal Vet J* 2003; 51: 149-158.
48. Johnson A, Hulse D. Cranial cruciate ligament rupture. In: Fossum TW (ed). *Small Animal Surgery*, 2nd Edtn. Pp 1110-22. 2002.
49. Johnson JA, Austin C, Breur GJ: Incidence of canine apendicular musculoskeletal disorders in 16 veterinary teaching hospitals from 1980 through 1989. *Vet Comp Orthop Traumatol* 1994; 7:56-69.
50. Johnson JM, Johnson AL. Cranial cruciate ligament rupture. Pathogenesis, diagnosis, and postoperative rehabilitation. *Vet Clin North Am Small Anim Pract* 1993; 23(4):717-33.

51. Kalff S, Meachem S, Preston C. Incidence of medial meniscal tears after arthroscopic assisted tibial plateau leveling osteotomy. *Vet Surg* 2011; 40: 952–956.
52. Kim SE, Pozzi A, Banks SA, Conrad BP, Lewis DD. Effect of cranial cruciate ligament deficiency, tibial plateau leveling osteotomy, and tibial tuberosity advancement on contact mechanics and alignment of the stifle in flexion. *Vet Surg* 2010; 39: 363–370.
53. Kim SE, Pozzi A, Kowaleski MP, Lewis DD. Tibial osteotomies for cranial cruciate ligament insufficiency in dogs. *Vet Surg* 2008; 37: 111–125.
54. Knebel J, Meyer-Lindenberg A. Ätiologie, Pathogenese, Diagnostik und Therapie der Ruptur des kranialen Kreuzbandes beim Hund. *Tierärztl Prax* 2014; 42: 36–47.
55. Knecht C, Chaffee V, Bunch S, Hulse D. Evaluation of a lateral retinacular fascia technique for cranial cruciate ligament rupture in the dog. *Am J Vet Res* 1997; 38(11), 1873-5.
56. Korvick D, Johnson A, Schaeffer D. Surgeons' preferences in treating cranial cruciate ligament ruptures in dogs. *J Am Vet Med Assoc* 1994; 205:1318- 1324.
57. Kowaleski MP. Stifle joint. In: *Veterinary Surgery Small Animal*. Tobias KMJ, *et al.*, eds. Canada: Elsevier 2012; 906–998.
58. Laitinen O. Prospective clinical study of biodegradable poly-L-lactide implant as an augmentation device with fascia lata in cranial cruciate ligament repair in the dog: early results. *Vet Comp Orth Trau* 1994; 7: 51–5.
59. Lampman TJ, Lund EM, Lipowitz AJ. Cranial cruciate disease: current status of diagnosis, surgery, and risk for disease. *Vet Comp Orthop Traumatol* 2003; 3:122–6.
60. Leighton RL. Preferred method of repair of cranial cruciate ligament rupture in dogs: a survey of ACVS diplomates specializing in canine orthopedics. *Vet Surg* 1999; 28(3):194.
61. Lewis DD, Milthorpe BK, Bellenger CR. Mechanical comparison of materials used for extracapsular stabilization of the stifle joint in dogs. *Aust Vet J*. 1997;75:890–6.
62. Mahn MM, Cook JL, Cook CR, Balke MT. Arthroscopic verification of ultrasonographic diagnosis of meniscal pathology in dogs. *Vet Surg* 2005; 34: 318–323.
63. Marino DJ1, Loughin CA. Diagnostic imaging of the canine stifle: a review. *Vet Surg* 2010; 39(3):284-95.
64. Marshall JL, Olsson SE. Instability of the knee. A long-term experimental study in dogs. *J Bone Joint Surg Am* 1971; 53(8):1561-70.
65. Marsolais G, Dvorak G, Conzemius M. Effects of postoperative rehabilitation on limb function after cranial cruciate ligament repair in dogs. *Journal of the American Veterinary Medical Association* 2002; 220:1325–1329.
66. Might KR, Bachelez A, Martinez SA, Gay JM. Evaluation of the drawer test and the tibial compression test for differentiating between cranial and caudal stifle subluxation associated with cruciate ligament instability. *Vet Surg*. 2013; 42(4):392-7.
67. Miller CW, Presnell KR: Examination of the canine stifle: arthroscopy versus arthrotomy. *J Am Anim Hosp Assoc* 1985; 21:623–629.
68. Montavon PM, Damur DM, Tepic S. Advancement of the tibial tuberosity for the treatment of cranial cruciate deficient canine stifle. In: *1st World Orthopedic Veterinary Congress; 2002 September 5-8, 2002; Munich, Germany; 2002*. p. 152.
69. Moore K, Read R. Rupture of the cranial cruciate ligament in dogs. Part II. *Comp on Cont Edu* 1996; 18:381-391.
70. Nelson SA, Krotscheck U, Rawlinson J, Todhunter RJ, Zhang Z, Mohammed H. Long-term functional outcome of tibial plateau leveling osteotomy versus extracapsular repair in a heterogeneous population of dogs. *Vet Surg* 2013; 42: 38–50.

71. Niebauer GW, Menzel EJ. Immunological changes in canine cruciate ligament rupture. *Res Vet Sci* 1982; 32: 235–241.
72. Olmstead ML. The use of orthopedic wire as a lateral suture for stifle stabilization. *Vet Clin North Am Small Anim Pract* 1993; 23: 735–753.
73. Paatsama S. Ligament injuries of the canine stifle joint: a clinical and experimental study [Master's thesis]. Helsinki: Helsinki University; 1952.
74. Pond MJ, Campbell JR. The canine stifle joint. I. Rupture of anterior cruciate ligament. An assessment of conservative and surgical treatment. *J Small Anim Pract* 1972; 13:1-10.
75. Pozzi A, Hildreth BE 3rd, Rajala-Schultz PJ. Comparison of arthroscopy and arthrotomy for diagnosis of medial meniscal pathology: an ex vivo study. *Vet Surg* 2008; 37: 749–755.
76. Pujol E, Van Bree H, Cauzinille L, Poncet C, Gielen I, Bouvy B. Anatomic study of the canine stifle using low-field magnetic resonance imaging (MRI) and MRI arthrography. *Vet Surg* 2011; 40: 395–401.
77. Punzet G, Walde I. Spätergebnisse der chirurgischen Behandlung der Ruptur des vorderen Kreuzbndes beim Hund. *Kleintierpraxis* 1979;19:153-65.
78. Roe SC, Kue J, Gemma J. Isometry of potential suture attachment sites for the cranial cruciate ligament deficient canine stifle. *Vet Comp Orthop Traumatol* 2008; 21: 215–220.
79. Scavelli TD, Schrader SC, Matthiesen DT, Skorup DE. Partial rupture of the cranial cruciate ligament of the stifle in dogs: 25 cases (1982–1988). *J Am Vet Med Assoc* 1990; 196: 1135–1138.
80. Schnappauf A, Gerwing M, Köhler S, Seyrek-Intas D, Kramer M. Die Ultraschalldiagnostik von Kreuzbandrupturen beim Hund. *Tierärztl Prax* 2007; 35 (K): 359-365.
81. Schnell EM. Kreuzbandersatz beim Hund mit an der Tuberositas tibiae gestielter Faszie und lateralem Drittel des Ligamentum patellae. *Diss med vet*, Veterinärmedizinische Fakultät, Ludwig-Maximilians-Universität München 1986.
82. Singleton WB. Differential diagnosis of stifle injuries in the dog. *J Small Anim Pract* 1960;1(1-4):182-91.
83. Singleton WB. The surgical correction of stifle deformities in the dog. *J Small Anim Pract* 1969; 10(2):59-69.
84. Slocum B, Devine T. Cranial tibial wedge osteotomy: a technique for eliminating cranial tibial thrust in cranial cruciate ligament repair. *J Am Vet Med Assoc* 1984; 184: 564–569.
85. Slocum B, Slocum TD. Tibial plateau leveling osteotomy for repair of cranial cruciate ligament rupture in the canine. *Vet Clin North Am Small Anim Pract* 1993; 23(4):777- 95.
86. Smith GK, Torg JS. Fibular head transposition for repair of cruciate-deficient stifle in the dog. *J Am Vet Med Assoc* 1985; 187(4):375-83.
87. Snow LA, White R, Gustafson S, Xie L, Hosgood G, Monroe WT, Casey JP, López MJ. *Ex vivo* comparison of three surgical techniques to stabilize canine cranial cruciate ligament deficient stifles. *Vet Surg* 2010; 39(2):195-207.
88. Stead A, Amis A, Campbell J. Use of polyester breads as prosthetic cranial cruciate ligament in small animals. *Journal of Small Animal Practice* 1991; 32, 448–54.
89. Talaat MB, Kowaleski MP, Boudrieau RJ. Combination tibial plateau leveling osteotomy and cranial closing wedge osteotomy of the tibia for the treatment of cranial cruciate ligament-deficient stifles with excessive tibial plateau angle. *Vet Surg* 2006; 35(8):729-39.
90. Timmermann C, Meyer-Lindenberg A, Nolte I. Maintenance of the cranial cruciate ligament rupture in the dog using an intra-articular (“over-the-top”) and an extra-articular (“fascia-doubling”) method. *Tierärztl Prax* 1996; 24: 590–595.

91. Tonks CA, Lewis DD, Pozzi A. A review of extra-articular prosthetic stabilization of the cranial cruciate ligament-deficient stifle. *Vet Comp Orthopaed* 2011; 24: 167–177.
92. Vasseur PB, Juan RJ, Sharon S, Geoffrey C, Neil S. Replacement of the anterior cruciate ligament with a bone-ligament-bone anterior cruciate ligament allograft in dogs. *Clin Orthop* 1987; 268–277.
93. Vasseur PB, Pool RR, Arnoczky SP, Lau RE. Correlative biomechanical and histologic study of the cranial cruciate ligament in dogs. *Am J Vet Res* 1985; 46(9):1842-54.
94. Vasseur P. Clinical results following nonoperative management for rupture of the cranial cruciate ligament in dogs. *Vet Surg* 1984; 13: 242-246.
95. Galindo-Zamora V, Dziallas P, Ludwig DC, Nolte I, Wefstaedt P. Diagnostic accuracy of a short-duration 3 Tesla magnetic resonance protocol for diagnosing stifle joint lesions in dogs with non-traumatic cranial BMC Veterinary Research 2013; 9:40.
96. Weiss R. Klinische und funktionelle Beurteilung verschiedener Operationstechniken beim vorderen Kreuzbandriß des Hundes. *Kleintierpraxis* 1991; 36:471-86.
97. Whitney WO. Arthroscopically assisted surgery of the stifle joint. In: *Small Animal Arthroscopy*. Beale BH *et al.*, eds. Philadelphia: Saunders 2003.
98. Witsberger TH, Villamil JA, Schultz LG, Hahn AW, Cook JL. Prevalence of and risk factors for hip dysplasia and cranial cruciate ligament deficiency in dogs. *J Am Vet Med Assoc* 2008; 232(12):1818-24.
99. Wucherer KL, Conzemius MG, Evans R, Wilke VL. Short-term and long-term outcomes for overweight dogs with cranial cruciate ligament rupture treated surgically or nonsurgically. *J Am Vet Med Assoc* 2013; 15;242(10):1364-1372.