

Reporte de un nuevo caso de síndrome Möbius y exposición prenatal a Misoprostol

Möbius and Prenatal Exposure to Misoprostol. Case Report

Reporte de um novo caso de síndrome Möbius e exposição pré-natal a Misoprostol

Julián Andrés Ramírez-Cheyne, MD¹, Paola González², Isabella Rojas², Wilmar Saldarriaga, MD, MSc¹, Carolina Isaza, MD, MSc¹, Harry Pachajoa, MD, PhD³

Recibido: 13 de mayo de 2015 • Aceptado: 14 de julio de 2015

Doi: [dx.doi.org/10.12804/revsalud13.03.2015.10](https://doi.org/10.12804/revsalud13.03.2015.10)

Para citar este artículo: Ramírez-Cheyne JA, González P, Rojas I, Saldarriaga W, Isaza C, Pachajoa H. Reporte de un nuevo caso de síndrome Möbius y exposición prenatal a Misoprostol. Rev Cienc Salud. 2015;13(3):505-511. doi: [dx.doi.org/10.12804/revsalud13.03.2015.10](https://doi.org/10.12804/revsalud13.03.2015.10)

Resumen

El síndrome de Möbius es una parálisis congénita del VII par craneal que puede asociarse con el compromiso de otros pares craneales u otros sistemas. Para Estados Unidos, se han calculado frecuencias de 0.002-0.0002 % del total de nacimientos, y 1/50 000 recién nacidos (RN). El objetivo es presentar un caso de un recién nacido con síndrome de Möbius, expuesto prenatalmente a Misoprostol, detectado en un hospital de tercer nivel, bajo los parámetros del Estudio Colaborativo Latinoamericano de Malformaciones Congénitas (ECLAMC). Se hizo una búsqueda bibliográfica orientada a la asociación de la exposición prenatal a Misoprostol con las malformaciones congénitas. *Presentación del caso:* Recién nacido con características fenotípicas de síndrome de Möbius, hijo de madre de 16 años, con antecedente de uso de Misoprostol en dosis de 200 mcg vía vaginal y 200 mcg vía oral durante la semana 4 de gestación. *Discusión:* Se requiere parálisis facial y una anomalía musculoesquelética congénita para poder hacer el diagnóstico de síndrome de Möbius, y este paciente cumple con ambos requerimientos. La exposición prenatal a Misoprostol se ha asociado con la ocurrencia de defectos congénitos, principalmente el síndrome de Möbius y defectos de las extremidades de tipo terminal y transversal. Uno de los mecanismos teratogénicos propuestos para el Misoprostol es la disrupción vascular que, como se planteó, puede haber sucedido en este caso.

1 Departamento de Morfología. Escuela de Ciencias Básicas Médicas, Universidad del Valle. Cali, Colombia. Correo electrónico: juracheyne@gmail.com

2 Estudiantes de Medicina. Escuela de Medicina, Universidad del Valle. Cali, Colombia.

3 Centro de Investigaciones en Anomalías Congénitas y Enfermedades Raras, Universidad Icesi. Cali, Colombia.

Palabras clave: Anomalías congénitas, síndrome de Möbius, Misoprostol, teratógenos, anomalías inducidas por medicamentos, embarazo.

Abstract

Möbius syndrome is a congenital paralysis of the seventh cranial nerve that may be associated with involvement of other cranial nerves or other systems. In the United States frequencies from 0.002 to 0.0002 % of all births, and 1/ 50 000 newborns have been calculated. The aim of the study was to present a case of a newborn with Möbius syndrome prenatally exposed to Misoprostol, detected in a third level hospital, under the parameters of the Latin American Collaborative Study of Congenital Malformations (ECLAMC). Literature search focused on the association of prenatal exposure to Misoprostol and congenital malformations, was realized. Case Presentation: Newborn with phenotypic characteristics of Möbius syndrome, 16 -year-old mother with history of use of Misoprostol 200 mcg vaginally and 200 mcg orally during the fourth week of gestation. Discussion: Facial palsy and congenital musculoskeletal anomaly have to be established in order to diagnose Möbius syndrome, the patient meets both. Prenatal exposure to Misoprostol has been associated with the occurrence of birth defects, mainly Möbius syndrome and limb defects of terminal transverse type. One of the teratogenic mechanisms proposed for Misoprostol is vascular disruption, as we propose it could be in this case.

Keywords: Congenital abnormalities, Möbius syndrome, Misoprostol, Teratogens, Abnormalities, Drug-induced, Pregnancy.

Resumo

A síndrome Möbius é uma paralisia congênita do VII par cranial que pode associar-se ao compromisso de outros pares craniais ou outros sistemas. Para os Estados Unidos se têm calculado frequências de 0.002-0.0002% do total de nascimentos, e 1 / 50 000 recém-nascidos (RN). O objetivo foi apresentar um caso de um recém-nascido com síndrome de Möbius exposto pré-natalmente a Misoprostol detetado em hospital de terceiro nível, sob os parâmetros do Estudo Colaborativo Latino-americano de Malformações Congênitas (ECLAMC). Fez-se uma busca bibliográfica orientada à associação entre a exposição pré-natal a Misoprostol e malformações congênitas. *Apresentação do caso:* Recém-nascido com características fenotípicas de síndrome de Möbius, filho de mãe de 16 anos, com antecedente de uso de Misoprostol em dose de 200 mcg via vaginal e 200 mcg via oral durante a semana 4 de gestação. *Discussão:* requer-se paralisia facial e uma anomalia musculoesquelética congênita para conseguir fazer o diagnóstico de síndrome de Möbius, e este paciente cumpre com ambos os requerimentos. A exposição pré-natal a Misoprostol se tem associado à ocorrência de defeitos congênitos, principalmente o síndrome de Möbius e defeitos das extremidades de tipo terminal e transversal. Um dos mecanismos teratogênicos propostos para o Misoprostol é a ruptura vascular, como planteamos pode ter acontecido neste caso.

Palavras-chave: Anomalias congênitas, Síndrome de Möbius, Misoprostol, Teratógenos, Anomalias Induzidas por Medicamentos, Gravidez.

Introducción

El síndrome de Möbius se caracteriza por presentar una parálisis congénita del VII par craneal, que puede estar asociada con el compromiso de otros pares craneales o, incluso, de otros sistemas. Para Estados Unidos, se han calculado frecuencias de 0.002-0.0002 % del total de nacimientos, y 1/50 000 RN (1). En España, por su parte, se presenta una incidencia anual en 1 caso por cada 115 000 nacidos vivos (2).

La exposición prenatal a Misoprostol se ha asociado con la ocurrencia de defectos congénitos, principalmente el síndrome de Möbius, malformaciones de tipo terminal y transversal de las extremidades y defectos toracoabdominales (3, 4). Sin embargo, la relación de causalidad del Misoprostol con las malformaciones congénitas es discutida, por lo cual, es difícil establecer la probabilidad de aparición de malformaciones congénitas en recién nacidos expuestos al Misoprostol en el primer trimestre de embarazo (3).

Se presenta un caso de síndrome de Möbius asociado con el consumo prenatal de Misoprostol y, adicionalmente, se hace una revisión de la literatura. Se detectó el caso en un hospital de tercer nivel de la ciudad de Cali, Colombia, bajo los parámetros del Estudio Colaborativo Latinoamericano de Malformaciones Congénitas (ECLAMC), un programa de investigación clínica y epidemiológica de las anomalías del desarrollo, basado en los nacimientos hospitalarios en países latinoamericanos. Se realizó una búsqueda en bases de datos médicas, utilizando los términos Möbius, defectos congénitos y Misoprostol.

Reporte de caso

Recién nacido de sexo femenino, hijo de padres no consanguíneos, sin antecedentes familiares

sugestivos de enfermedad hereditaria, madre primigestante de 16 años, con antecedentes de haber utilizado Misoprostol en dosis de 200 mcg vía vaginal y 200 mcg vía oral durante la cuarta semana de gestación; sin antecedente de sangrado, y dos ecografías con resultados normales. Al nacimiento, Ballard de 41 semanas, peso de 3690 g, talla de 50 cm y perímetro cefálico de 34 cm. En el examen físico, se encontraron los siguientes hallazgos: parálisis facial bilateral, estrabismo, pie equinovaro irreducible bilateral (figuras 1, 2 y 3).

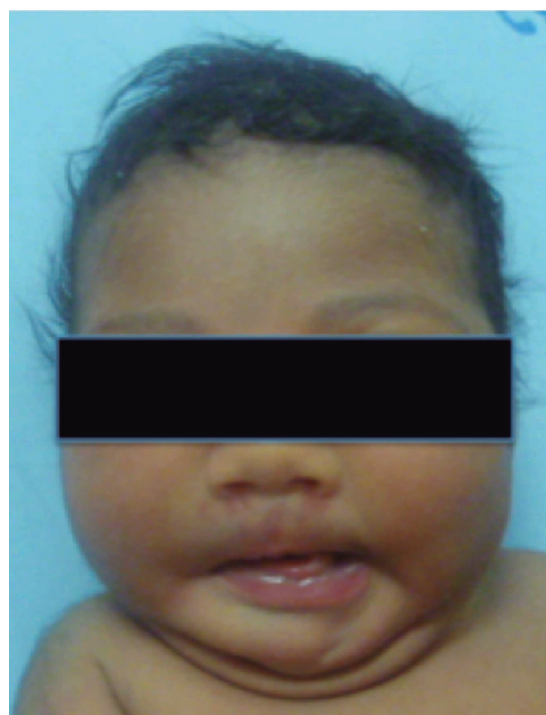

Figura 1. Parálisis facial




Figura 2. Estrabismo

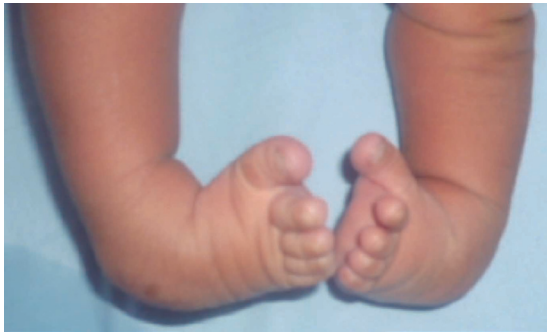

Figura 3. Pie equinovaro bilateral

Discusión

El síndrome de Möbius es una parálisis congénita del nervio facial o del VII par craneal, que puede estar asociada con el compromiso de otros pares craneales. Aunque se han reportado anomalías de, prácticamente, todos los pares craneales, hay que precisar que, luego del VII PAR, que se afecta en el 100 % de los casos, el par que frecuentemente se encuentra comprometido es el VI, o abducente, (75 % de casos), mientras que el VIII, o vestibulococlear, por lo general está respetado (1). Von Graefe y Möbius plantearon que el diagnóstico de síndrome de Möbius debe hacerse ante el hallazgo simultáneo de diplejía facial congénita y la parálisis bilateral del nervio abducente. Para Henderson, basta la presencia de parálisis facial unilateral (5). Autores más restrictivos, plantean que se requiere parálisis facial y una anomalía musculoesquelética congénita para poder hacer el diagnóstico. En la tercera parte de los casos de síndrome de Möbius, se encuentran anomalías musculoesqueléticas como talipes, braquidactilia, sindactilia, amputaciones congénitas, artrogriposis, hipoplasia de extremidades, e hipoplasia/ausencia del pectoral mayor. La alta frecuencia con la que en el síndrome de Möbius encuentra asociación del daño de pares craneales con los defectos de las extremidades ha llevado a proponer que la alteración

de la morfogénesis se da entre la cuarta y la séptima semana de gestación. Se ha propuesto que, más que un síndrome, esta entidad es una secuencia en la cual el evento primario sería una agenesia o hipoplasia de los núcleos de los pares craneales o de grupos musculares específicos (1). A su vez, se han candidatizado varios factores etiológicos relacionados con estos defectos, como la alteración degenerativa o tóxica de los núcleos de los pares craneales afectados; hipoplasia o agenesia congénita de los núcleos de los pares craneales afectados; displasia mesodérmica que lleva a alteración del tejido muscular derivado de arcos 1 y 2 y, secundariamente, a la alteración retrógrada de los nervios craneales; y defectos vasculares de las arterias basilar, trigeminales primitivas o subclavias (1, 6-8).

También se han reportado formas hereditarias. Ziter et al. observaron diplejía facial congénita y camptodactilia en siete miembros de tres generaciones de una familia. Todos los afectados mostraron una translocación recíproca entre los cromosomas 1p34 y 13q13. Los miembros no afectados de la familia tenían cariotipo normal (9). Slee et al. observaron una deleción de 13q12.2 en una niña con síndrome de Möbius (10). Ambas observaciones sugirieron que el gen responsable del síndrome de Möbius se localiza en la región 13q12.2-q13.

Nishikawa et al. reportaron el caso de un niño con un síndrome similar a Möbius, asociado con la translocación recíproca t(1;2)(p22.3;q21.1). El paciente tenía diplejía facial, ptosis, narinas antevertidas, pabellones auriculares displásicos y de baja implantación y retardo mental leve (11). Donahue et al. describieron el caso de un paciente con síndrome de Möbius, síndrome de Poland, paladar hendido, dextrocardia, hipoplasia mandibular y múltiples áreas de pérdida de volumen cerebral en asociación con la translocación recíproca de t(1;11)(p22;p13) (12). Nishikawa et al. sugirieron

ron que un gen localizado en 1p22 podía ser la causa del fenotipo de este paciente (11).

El Misoprostol (Cytotec®) es un análogo sintético de la prostaglandina E1, aprobado por la FDA para la prevención y el tratamiento de úlceras gástricas asociadas con el uso de antiinflamatorios no esteroideos por su efecto anti-secretor de ácidos gástricos. Es clasificado como factor de riesgo categoría x en el embarazo por su efecto abortivo (13). Por ser una prostaglandina, produce contracción del músculo liso uterino y separación de las fibras de colágeno existentes en el cuello uterino, y se usa para inducción del trabajo de parto en la práctica obstétrica. Debido a estos efectos, en países donde el aborto es ilegal, el Misoprostol es utilizado como un abortivo, siendo menos costoso que otros métodos ilegales (14). En 1992, Schuler et al. reportaron 20 mujeres expuestas a Misoprostol en el primer trimestre, (3 abortos, y 17 recién nacidos sin malformaciones) (15). El mismo autor, en 1999, reportó dos grupos de pacientes, uno de 67 mujeres expuestas a Misoprostol, en el cual solo 2 tuvieron productos con malformaciones mayores, probablemente relacionadas con la exposición; y otro grupo de 81 mujeres no expuestas, en el cual se encontraron 2 recién nacidos con malformaciones similares (16). Estadísticamente, se ha asociado la exposición a Misoprostol en el primer trimestre de embarazo con un aumento en el riesgo de la ocurrencia de síndrome de Möbius, artrogriposis, síndrome de aglosia-adactilia, defectos de las extremidades de tipo terminal y transversal, y particularmente, el grupo de esta investigación ha reportado múltiples casos de anomalías congénitas asociadas con la exposición prenatal a este medicamento, y ha planteado que su uso inadecuado representa un problema de salud pública en Colombia (17-22).

El mecanismo de toxicidad del Misoprostol durante la gestación no ha sido dilucidado to-

avía. Debido a la similitud entre los defectos observados, después de insultos por la hipoxia y aquellos observados en niños expuestos al Misoprostol, una propuesta común es que el medicamento causa una interrupción del desarrollo en una etapa altamente dependiente de oxígeno. Esta interrupción puede ser causada por atrapamiento de la sangre fetal en la placenta por contracciones uterinas o por un efecto vasoconstrictor sobre las arterias uterinas (23, 24). Yip et al. utilizaron la ecografía Doppler para medir efectos vasoactivos en mujeres que tomaron 200 mcg de Misoprostol y confirmaron un aumento en la resistencia de la arteria uterina, lo cual implica una reducción en el flujo sanguíneo y concuerda con el mecanismo propuesto (25).

El período de sensibilidad del desarrollo de extremidades es entre la cuarta y la séptima semana de gestación, mientras que para el sistema nervioso central el periodo crítico abarca todo el primer semestre (1, 17).

El paciente reportado presenta síndrome de Möbius con anomalía musculoesquelética, es decir que cumple con los criterios más restrictivos para hacer el diagnóstico y, teniendo en cuenta la edad gestacional al momento de la exposición y el mecanismo teratogénico propuesto para el misoprostol, ambas anomalías pueden ser debidas a una misma causa primaria: un evento disruptivo vascular, que llevó a daño de núcleos de pares craneales y de células del asta anterior de la médula espinal, ocurrido en la cuarta semana de gestación por exposición a Misoprostol.

Descargos de responsabilidad: Los autores declaran que no tienen conflicto de intereses, ni requieren ningún tipo de financiación en este trabajo, el cual cumple con los requisitos sobre el consentimiento informado.

Referencias

1. Palmer C. Möbius Syndrome. Medscape [internet] 2012. [citado 2014 ene 15] Disponible en: <http://emedicine.medscape.com/article/1180822-overview>
2. Herrera C, Mendieta P, Muzzio L. Reporte de caso clínico: síndrome de Möbius. *Rev Med Fcm-Ucsg*. 2010;16(3):237-42.
3. Vargas FR, Schuler-Faccini L, Brunoni D, Kim C, Meloni VE, Sugayama SM, et al. Prenatal exposure to Misoprostol and vascular disruption defects: a case - control study. *Am J Med Genet* 2000;95:302-6.
4. Dal Pizzol TS, Knop FP, Mengue SS. Prenatal exposure to Misoprostol and congenital anomalies: systematic review and meta-analysis. *Reprod Toxicol* 2006;22:666-71.
5. Henderson JL. The congenital facial diplegia syndrome: clinical features, pathology and etiology. *Brain*. 1939;62:381-403.
6. Möbius PJ. Über angeboren doppelseitige abducens-facialis-lahmung. *Munchen Medizinische Wochenschrift*. 1888;35:91-4.
7. Möbius PJ. Über infantilen kernschwund. *Munchen Medizinische Wochenschrift*. 1892;39:17-58.
8. Verzijl HT, van der Zwaag B, Cruysberg JR, Padberg GW. Möbius syndrome redefined: a syndrome of rhombencephalic maldevelopment. *Neurology*. 2003;61(3):327-33.
9. Ziter FA, Wiser WC, Robinson A. Three-generation pedigree of a Möbius syndrome variant with chromosome translocation. *Arch. Neurol*. 1977;34:437-42.
10. Slee JJ, Smart RD, Viljoen DL. Deletion of chromosome 13 in Möbius syndrome. *J. Med. Genet*. 1991;28:413-14.
11. Nishikawa M, Ichiyama T, Hayashi T, Furukawa S. Möbius-like syndrome associated with a 1;2 chromosome translocation. *Clin. Genet*. 1997;51:122-23.
12. Donahue SP, Wenger SL, Steele MW, Gorin MB. Broad-spectrum Möbius syndrome associated with a 1;11 chromosome translocation. *Ophthalmic Paediat Genet*. 1993;14:17-21.
13. Norman JE, Thong KG, Baird DT. Uterine contractility and induction of abortion in early pregnancy by Misoprostol and mifepristone. *Lancet* 1991;338:1233-6.
14. Costa SH. Commercial availability of Misoprostol and induced abortion in Brazil. *Int J Gynaecol Obstet* 1998;63:S131-9.
15. Schüler L, Ashton PW, Sanseverino MT. Teratogenicity of Misoprostol. *Lancet* 1992;339:437-8.
16. Schüler L, Pastuszak A, Sanseverino TV, Orioli IM, Brunoni D, Ashton-Prolla P, et al. Pregnancy outcome after exposure to Misoprostol in Brazil: a prospective, controlled study. *Reprod Toxicol*. 1999;13:147-51.
17. Cavieres MF. Toxicidad del Misoprostol sobre la gestación. Revisión de la literatura. *Rev Med Chile*. 2011;139: 516-23.
18. Ramírez-Cheyne J, Pachajoa H, Isaza C, Saldarriaga W. Síndrome de aglosia-adactilia y exposición prenatal a Misoprostol ¿relación causal o casual? Reporte de un caso. *Rev Colom Obstet Ginecol* 2008;59(3):248-52.
19. Pachajoa H. Pentalogía de Cantrell en un recién nacido expuesto en útero a Misoprostol. *Rev Chil Obstet Ginecol* 2010;75(1):47-9.
20. Pachajoa H, Isaza C. Primer caso de síndrome de Möbius-Poland en niño expuesto prenatalmente a Misoprostol. *Neurología* 2011;26:502-3.
21. Pachajoa H, Isaza C. Síndrome de Möbius, comunicación interventricular asociado a exposición prenatal a Misoprostol. *Rev Chil Pediatr* 2013;84(4):425-28.

22. Isaza C, Saldarriaga W, Pachajoa H. Uso inadecuado de Misoprostol. ¿Un problema de salud pública? *Colomb Med.* 2008;39(2):61-5.
23. Los FJ, Brandenburg H, Niermeijer MF. Vascular disruptive síndromes after exposure to Misoprostol or chorionic villus sampling. *Lancet.* 1999;353:843-4.
24. Webster WS, Abela D. The effect of hypoxia in development. *Birth Defects Research (Part C).* 2007;81:215-28.
25. Yip SK, Tse A, Haines CJ, Chung T. Misoprostol's effect on uterine arterial blood flow and fetal heart rate in early pregnancy. *Obstet Gynecol* 2000;95:232-5.