



Abordagem diagnóstica clínico-laboratorial de sertolioma intratubular em cão criptorquídico

Clinical and laboratory diagnostic approach of intratubular sertolioma in a cryptorchid dog

Francisco Antônio Félix Xavier Júnior^{1*}, Karen Denise da Silva Macambira¹, Glayciane Bezerra de Moraes², João Alison de Moraes Silveira^{3*}, Igor Ciriaco Barroso⁴, Lúcio Flávio Marinho Bouty⁴, Daniel de Araújo Viana¹, Janaina Serra Azul Monteiro Evangelista²

¹Faculdade de Veterinária, UECE, Fortaleza, CE.

²Programa de Pós-graduação em Ciências Veterinárias, UECE, Fortaleza, CE.

³Departamento de Fisiologia e Farmacologia, UFC, Fortaleza, CE.

⁴Médico Veterinário da Unidade Hospitalar Veterinária, UECE, Fortaleza, CE.

*Autores para correspondência: juniorberith@gmail.com / silveira.jam@gmail.com

Resumo: O sertolioma é um tipo comum de neoplasia testicular uni ou bilateral primária, normalmente sem características que indiquem a possibilidade de metástase. Esse trabalho descreve a abordagem diagnóstica clínico-laboratorial de um cão criptorquídico com sertolioma. O objeto de estudo foi um cão, macho, da raça Pinscher, no qual foi relatada a presença de um nódulo na região inguinal por seu proprietário. À palpação do nódulo durante o exame físico, foi verificada presença de edema e aumento de volume com consistência firme, porém sem caráter fibroso. Foram solicitados hemograma completo, exames de bioquímica sérica, eletro e ecocardiograma, além de citologia aspirativa por agulha fina. Dentre outros achados, a citologia apresentou alterações sugestivas de sertolioma: numerosas células arredondadas e poligonais de citoplasma amplo, exibindo pequenos vacúolos com núcleos de cromatina reticular e nucléolos evidentes; finos feixes de tecido fibroso; e linfócitos e neutrófilos em fundo hemorrágico rico em debris de célula. O diagnóstico definitivo se deu após a orquiectomia, através da biópsia do tumor testicular direito, que evidenciou neoplasia em células de Sertoli malignas, organizadas em blocos sólidos ocupando totalmente túbulos seminíferos; focos de necrose; e hemorragia, suscitando intenso processo inflamatório subagudo.

Palavras-chave: Criptorquidismo, tumor testicular, citologia aspirativa por agulha fina, histopatologia.

Abstract: Sertolioma is a common type of primary unilateral or bilateral testicular cancer, generally without signs that indicate the possibility of metastasis. This paper describes the clinical and laboratory diagnostic approach of a cryptorchid dog with sertolioma. The object of study was a male Pinscher dog, which reported the presence of a nodule in the inguinal region by its owner. Upon the nodule palpation during the physical examination, it was found the presence of edema and increased volume with firm consistency, but without fibrous features. Complete blood count, serum biochemical tests, ECG and echocardiogram, and fine-needle aspiration cytology were requested. Among other findings, cytology showed changes suggesting sertolioma: Numerous round and polygonal cells of large cytoplasm,

displaying small vacuoles with reticular chromatin nuclei and evident nucleoli; fine bundles of fibrous tissue; and lymphocytes and neutrophils in hemorrhagic background rich in cell debris. The definitive diagnosis was made after orchiectomy through biopsy of the right testicular tumor, which showed neoplasia in malignant Sertoli cells, arranged in solid blocks fully occupying seminiferous tubules; necrotic foci; and bleeding, arousing intense subacute inflammatory process.

Keywords: Cryptorchidism, testicular tumor, fine-needle aspiration cytology, histopathology.

*Autores para correspondência: juniorberith@gmail.com / silveira.jam@gmail.com
Recebido em 13.12.2015. Aceito em 24.03.2016.
<http://dx.doi.org/10.5935/1981-2965.20160012>

Introdução

As neoplasias testiculares são a segunda causa mais comum de tumores em cães machos idosos, perdendo apenas para tumores cutâneos (PLIEGO et al., 2008; BANCO et al, 2010). Em 90% dos relatos em animais domésticos o cão é o mais atingido, porém existem relatos em equinos, carneiros, gatos e touros (MCENTEE, 1990; JUBB et al., 1993). Tumores que envolvem testículos escrotais geralmente são benignos enquanto os que envolvem testículos criptorquídicos são, em sua maioria, malignos (JOHNSON, 2006).

Os sinais clínicos em cães com tumor das células de Sertoli podem incluir aumento escrotal ou inguinal, neoformação abdominal e sinais de hiperestrogenismo (CORRÊA et al., 2008). O diagnóstico para essa enfermidade se dá através do histórico clínico e anamnese, além do exame físico do animal. Os exames complementares, como hemograma, radiografia, citologia e biópsia, também

podem ser utilizados para melhor nortear o diagnóstico e descartar outras doenças com sintomatologia semelhantes. O tratamento mais eficaz se baseia na orquiectomia radical e linfadenectomia retroperitoneal nos casos malignos (ORTIZ e KIEHL, 2001). O prognóstico do paciente está diretamente relacionado com a presença ou não de tumores metastáticos (ESLAVA e TORRES, 2008). Dessa forma, o presente trabalho teve como objetivo descrever a abordagem diagnóstica clínico-laboratorial de um caso sobre sertolioma em cão criptorquídico.

Relato do caso

Um animal da espécie canina, macho, raça Pinscher, com 4,5 kg de massa corporal e aproximadamente 12 anos foi atendido na Unidade Hospitalar Veterinária de Pequenos Animais da Universidade Estadual do Ceará (UHV-UECE). O proprietário relatava que o animal apresentava um nódulo na região inguinal. Ao exame físico, apresentava estado geral alerta, temperatura corporal de

38,7 °C, normohidratado, mucosas normocoradas e com linfonodos submandibulares infartados. À auscultação, apresentava sopro cardíaco de grau III. À palpação do nódulo, foi verificado presença de edema e aumento de volume, com consistência firme, porém sem caráter fibroso. Foram solicitados hemograma completo, bioquímica sérica (creatinina, uréia, albumina, ALT e AST), além de eletrocardiograma, ecocardiograma e citologia aspirativa por agulha fina.

A técnica de citologia aspirativa por agulha fina se iniciou com a imobilização manual do tumor testicular. Após introdução da agulha fina 22G conectada à seringa de 5 ml, foi aplicada a sucção, redirecionada a agulha 2 ou 3 vezes, relaxada a sucção e então retirada a agulha da massa. Para que fosse obtido um esfregaço de boa qualidade, foi necessário comprimir a amostra entre duas lâminas devidamente limpas que simultaneamente foram deslocadas em sentido contrário. Após a fixação do material ao ar por 5 minutos, a preparação foi corada com uma mistura de Metanol, May-Grunwald e Giemsa (Panótico).

o tratamento indicado foi orquiectomia radical, segundo técnica descrita por SLATTER (2003). Dessa forma, uma incisão cutânea na linha média

pré-escrotal foi realizada e cada testículo deslocado cranialmente sob a pele até a incisão. Efetuou-se então uma incisão do tecido subcutâneo e fáscia espermática, expondo a túnica vaginal externa. O cordão espermático é ligado (usa fio de sutura 2-0 ou 3-0 absorvível) da mesma forma, porém envolvido pela túnica vaginal externa. Em seguida, foi realizada a incisão dos cordões espermáticos abaixo das ligaduras e retirados os testículos. As bordas cutâneas foram aproximadas com um padrão de sutura subcutâneo (Cushing) utilizando um fio de sutura absorvível (Vicryl 2-0), sendo, em seguida, realizada a sutura da pele com fio de sutura não absorvível (Nylon 3-0) com padrão de sutura em ponto simples contínuo.

Após a remoção do tumor testicular, fragmentos do mesmo foram retirados e acondicionados em formol a 10%, sendo encaminhados posteriormente para biópsia. Após esses órgãos serem acondicionados e imersos em solução de formaldeído a 10%, foram retirados, colocados em água corrente por 3 horas e depois iniciado o processo de desidratação em sucessivas diluições crescentes de etanol para posterior diafanização e em seguida cortados na espessura de 5 µm. Procedeu-se a coloração do material pela Hematoxilina e Eosina (HE) e depois análise em microscopia óptica.

Resultados e Discussão

O fato de cerca de 90% das neoplasias testiculares relatadas nos animais domésticos estarem relacionadas a cães e a raça Pinscher ser a mais predisposta; corrobora com os dados deste relato (PLIEGO et al., 2008; BANCO et al., 2010). Além dos sinais clínicos comuns em cães com tumor das células de Sertoli, como o aumento inguinal com neoformação abdominal (CORRÊA et al., 2008); o animal deste relato possuía hiperestrogenismo, evidenciado na avaliação física por alopecia e aumento escrotal.

Esses sinais apresentados também corroboram com a literatura, pois o hiperestrogenismo é uma endocrinopatia causada pela produção excessiva de hormônios sexuais e caracterizado por alopecia bilateral simétrica, hiperpigmentação da pele, pelos facilmente destacáveis, pioderma secundário ou dermatofitose, otites internas, ginecomastia, hipertrofia dos testículos, escroto e prepúcio pendular, perda da libido e atração de cães machos pelo animal acometido mimetizando uma fêmea no cio. Em alguns casos, pode haver prurido em particular associado à pioderma ou seborreia (QUARTUCCIO, 2012).

O diagnóstico para essa enfermidade pode se dar através do

histórico clínico e anamnese, sendo fundamentado classicamente no exame físico do animal. No hemograma do paciente acometido, pode ser observado neutrofilia com desvio à esquerda, trombocitopenia e anemia (FONSECA, 2009; DE BOSSCHERE e DEPREST, 2010). No presente relato foi identificado *rouleaux* eritrocitário, leucocitose por neutrofilia com desvio à esquerda (12.700 μ /L. Referência: 3.000-11.500 μ /L) e monocitose (1.450 μ /L. Referência: 150-1.350 μ /L). Além disso, foi evidenciado hiperproteinemia (8,6 g/dL. Referência: 6,0 a 8,0 g/dL) e linfocitose (4.900 μ /L. Referência: 1.000-4.800 μ /L), o que sugere resposta inflamatória de caráter crônico. As dosagens de bioquímicas séricas estavam dentro dos parâmetros normais.

O eletrocardiograma demonstrou arritmia sinusal, alargamento da onda P (0,04-0,055 s), do segmento QRS (0,05-0,06 s) e infradesnívelamento do segmento ST. O ecodopplercardiograma evidenciou dilatação atrial esquerda e direita, dilatação ventricular esquerda, insuficiência mitral e regurgitação de tricúspide.

O sertolioma pode ser maligno em 10 a 22% dos casos. Os sinais morfológicos da doença maligna são: grande dimensão (diâmetro maior que 5 cm), núcleos pleomórficos com nucléolos evidentes, atividade mitótica aumentada,

necrose e invasão vascular (ALBERS et al., 2008). É notório que a observação na microscopia mostra várias camadas de células de citoplasma claro e núcleos de coloração densa, dispersos uniformemente entre septos fibrosos de espessura variável e infiltrados de linfócitos (ORTIZ e KIEHL, 2001), citoplasma abundante e eosinofílico, núcleo redondo ou oval, e nucléolos. O citoplasma é vacuolizado e grânulo de pigmentos lipocrômicos nas células tumorais são frequentes. Em algumas áreas as células neoplásicas intratubulares invadem o estroma,

formando cordões infiltrantes sólidos ou tapetes amplos (SANTOS e ANGELICO, 2004; SUNHWA et al., 2011).

A citologia aspirativa por agulha fina apresentou numerosas células arredondadas e poligonais de citoplasma amplo, por vezes exibindo pequenos vacúolos com núcleos de cromatina reticular e nucléolos evidentes, finos feixes de tecido fibroso e linfócitos e neutrófilos em fundo hemorrágico rico em debris de célula, alterações estas todas sugestivas de sertolioma (Figura 1).

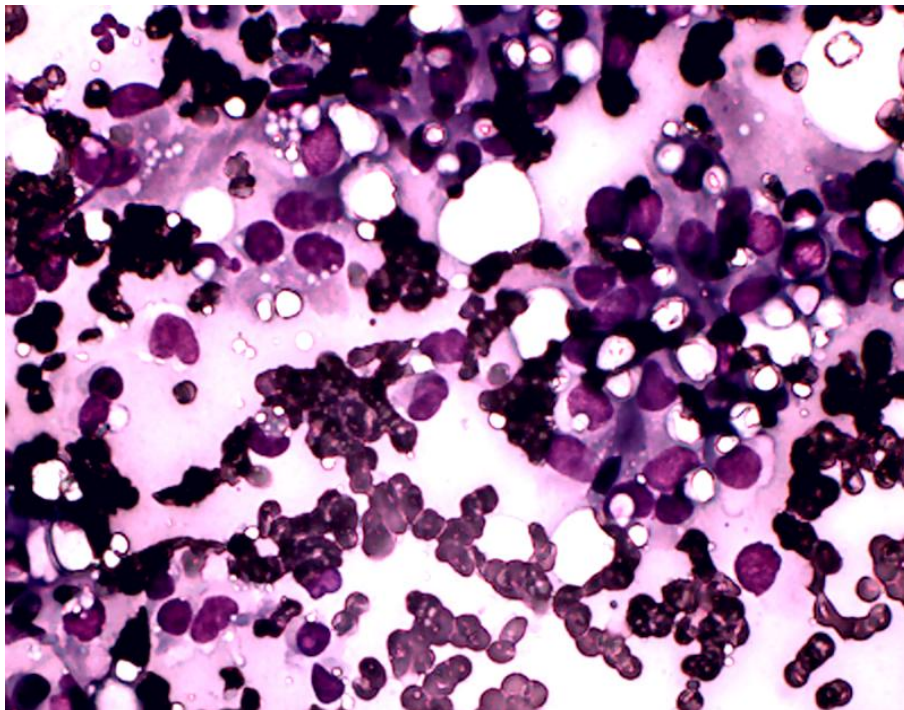


Figura 1. Citologia por agulha fina de tecido testicular canino, apresentando alterações sugestivas de sertolioma. Coloração por panótico e visualização por microscopia óptica em microscópio Moti[®] BA310 com câmera acoplada Moti[®] 200. Aumento de 400x.

O diagnóstico definitivo, entretanto, somente foi possível através da biópsia do tumor testicular direito.

Macroscopicamente, este tumor apresentou-se como um nódulo encapsulado medindo 8,0 x 6,0 x 3,0 cm.

Ao corte, o mesmo exibiu uma massa compacta e brancacenta, com áreas necróticas. Microscopicamente, foi

evidenciado neoplasia, revelando células de Sertoli malignas organizadas em blocos sólidos e ocupando totalmente os túbulos seminíferos.

Também foram evidenciados focos de necrose e hemorragia, suscitando intenso processo inflamatório subagudo.

Assim, a conclusão do laudo foi sertolioma intratubular (Figura 2).

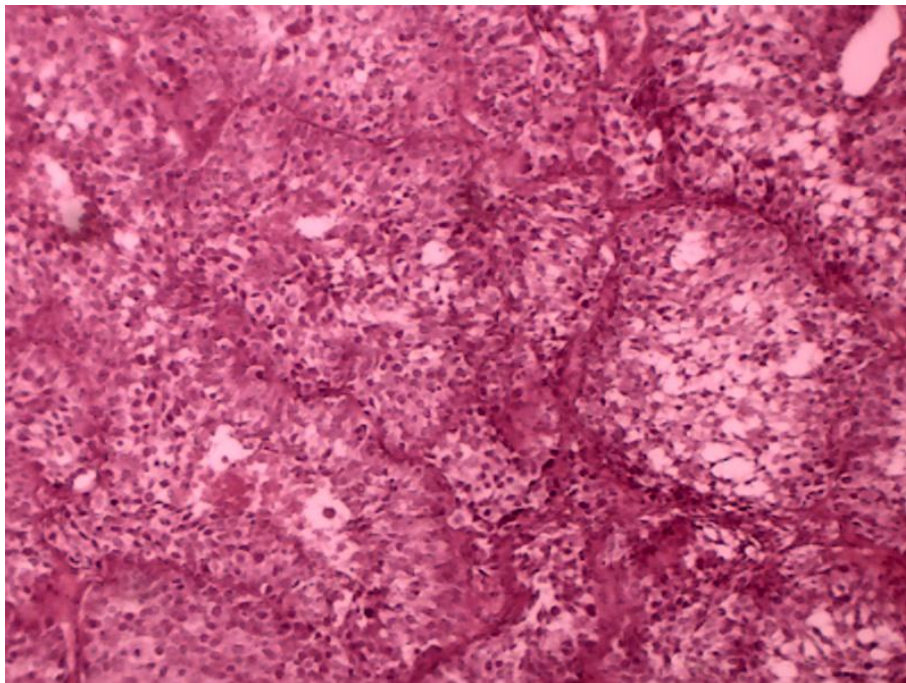


Figura 2. Histopatologia do tecido testicular canino, comprovando a presença de sertolioma intratubular. Coloração por HE e visualização por microscopia óptica em microscópio Motic[®] BA310 com câmera acoplada Moticom[®] 200. Aumento de 100x.

Conclusão

Pode-se concluir que o sertolioma é um tipo de neoplasia reprodutiva que apresenta grande importância na rotina clínica médica e cirúrgica de pequenos animais devido sua alta prevalência. Seu diagnóstico definitivo, contudo, é mais

minucioso, pois o mesmo possui uma ampla gama de diagnósticos diferenciais. O exame citológico e histopatológico estão entre as melhores ferramentas no diagnóstico diferencial desta doença, sendo essenciais, especialmente a última, no

diagnóstico definitivo. Estas técnicas, associadas ao tratamento cirúrgico com orquiectomia, são as escolhas certas e mais seguras a se fazer até que outras formas de abordagem terapêutica e diagnóstica tenham sido estudadas.

Referências

- ALBERS, P.; ALBRECHT, W.; ALGABA, F.; BOKEMEYER, C.; COHN-CEDERMARK, G.; FIZAZI, K.; HORWICH, A.; LAGUNA, M. P. Orientações sobre tumor do testículo. **Eur. Urol.**, v. 53, p. 478-496, 2008.
- BANCO, B.; GIUDICE, C.; VERONESI, M. C.; GEROSA, E.; GRIECO, V. Immunohistochemical Study of Normal and Neoplastic Canine Sertoli Cells. **J Comp. Pathol.**, v. 143, p. 239-247, 2010.
- CORRÊA, R. K. R.; MATTOS, B. Z.; NORIEGA, V. T.; GOMES, C.; OLIVEIRA, L. O.; GIANOTTI, G. C.; MARQUES, J. V. Ocorrência de neoplasia testiculares em cães atendidos no Hospital de Clínicas Veterinárias da Universidade Federal do Rio Grande do Sul, p. 1-4, 2008.
- DE BOSSCHERE, H.; DEPREST, C. Estrogen-induced pancytopenia due to a Sertoli cell tumor in a cryptorchid Beauceron. **Vlaams Diergen. Tijds.**, v. 79, p. 292-296, 2010.
- ESLAVA, M. P.; TORRES, V. G. Neoplasias testiculares en caninos: un caso de tumor de células de Sertoli. **Rev. MVZ Córdoba**, v. 13, p. 1215-1225, 2008.
- FONSECA, C. V. C. V. Prevalência e tipos de alterações testiculares em canídeos. Lisboa, 2009. 69 p. Dissertação (Mestrado Integrado em Medicina Veterinária) – Faculdade de Medicina Veterinária, Universidade Técnica de Lisboa, Portugal, 2009.
- JOHNSON, C. A. Distúrbios do sistema reprodutivo. In: NELSON, R. W.; COUTO, C. G. **Medicina interna de pequenos animais**. 3.ed. Rio de Janeiro: Roca, 2006. p. 811-911.
- JUBB, K. V. F.; KENNEDY, P. C.; PALMER, N. **Pathology of domestic animals**. 4.ed. Academic Press, p. 479-502, 1993.
- MCENTEE, K. Scrotum, spermatic cord, and testis: proliferative lesions. In: **Reproductive pathology of domestic mammals**. 1.ed. Academic State Press, 1990.
- ORTIZ, V.; KIEHL, R. Tumores de testículo. In: CORONHO, V.; PETROIANU, K.; SANTANA, E. M.; PIMENTA, L. G. **Tratado de endocrinologia e cirurgia endócrina**. 1.ed. Rio de Janeiro: Guanabara Koogan, 2001. 1174 p.

PETERS, M. A. J; JONG, F. H.; TEERDS, K. J; DE ROOIJ, D. G.; DIELEMAN, S. J; VAN SLUIJS, F. J. Ageing, testicular tumours and the pituitary-testis axis in dogs. **J Endocrinol.**, v. 166, p. 153-161, 2000.

PLIEGO, C. M.; FERREIRA, M. L. G; FERREIRA, A. M. R.; LEITE, J. S. Sertolioma metastático em cão. **Vet. Zootec. Supl.**, v. 15, p. 56-57, 2008.

QUARTUCCIO, M.; MARINO, G.; GARUFI, G. S. C; ZANGHÌ, A. Sertoli cell tumors associated with feminizing syndrome and spermatic cord torsion in two cryptorchid dogs. **J Vet. Sci.**, v. 13, p. 207-209, 2012.

SANTOS, P. C. G.; ANGÉLICO, G. T. Sertolioma – revisão de literatura. **Rev. Cient. Elet. Med. Vet.**, v. 2, p. 1-3, 2004.

SLATTER, D. **Textbook of small animal surgery. 3.ed.** Philadelphia: W. B. Saunders, 2003. v. 2, 1427 p.

SUNHWA, H. et al. Spontaneous Sertoli cell tumor with Cryptorchism in a Beagle Dog. **Lab. Anim. Res.**, v. 27, p. 177-178, 2011.