

Arco palmar superficial: anatomía e implicaciones clínicas

Andersson Arias-Hernández*
Jorge Eduardo Peñaloza*
Luis Ernesto Ballesteros**

*Médico interno, XII nivel de Medicina. Facultad de Salud. Universidad Industrial de Santander. Bucaramanga. Santander. Colombia.

**Médico. Morfólogo. Profesor Titular. Departamento de Ciencias Básicas. Escuela de Medicina. Facultad de Salud. Universidad Industrial de Santander. Bucaramanga. Santander. Colombia.

Correspondencia: Sr. Andersson Arias Hernández. Carrera 35 No. 36-32. Bucaramanga. Santander. Colombia. Correo electrónico: a_arias_h@hotmail.com

RESUMEN

Introducción: La irrigación palmar ha sido investigada en diferentes grupos poblacionales mediante la disección anatómica directa. Sin embargo, no existe una clasificación estandarizada de arcos palmares superficiales, lo cual conduce a que diferentes autores diseñen clasificaciones propias. **Objetivo:** Determinar los diferentes patrones del arco palmar superficial y la relevancia tanto clínica como quirúrgica de las diversas variantes anatómicas asociadas a esta estructura. **Metodología de búsqueda:** Se realizó una búsqueda de literatura en las bases de datos Medline, Ovid, Proquest, Cochrane, SciELO, Lilacs y Hinary, además de textos clásicos de anatomía y cirugía. Se seleccionaron estudios retrospectivos y transversales en especímenes cadavéricos realizados en diferentes grupos poblacionales entre 1987 hasta 2014. **Resultados:** Se utilizó la clasificación de arco palmar superficial establecida por Lippert y Pabst, que presentó el arco palmar superficial completo como el patrón vascular más común, con una prevalencia del 56,7%, en la que el subtipo más frecuente fue el radio-ulnar clásico con un 64%. La prevalencia del arco palmar superficial incompleto fue de 48,8%, con un subtipo de patrón ulnar reportado en el 24,7% de las muestras evaluadas. **Conclusiones:** El adecuado conocimiento de los diferentes patrones de la irrigación palmar es esencial para realizar abordajes exitosos en cirugías de mano y para la comprensión de la fisiopatología de enfermedades de carácter laboral como el síndrome de martillo hipotenar. **MÉD UIS. 2015;28(3):363-9.**

Palabras clave: Variación Anatómica. Arco Palmar Superficial. Arteria Radial. Arteria Ulnar.

Superficial palmar arch: anatomy and clinical implications

ABSTRACT

Introduction: The palmar irrigation has been the subject of research in different population groups using direct anatomical dissection. However, there is no standardized classification of superficial palmar arches, which leads the different authors to design own classifications. **Objective:** to determine the different patterns of superficial palmar arch, and the clinical and surgical relevance of the various anatomical variants associated with this structure. **Research methodology:** A literature search was performed in data bases Medline, Ovid, Proquest, Cochrane, Scielo, Lilacs and Hinary, besides classical texts of anatomy and surgery. Retrospective and cross-sectional studies were selected in cadaveric specimens made in different population groups between 1987 to 2014. **Results:** It was used the superficial palmar arch classification established by Lippert and Pabst, that presented the complete superficial palmar arch as the most common vascular pattern, with a prevalence of 56.7%, in which was the most common subtype the classic radio-ulnar (64%). The prevalence of incomplete superficial palmar arch was 48.8%, with a subtype of ulnar pattern reported in 24.7% of the samples tested. **Conclusions:** Adequate knowledge of the different patterns of palmar Irrigation is essential for successful approaches in hand surgery, and for understanding the pathophysiology of diseases related to employment as hypothenar hammer syndrome. **MÉD UIS. 2015;28(3):363-9.**

Keywords: Anatomical Variation. Superficial Palmar Arch. Radial Artery. Ulnar Artery.

Artículo recibido el 14 febrero de 2015 y aceptado para publicación el 09 octubre de 2015.



DOI: <http://dx.doi.org/10.18273/revmed.v28n3-2015011>

¿Cómo citar este artículo?: Arias-Hernández A, Peñaloza JE, Ballesteros LE. Arco palmar superficial: anatomía e implicaciones clínicas. MÉD UIS. 2015;28(3):363-9.

INTRODUCCIÓN

La irrigación palmar está dada principalmente por dos estructuras vasculares, el Arco Palmar Superficial (APS) y Arco Palmar Profundo (APP); el APS representa la continuación directa de la Arteria Ulnar (AU) y se encuentra superficialmente con relación a los tendones de la palma, los músculos lumbricales y las ramas de los nervios mediano y ulnar. Sus ramas incluyen cuatro arterias digitales palmares comunes, de las cuales se derivan las ramas digitales propias. Un APS de presentación usual es definido como la anastomosis entre la AU y la rama superficial de la Arteria Radial (AR)^{1,3}.

El APP es la continuación de la AR en la mano, la cual emite tres ramas, una recurrente que se anastomosa con el arco anterior del carpo, unas ramas perforantes que atraviesan los espacios intermetacarpianos para unirse a las arterias dorsales del metacarpo, y tres ramas metacarpianas palmares, las cuales pueden perforar a los músculos interóseos para unirse en algunos casos a las ramas digitales comunes del APS antes de que se bifurquen⁴. La compleja distribución vascular de la mano puede determinar que una herida a nivel de la AU o del APS comprometa el flujo sanguíneo hacia los dedos, en caso de existir una insuficiente anastomosis entre el APS y el APP^{3,5}.

Al realizar procedimientos quirúrgicos en la palma de la mano como el uso de la AR en el Injerto de *Bypass* Coronario (IBC), se requiere un adecuado conocimiento de los diferentes patrones arteriales de ambos arcos palmares para garantizar abordajes quirúrgicos adecuados⁶. Para determinar la configuración del APS en un paciente, es necesario implementar un test de Allen y un estudio imagenológico como el test doppler color, siendo este la prueba más confiable y segura al evaluar la AR como posible IBC^{7,8}. El uso de la AR como injerto en la revascularización miocárdica, ha generado un interés por el estudio del APS. La ligadura de la AR en pacientes con APS incompleto y APP con alteración de su configuración anatómica, puede traer como consecuencia un proceso isquémico en la mano⁹. Además, al no existir publicaciones en Colombia sobre la expresión morfológica del

APS, es una motivación para realizar esta revisión y plantear un estudio anatómico posteriormente en la población colombiana. El objetivo de esta revisión es determinar los diversos patrones del arco palmar superficial, y la relevancia clínica y quirúrgica de las diversas variantes anatómicas asociadas a esta estructura.

METODOLOGÍA DE BÚSQUEDA

Se realizó una búsqueda de literatura en las bases de datos Medline, Ovid, Proquest, Cochrane, SciELO, Lilacs y Hinary, y en textos clásicos de anatomía y cirugía. Fueron seleccionados estudios retrospectivos y transversales en especímenes cadavéricos realizados en diferentes grupos poblacionales entre 1987 hasta 2014. Se excluyeron los reportes de casos y los estudios con una muestra menor a 20 especímenes. Fueron incluidos estudios que trataran la descripción anatómica y las implicaciones clínicas relacionadas con las diferentes expresiones morfológicas del APS. Se utilizaron para la presente revisión 40 estudios, de los cuales 22 correspondían a trabajos que reportaban la presencia de arcos completos e incompletos, de estos 12 estudios suministraron adecuada información para poder caracterizar los diferentes subtipos de arco palmar completo e incompleto. En 18 manuscritos se encontró información relevante relacionada con las descripciones anatómicas del APS y de los eventos clínicos que comprometen a esta estructura.

VARIACIONES EN LA MORFOLOGÍA DEL ARCO PALMAR SUPERFICIAL

Las expresiones morfológicas del APS ha sido objeto de múltiples estudios. Se han clasificado los resultados de estos trabajos según criterio propio de los autores, sin existir una clasificación estandarizada. El estudio de Jaschtschinski¹⁰ realizado en el siglo XIX mostro la participación de la AU y la AR en la conformación del APS, y sirvió de referencia para autores como Coleman y Anson¹¹, y Ikeda *et al.*¹². Posteriormente, Lippert y Pabst¹³ crearon una clasificación basada en la inclusión de los patrones vasculares en subtipos, la cual fue usada, aplicada por Feigl *et al.*¹⁴, Jelicic et

al.¹⁵, Özkus *et al.*¹⁶, Ruengsakurach *et al.*¹⁷, Loukas *et al.*¹⁸, Tagil *et al.*¹⁹, Bataineh *et al.*²⁰.

Lippert y Pabst¹³ determinaron dos tipos de APS: completo (tipo A) e incompleto (tipo B). El arco tipo A (Ver Figura 1) se describe como la anastomosis de al menos dos arterias y se clasifica en los siguientes subtipos:

- A1 (arco radio-ulnar “clásico”): anastomosis entre la AU y la rama superficial de la AR.
- A2 (arco mediano-ulnar): anastomosis entre la AU y la arteria mediana (AM).
- A3 (arco radio-mediano-ulnar): anastomosis entre la AU, AR y AM.
- A4 (arco profundo-ulnar): anastomosis entre la AU y la rama profunda de la AR como la primera arteria dorsal interósea o con el APP.
- A5 (arco mediano-radial): anastomosis entre la AM y la rama superficial de la AR.

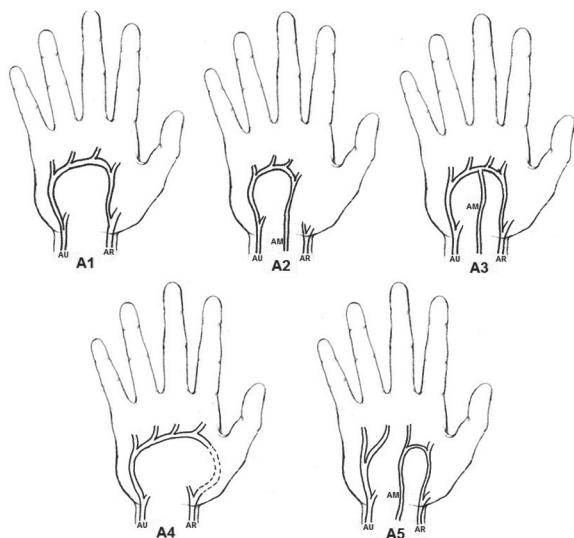


Figura 1. Arcos palmares superficiales completos según Lippert y Pabst. AU: Arteria ulnar, AR: Arteria radial AM: Arteria medial
Fuente: Autores.

El tipo B (Ver Figura 2) se divide en los siguientes subtipos:

- B1 (tipo ulnar): la AU forma un arco sin haber anastomosis con otros vasos, esta se subdivide en dos clases:
 - B1a: incluye ramas que alcanzan la región medial del dedo pulgar.
 - B1b: la irrigación dada por la AU incluye al dedo índice pero no al dedo pulgar.

- B2: AU y AR llegan a la palma y dan ramas digitales.
- B3: AU y AM llegan a la palma y dan ramas digitales.
- B4: AU, AR y AM llegan a la palma y dan ramas digitales.

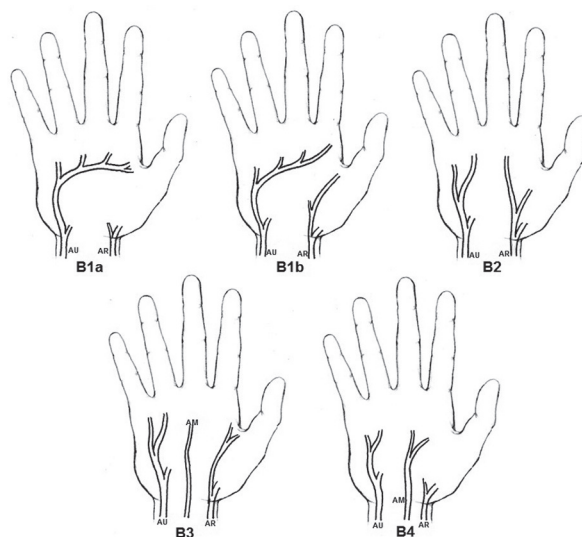


Figura 2. Arcos palmares superficiales incompletos según Lippert y Pabst. AU: Arteria ulnar, AR: Arteria radial AM: Arteria medial
Fuente: Autores.

En la tabla 1 se muestran los estudios presentes en esta revisión según el porcentaje de frecuencia del APS completo e incompleto. La frecuencia promedio de APS completo fue 56,7% con una frecuencia máxima del 97% (Jelicic *et al.*¹⁵) y con un valor mínimo del 26% (Joshi *et al.*²¹) (Ver Tabla 1). Se registró el subtipo A1 como el más frecuente (64%), mientras que la expresión del A5 ocurrió con menos frecuencia (0,3 %) (Ver Tabla 2). La frecuencia promedio de APS incompleto fue 43,4% con un rango de 3%¹⁵- 61,6%²¹ (Ver Tabla 1). El subtipo B1a se presentó como el más frecuente (48,8%), mientras que la expresión del B4 fue la menos frecuente (1%) (Ver Tabla 3). El amplio rango señalado en los diferentes estudios de presentación de arcos palmares completos e incompletos y de los respectivo subtipos puede deberse a la expresión génica de los diferentes grupos poblacionales, al tamaño de las muestras y a las características de tipificación de los evaluadores.

Tabla 1. Arco palmar superficial completo vs incompleto. Revisión de 22 artículos

Autor/ año	Número de manos	Tipo de Arco (Número y porcentaje de especímenes)	
		Completo	Incompleto
Jaschtschinski ¹⁰ . 1897	200	136(68%)	64(32%)
Coleman and Anson ¹¹ . 1961	650	270(41,5%)	380(58,5%)
Al-turk <i>et al</i> ²² . 1983	50	42(84%)	8(16%)
Lippert and Pabst ¹³ . 1985	200	84(42%)	116(58%)
Ikeda <i>et al</i> ¹² . 1988	220	212(96,4%)	8(3,6%)
Jelicic <i>et al</i> ¹⁵ . 1988	50	48(97%)	2(3%)
Özkus <i>et al</i> ¹⁶ . 1998	80	62(78%)	18(22%)
Gellman <i>et al</i> ² . 2001	45	38(84,5%)	7(15,5%)
Ruengsakulrach <i>et al</i> ¹⁷ . 2001	50	33(66%)	17(34%)
Patnaik <i>et al</i> ²³ . 2002	47	38(80,8%)	9(19,2%)
Arruda <i>et al</i> ²⁴ . 2003	30	18(60%)	12(40%)
Santos <i>et al</i> ²⁵ . 2004	112	43(38,4%)	69(61,6%)
Fazan <i>et al</i> ²⁶ . 2004	46	24(52,2%)	22(47,8%)
Loukas <i>et al</i> ¹⁸ . 2005	200	117(58,5%)	83(41,5%)
Bilge <i>et al</i> ²⁷ . 2006	50	38(76%)	12(24%)
Murat <i>et al</i> ²⁸ . 2007	20	8(40%)	12(60%)
Omaña <i>et al</i> ²⁹ . 2007	25	14(56%)	11(44%)
Tagil <i>et al</i> ¹⁹ . 2007	20	15(75%)	5(25%)
Bataineh <i>et al</i> ³⁰ . 2009	30	22(73%)	8(27%)
Ottone <i>et al</i> ³ . 2010	86	50(58%)	36(42%)
Suman <i>et al</i> ³¹ . 2011	60	30(50%)	30(50%)
Feigl <i>et al</i> ¹⁴ . 2011	702	363(51,7%)	339(48,3%)
Joshi <i>et al</i> ²¹ . 2014	100	26(26%)	74(74%)
Total	3073	1731	1342
		56,65%	43,35%

Fuente: Autores.

IMPORTANCIA CLÍNICA

El conocimiento de la disposición anatómica de los componentes vasculares de la mano enriquece los procesos de enseñanza y aprendizaje de estas estructuras morfológicas, y es indispensable en aplicaciones clínicas como el cateterismo de la AR y su uso en IBC. Además, el conocimiento de los diversos patrones vasculares de la mano son esenciales para el entendimiento de la fisiopatología del síndrome de martillo hipotenar. El cateterismo vía AR está

indicado para el diagnóstico o intervencionismo coronario percutáneo y se impone por sus claras ventajas en cuanto a la ausencia de complicaciones vasculares sobre la tradicional vía femoral^{31,32}. Debe utilizarse un test de Allen modificado para valorar la integridad de la AU antes de someter al paciente a la punción o canalización de la AR³³. La oclusión de la AR postcateterismo habitualmente cursa subclínica; diversos estudios reportan una incidencia del 3% al 12% del proceso oclusivo, pero sin compromiso del flujo sanguíneo de la mano involucrada de existir un APS completo^{34,35}.

Tabla 2. Subtipos de arco palmar completo

Autor/año	Número Arcos Completos	Tipo de Arco Completo				
		A1	A2	A3	A4	A5
Coleman and Anson ¹¹ . 1961	270	224	25	8	13	0
Al-turk <i>et al</i> ²² . 1983	42	39	2	1	0	0
Patnaik <i>et al</i> ²³ . 2002	38	38	0	0	0	0
Arruda <i>et al</i> ²⁴ . 2003	18	11	3	0	4	0
Santos <i>et al</i> ²⁵ . 2004	43	12	2	2	27	0
Fazan <i>et al</i> ²⁶ . 2004	24	10	2	0	12	0
Loukas <i>et al</i> ¹⁸ . 2005	117	72	27	11	7	0
Bilge <i>et al</i> ²⁷ . 2006	38	17	2	0	17	2
Murat <i>et al</i> ²⁸ . 2007	8	8	0	0	0	0
Ottone <i>et al</i> ⁹ . 2010	50	37	0	0	13	0
Feigl <i>et al</i> ¹⁴ . 2011	363	192	20	3	147	1
Joshi <i>et al</i> ¹ . 2014	26	4	0	0	22	0
TOTAL	1037	664	83	25	262	3
		64%	8%	2,40%	25,30%	0,30%

Fuente: Autores.

Tabla 3. Subtipos de arco palmar incompleto

Autor/año	Número Arcos Incompletos	Tipo de Arco Incompleto				
		B1a	B1b	B2	B3	B4
Coleman and Anson ¹¹ . 1961	380	240	87	21	25	7
Al-turk <i>et al</i> ²² . 1983	8	2	5	1	0	0
Patnaik <i>et al</i> ²³ . 2002	9	1	0	6	2	0
Arruda <i>et al</i> ²⁴ . 2003	12	7	0	4	1	0
Santos <i>et al</i> ²⁵ . 2004	69	0	58	9	2	0
Fazan <i>et al</i> ²⁶ . 2004	22	0	0	19	3	0
Loukas <i>et al</i> ¹⁸ . 2005	83	63	20	0	0	0
Bilge <i>et al</i> ²⁷ . 2006	12	7	0	5	0	0
Murat <i>et al</i> ²⁸ . 2007	12	7	4	0	1	0
Ottone <i>et al</i> ⁹ . 2010	36	20	5	7	4	0
Feigl <i>et al</i> ¹⁴ . 2011	339	113	153	65	4	4
Joshi <i>et al</i> ¹ . 2014	74	56	10	4	4	0
TOTAL	1056	516	342	141	46	11
		48,80%	32,40%	13,40%	4,40%	1%

Fuente: Autores.

Por otro lado, el uso de la AR como conducto arterial para la revascularización miocárdica tiene evidentes ventajas. Su longitud puede superar los 15 cm de largo, tiene mayor diámetro (5,8 mm) que la arteria torácica interna (3,5 mm) primera opción de IBC. Esto facilita la anastomosis y un mejor flujo post-revascularización. Adicionalmente, rara vez es

afectada por la aterosclerosis, en razón a que es un conducto sometido a la presión arterial sistémica y posee paredes resistentes³⁶. Sin duda una delicada y precisa técnica quirúrgica es fundamental para la garantizar la permeabilidad del conducto y el conocimiento preciso de su anatomía quirúrgica es de suma importancia³⁷.

Los pacientes candidatos a una revascularización miocárdica, requieren una evaluación previa para usar la AR como injerto con el fin de evitar complicaciones isquémicas en la mano. Las contraindicaciones a su utilización son la presencia de aterosclerosis de las arterias del miembro superior, variaciones anatómicas en las estructuras de irrigación del antebrazo y la mano, que limiten un adecuado riego ulnar y la enfermedad de Raynaud⁸. El Test de Allen modificado y el ultrasonido *Doppler* son las pruebas comúnmente usadas para evaluar la irrigación de la mano¹⁶; No obstante la prueba de Allen no es del todo confiable a la hora de evaluar el flujo sanguíneo debido a que la presencia de la arteria dorsal del pulgar o de una arteria mediana persistente haría creer que el aporte de la AU al APS es suficiente^{17,26}. Por tanto, el test de *Doppler* es el estudio más confiable para evaluar la irrigación de la mano. El éxito de la extracción de la AR se aprecia en la ausencia de complicaciones circulatorias en la mano y en el incremento persistente en las velocidades de flujo sanguíneo de la AU un año después de la intervención, en el que el flujo por el APS y las arterias digitales palmares comunes debe ser similar al observado en la exanimación prequirúrgica⁸.

Un cuadro clínico relacionado con la distribución anatómica de la circulación de la mano es el síndrome de martillo hipotenar, considerado como una enfermedad laboral poco frecuente⁸. Su fisiopatología se relaciona con el traumatismo repetitivo de la AU en la región hipotenar lo cual produce cambios en su pared, formación de trombos con embolización y oclusión distal, que puede llevar en algunos casos a necrosis tisular de la mano. El sustrato anatómico que favorece la presentación de este síndrome, es la presencia de un APS incompleto que imposibilite un aporte de flujo sanguíneo por parte de la rama distal de la AR^{39, 40}.

CONCLUSIONES

La variedad en la forma de presentación del Arco Palmar Superficial es muy amplia y de gran interés para la ciencia médica. Debido a esa variabilidad se han presentado múltiples clasificaciones, que de alguna manera generan confusión en la comunidad académica interesada en este tema, siendo la clasificación de Lippert y Pabst adoptada por muchos autores por su precisión y fácil entendimiento. Se destaca que el conocimiento preciso de la expresión morfológica del Arco Palmar Superficial es indispensable para la implementación de

aplicaciones clínicas, como el uso de la Arteria Radial para cateterismo e Injerto de *Bypass* Coronario, y el entendimiento de la fisiopatología del síndrome de martillo hipotenar.

CONFLICTOS DE INTERÉS

Los autores declaran no tener conflictos inherentes al envío de este manuscrito.

AGRADECIMIENTOS

Al Doctor Luis Ernesto Ballesteros, Médico y Cirujano, Morfólogo, por su dedicación a la cátedra de morfofisiología de la Universidad Industrial de Santander y el apoyo a este trabajo.

REFERENCIAS BIBLIOGRÁFICAS

1. Drake RL, Vogl AW, Mitchell AM. Gray Anatomía para Estudiantes. 2 ed. España: Elsevier; 2010.
2. Gellman H, Botte MJ, Shankwiler J, Gelberman RH. Arterial patterns of the deep and superficial palmar arches. Clin Orthop Relat Res. 2001; 383:41-6.
3. Umapathy S, Kamala E, Muhil M, Malina K. A Study of variations in the formation of superficial palmar arch in the rural population of southern Tamilnadu. Int J Anat Radio Surg. 2012; 1(1):7-11
4. Pansky B. Anatomía humana. 6ed. México: McGraw Hill Interamericana; 1996.
5. Calenoff L. Angiography of the hand: guidelines for interpretation. Radiology. 1972; 102(2):331-5.
6. Navia JL, Olivares G, Ehasz P, Gillinov AM, Svensson LG, Brozzi N, et al. Endoscopic radial artery harvesting procedure for coronary artery bypass grafting. Ann Cardiothorac Surg. 2013; 2(4):557-64.
7. Kamienski RW, Barnes RW. Critique of the Allen test for continuity of the palmar arch assessed by doppler ultrasound. Surg Gynecol Obstet. 1976; 142(6):861-64.
8. Pola P, Serricchio M, Flore R, Manasse E, Favuzzi A, Possati GF. Safe removal of the radial artery for myocardial revascularization: a Doppler study to prevent ischemic complications to the hand. J Thorac Cardiovasc Surg. 1996;112(3):737-44.
9. Ottone NE, Prum N, Dominguez M, Blasi E, Medan C, Shinzato S, Et al. Analysis and clinical importance of superficial arterial palmar irrigation and its variants over 86 cases. Int J Morphol. 2010; 28(1):157- 64.
10. Jaschtschinski SN. Morphologie und Topographie des Arcus volaris sublimis und profundus des Menschen. Anat Hefte. 1897;7:161-88.
11. Coleman SS, Anson BJ. Arterial patterns in the hand based upon a study of 650 specimens. Surg Gynecol Obstet. 1961;113:409-24.
12. Ikeda A, Ugawa A, Kazihara Y, Hamada N. Arterial patterns in the hand based on a three-dimensional analysis of 220 cadaver hands. J Hand Surg. 1988;13(4):501-09.
13. Lippert H, Pabst R. Arterial variations in man: classification and frequency. 1ed. Munich: JF Bergmann Verlag; 1985. p 34-73.
14. Feigl GC, Petrac M, Pixner T, Ulz H, Mörth C, Dreu M. The superficial palmar arch and median artery as an example of misleading results due to a small number of investigated specimens or the use of different classifications. Ann Anat. 2012;194(4):389-395.
15. Jelacic N, Gajisin S, Zbrodowski A. Arcus palmaris superficialis. Acta Anat. 1988;132(3):187-190.
16. Özkus K, Pestelmaci T, Soyluoglu AI, Akkin AM, Özkus I. Folia Morphol. 1998;57(3):251-255.
17. Ruengsakulrach P, Eizenberg N, Fahrner C, Fahrner M, Buxton BF.

- Surgical implications of variations in hand collateral circulation: anatomy revisited. *J Thorac Cardiovasc Surg.* 2001;122(4):682-6.
18. Loukas M, Holdman D, Holdman S. Anatomical variations of the superficial and deep palmar arches. *Folia Morphol.* 2005;64(2):78-83.
 19. Tagil SM, Cicekcibasi AE, Ögün TC, Büyükmumcu M, Salbacak A. Variations and clinical importance of the superficial palmar arch. *S.D.Ü. Tip Fak. Derg.* 2007;14(2):11-6.
 20. Bataineh ZM, Habbal O, Moqattash ST. Variations in the superficial palmar arch of the hand. *Ital J Anat Embryol.* 2009;114(1):11-20.
 21. Joshi SB, Vatsalaswamy P, Bahetee BH. Variation in formation of superficial palmar arches with clinical implications. *J Clin Diagn Res.* 2014;8(4):6-9.
 22. Al-Turk M, Metcalf WK. A study of the superficial palmar arteries using the Doppler Ultrasonic Flowmeter. *J Anat.* 1984;138(Pt 1):27-32.
 23. Patnaik VVG, Kalsey G, Singla RK. Palmar Arterial Arches- A Morphological Study. *J Anat Soc.* 2002; 51(2):187-93.
 24. Arruda SR, Nunes T, Silva AR, Paula AR, Salgado JL. Morphologic variations of the superficial palmar arch. *Acta Cir Bras.* 2003;18(3):183-8.
 25. Guzmán S, Castro-Govea Y. Variantes del arco arterial palmar superficial. Estandarización del concepto arcus: un estudio anatómico en la población mexicana. *Med Univer.* 2004;6(24):188-93.
 26. Fazan VP, Borges CT, da Silva JH, Caetano AG, Filho OA. Superficial palmar arch: an arterial diameter study. *J Anat.* 2004;204(4):307-11.
 27. Bilge O, Pinar Y, Ozer MA, Gövsa F. A morphometric study on the superficial palmar arch of the hand. *Surg Radiol Anat.* 2006;28(4):343-50.
 28. Elizondo-Omaña RE, García-Rodríguez MA, Tijerina O, Guzmán-López S, De-la-Garza CO, López-Serna N, et al. Anatomical study of palmar archs: Diameter and Presentation. *Int. J. Morphol.* 2007;25(1):55-60.
 29. Bataineh ZM, Habbal O, Moqattash ST. Variations in the superficial palmar arch of the hand. *Ital J Anat Embryol.* 2009;114(1):11-20.
 30. Suman U, Jayanthi KS. A study of complete superficial palmar arches formed entirely by ulnar artery. *J. Anat. Soc. India.* 2011;60(2):199-201
 31. Ziakas A, Klinke P, Mildemberger R, Fretz E, Williams MB, Della SA et al. Comparison of the radial and femoral approaches in left main PCI: a retrospective study. *J Invasive Cardiol.* 2004;16(3):129-32.
 32. Ziakas A, Klinke P, Mildemberger R, Fretz E, Williams MB, Della SA et al. A comparison of the radial and the femoral approach in vein graft PCI. A retrospective study. *Int J Cardiovasc Intervent.* 2005;7(2):93-6.
 33. Pullen RL. Realización del test de Allen modificado. *Nursing.* 2006;24(8):44.
 34. Molinari G, Nicoletti I, De-Benedictis M, Terraneo C, Morando G, Turri M et al. Safety and efficacy of the percutaneous radial artery approach for coronary angiography and angioplasty in the elderly. *J Invasive Cardiol.* 2005;17(12):651-4
 35. Dahm JB, Vogelgesang D, Hummel A, Staudt A, Völzke H, Felix SB. A randomized trial of 5 vs. 6 french transradial percutaneous coronary interventions. *Catheter Cardiovasc Interv.* 2002;57(2):172-6.
 36. Conklin LD, Ferguson ER, Reardon MJ. The technical aspects of radial artery harvesting. *Tex Heart Inst J.* 2001;28(2):129-31.
 37. Espinoza JC, Zgrablich C, Ruda-Vega PF. Cardiopulmonary bypass with extracorporeal circulation: surgical technique. *Rev. Arg. Res.* 2012;17(1):19-24
 38. Mertens RM, Kramer AS, ValdesFE. Síndrome del martillo hipotenar. *Rev Med Chile.* 1995; 123: 345-9.
 39. Conn JJr, Bergan JJ, Bell JL. Hypothenar hammer syndrome: posttraumatic digital ischemia. *Surgery.* 1970;68(6):1122-8.