



Análise comparativa entre a cicatrização de ferida cutânea tratada com adesivo de éster de cianocrilato (SuperBonder®) e sutura intradérmica com náilon em ratos da linhagem Wistar

Bernardo Kemper¹; Enny Caroline Ferreira Farago²; Flávio Antônio Barca Junior³, Werner Okano*³

¹ Docente de Medicina Veterinária, Departamento de Clínica Cirúrgica de Animais de Companhia. Universidade Norte do Paraná, UNOPAR, Campus de Araçongas/Paraná. Email: bkemper@bol.com.br

² Médica Veterinária autônoma em Araçongas – Paraná.

³ Docente de Medicina Veterinária, Departamento de Medicina Veterinária Preventiva. Universidade Norte do Paraná, UNOPAR, Campus de Araçongas/Paraná. Autor para correspondência. Email: vetwerner@gmail.com

RESUMO: O etil-cianoacrilato (ECA) que é um éster do ácido cianoacrílico de cadeia curta tem sido usado extensivamente em síntese cutânea. O objetivo deste estudo foi avaliar a eficiência do ECA na síntese de excisões cutâneas de ratos Wistar machos. Foram utilizados 16 ratos da linhagem Wistar e divididos em dois grupos, cada um com oito animais. Os ratos foram premedicados com xilazina (3 mg/Kg IM) e cetamina (70 mg/Kg IM) e tricotomizados manualmente. Realizou-se a antisepsia com solução alcoólica a 70% e clorhexidina a 0,5%, seguido de colocação de panos de campo descartáveis. Foi efetuada uma incisão longitudinal de cinco centímetros no dorso de cada rato e fechadas por ECA e suturas (náilon 4-0). Os ratos foram observados nos dias 1, 2, 3, 7 e 15°. Os adesivos apresentaram os maiores níveis de deiscências. O etilcianoacrilato foi adequadamente tolerado neste estudo, sem induzir inflamação ou infecções, apresentando diversas vantagens de uso em relação à sutura, incluindo reduzido índice de complicações e facilitando a síntese das suturas.

Palavras chaves: etil cianoacrilato; adesivos, ratos.

Comparative analysis of the healing of skin wounds treated with cyanoacrylate ester adhesive (SuperBonder®) and intradermal suture with nylon in Wistar rats

ABSTRACT: The ethyl-cyanoacrylate which is an acid cyanoacrylic ester of short chain it has been extensively used in cutaneous wound closure. The objective of this study was to evaluate the efficacy of ethyl cyanoacrylate in cutaneous excision repair of Wistar male rats. 16 Wistar rats were used and divided in two groups, each with eight animals. The rats were premedicated with xylazine (3mg/kg IM) and ketamine (70mg/kg IM) and trichotomised manually. Antiseptics was achieved with 70% alcohol solution and 0,5% chlorhexidine followed by placement of discarded sterile fields. A longitudinal incision was made to five centimeters on the back of each rats which were closed using ECA or sutures (4-0 nylon). The rats were observed 1st, 2nd, 3rd, 7 th, and 15th. The tissue adhesives presented the largest dehiscence levels. Ethyl cyanoacrylate was adequately tolerated in this study with no necrosis, allergic reactions, or infections. Ethyl cyanoacrylate presented several advantages over suture use, including low complication rates and aid in the suture of incisions.

Keywords: ethyl-cyanoacrylates. Adhesives; rats

Autor para correspondência. Email: vetwerner@gmail.com

Recebido 10/04/2015; Aceito 20/06/2015

DOI: <http://dx.doi.org/10.5935/1981-2965.20150021>

INTRODUÇÃO

Um ferimento é uma lesão física que resulta do rompimento da continuidade normal das estruturas teciduais ou de órgãos. A sua restauração se dá através da cicatrização. Os processos biológicos da cicatrização dos ferimentos são: regeneração celular, proliferação celular e produção de colágeno (SLATTER, 1998). A cicatrização de feridas ocorre através de um processo de perfeita e coordenada cascata de eventos moleculares e celulares que interatuam para que ocorra a reconstrução tecidual (MANDELBAUM et al., 2003). Trata-se de uma combinação de eventos físicos, bioquímicos e celulares que interagem reconstituindo o tecido ou substituindo-o por colágeno (FOSSUM, 2005).

A cicatrização é influenciada por alguns fatores como local e tipo da lesão, região da pele, espécie, raça e técnica de sutura empregada. Podendo variar entre indivíduos da mesma espécie e serem influenciados por variação etária (MANDELBAUM et al., 2003).

Diferentes fios de suturas para o fechamento de feridas, como o poliglatina, poliglicólico, algodão, náilon e polipropileno, e também agulhas menos agressivas ao tecido assim como técnicas de sutura de pontos simples isolados até as suturas intradérmicas passaram por aperfeiçoamentos (BETTES, 2003).

Uma exibicionista de circo do século XIX foi a primeira pessoa a utilizar uma substância capaz de colar tecido biológico. Ela

realizava demonstração de retirada de fragmentos da própria pele e depois colava com uma substância que produzia fixação e cicatrização. Esta exibição levou estudiosos como BARÔNIO em 1804 e SANO em 1943 e outros pesquisadores a empregar substâncias com propriedades adesivas para suturas de feridas (FONTES et al., 2004).

Desde 1940, tem se tentado empregar adesivos biológicos com resultados variáveis e, em 1962, utilizaram-se adesivos poliméricos sintéticos com caseína, álcool, polivinil, derivados de borracha, policuletos, anidridos, resina de epóxi e resina de formaldeído. Mas só a partir de 1960, surgiram os cianoacrilatos com boas perspectivas de resultados, por apresentarem boa adesão e serem bactericidas (BORBA et al., 2000). Com o avanço da medicina veterinária, a procura por técnicas de perfeição na reparação de tecidos vem sendo cada vez mais pesquisadas (BETTES, 2003).

Os derivados de acrilatos foram utilizados em animais e humanos como adesivos sintéticos (FONTES et al., 2004). São empregados como adesivos teciduais em alguns procedimentos, se polimerizando rapidamente na presença de umidade e produzem uma ligação flexível e forte (FOSSUM, 2005).

Diferentemente dos adesivos cutâneos as suturas requerem passagem de corpo estranho através da pele, permanecendo nela

por dias, podendo causar marcas permanentes ou se retiradas precocemente pode levar a deiscência (JUNIOR et al., 2008).

A possibilidade de utilizar uma substância que torne a síntese de tecidos mais rápida e eficiente, diminuindo o tempo de cicatrização, proporcionando um bom resultado estético, como também não remoção posterior são características desejáveis. Porém um adesivo ideal requer algumas propriedades como boa propriedade hemostática, promover aderência firme das bordas das feridas, não alterar o processo de cicatrização, induzir pouca reação alérgica e não apresentar ação carcinogênica (BETTES, 2003), além de não alterar a função imunológica do tecido e serem biodegradáveis (SOUZA et al., 2007).

Desta forma desde o início da década de 1980, o etil-cianoacrilato e o butil-cianoacrilato vêm sendo estudados, na síntese de tecidos, como reforço de sutura e na hemostasia, com resultados animadores pelo baixo custo e rapidez na execução do procedimento (BORBA et al., 2000).

Em reação exotérmica o 2-butil-ciacrilato e o 2-octil-cianocrilato se auto polimerizam por éster de cianocrilato resultando numa película formando uma ponte. A característica de maior importância é a polimerização rápida e forte, que aumenta com o passar das primeiras 48 horas, posteriores a sua aplicação (SOUZA et al., 2007).

O 2-etil cianocrilato tem sido utilizado de forma satisfatória nos processos clínicos

envolvendo odontologia, cirurgia abdominal, ginecologia, gastroenterologia, neurologia, cirurgia maxilar, ortopedia, cirurgia plástica, urologia, cirurgia vascular, cirurgia cardíaca e cirurgia oncogênica (SOUZA et al., 2007).

TOURIUMI et al. (1990) compararam a histotoxicidade do etil-2-cianoacrilato (SuperBonder®) e butil-2-cianoacrilato (Histoacryl®) em cartilagem de orelha, observando-se no butil-2-cianoacrilato mínima reação inflamatória aguda, mínima reação do tipo corpo estranho, pequena quantidade de células gigantes e uma reação inflamatória de maior intensidade no etil-2-cianoacrilato.

O objetivo deste trabalho foi avaliar os resultados sutura na cicatrização de ferida cirúrgica através da comparação do uso de fio de náilon e adesivo sintético à base de éster de cianocrilato em ratos da linhagem Wistar.

MATERIAL E MÉTODOS

Foram utilizados 16 ratos, linhagem Wistar, machos, com idade média de 108 dias de vida, com peso variando entre 230 gramas a 425 gramas (média de 320 gramas), oriundos do Biotério da Universidade Norte do Paraná (UNOPAR – Campus de Arapongas). A pesquisa seguiu os princípios éticos de experimentação animal da Comissão de Ética para uso de Animais da Universidade Norte do Paraná (CEA) sobre o protocolo n° 005/09 na data de 19/10/2009.

Os animais foram separados em gaiola de propileno, isolados, com dimensões padronizadas (33 cm de largura, 40 cm de comprimento e 16 cm de altura) e mantidos em uma sala isolada para observação diária. O ciclo claro-escuro, temperatura e umidade foram o mesmo do ambiente geral, sem regulação artificial. Os animais receberam ração comercial e tinham livre acesso à água durante o experimento.

Para a realização dos procedimentos os animais foram anestesiados com anestesia dissociativa empregando a combinação de cetamina (Cetamim 10%®, Syntec) e cloridrato de xilazina (Calminum 2%®, Agener União Saúde Química) nas doses de 70mg/Kg e 3mg/Kg respectivamente administrada por via intramuscular e quando necessário foi administrado o equivalente à metade da dose inicial. Em seguida realizou-se a tricotomia da região dorsal dos ratos com tricotomia manual, entre as inserções dos membros torácicos e pélvicos, para posteriormente serem acomodados em decúbito ventral, seguido da anti-sepsia da pele com álcool 70% e solução aquosa de clorexidina 0,5% e colocação de campo cirúrgico.

Com o auxílio de um paquímetro foram realizadas duas marcações paralelas à coluna vertebral e separadas entre si pela distância de 4 cm medindo 5 cm de extensão. Em seguida com o auxílio de um bisturi foram realizadas duas feridas incisivas nas marcações previamente delimitadas. A hemostasia foi

realizada por compressão com gaze cirúrgica estéril por até dois minutos, quando necessária.

Padronizou-se a síntese da ferida do lado direito utilizando fio monofilamentar de náilon 4-0, através de sutura intradérmica, enquanto na ferida do lado esquerdo utilizou-se o adesivo à base de ECA (SuperBonder®). Uma leve tração digital e elevação da pele foram usadas para aperfeiçoar a aplicação da cola. Sendo que para administração da mesma, foram usadas duas gotas sucessivas, colocadas na respectiva incisão para formar dois filmes finos sobrepostos; um minuto foi atribuído à polimerização de cada película, evitando-se que o produto escapasse da incisão e assim ocasionasse danos teciduais.

Após o procedimento os animais foram fotografados e permaneceram em gaiolas isoladas para a recuperação anestésica. Para evitar o auto traumatismo, foram confeccionados para cada animal colares elisabetanos a partir de filmes radiográficos. As fotografias digitais foram tiradas para posterior comparação macroscópica. Em seguida, os animais foram distribuídos aleatoriamente nas gaiolas, para avaliação diária. No sétimo dia após o procedimento cirúrgico os pontos foram removidos.

O acompanhamento pós-operatório implicou na observação nos dias 1º, 2º, 3º, 7º e 15º do desenvolvimento de necrose / úlcera; processo inflamatório nas bordas da incisão;

infecção com a presença de exsudato purulento; deiscência; distância das bordas da pele; e cicatrização.

Para avaliação do sucesso da síntese da ferida pontuou-se de 0 a 2, onde o “0” é a ausência, “1” a presença parcial e “2” a presença total de cada item citado anteriormente.

A análise estatística foi realizada com o auxílio do pacote estatístico Bioestat 5.0 pelo teste de Kolmogorov-Smirnov (Ayres et al., 2007).

RESULTADOS E DISCUSSÃO

A síntese realizada pelo ECA foi mais rápida do que a sutura com náilon. A busca por uma substância que facilite a síntese de feridas, diminuindo tempo cirúrgico e que causem poucas desordens pós operatória vem sendo estudada desde a antiguidade (BORBA et al., 2000). O que justifica a compração entre metodos tradicionais de sintese cutanea e de novas alternativas.

Os adesivos cirúrgicos vêm sendo utilizados como uma opção a outros tipos de suturas, estes apresentam algumas vantagens como facilidade técnica, diminuição do período trans cirúrgico, uma vez que reduz o tempo despendido com a síntese, deste modo diminui o risco de contaminação, já que o órgão ou região anatômica submetida à cirurgia fica menos exposto ao ambiente, além de diminuir o período de recuperação da ferida cirúrgica por facilitar a síntese tecidual (SILVA et al., 2007), nos animais deste experimento, além do menos

tempo gasto com a manobra da síntese, não foram observados complicações associadas a infecção e não foram utilizados antibióticos. Desta forma surgere-se que poderia haver uma redução do custo, ao se utilizar o ECA na rotina cirúrgica.

A utilização dos adesivos de cianoacrilato foi relatada em síntese de pele (BORBA et al., 2000; BETTES, 2003, SOUZA et al., 2007; JUNIOR et al., 2008), enxerto de pele (CRUZ et al., 2000), sulcoplastia de recessão (SANTOS et al., 2004), síntese de cúpula vaginal (LIMA et al., 2009), perfurações córneas (UEDA & OTTAIANO, 2004), ráfia de córnea (MOTA et al., 2003), remoção de unhas, cortes de orelhas, esfoliações e cortes em procedimentos de banho e tosa e em extração dentária (MAGALHÃES et al., 1997), além disso, no sistema digestório para o reparo de dentes (HEROD, 1990), anastomoses gastrointestinais (BIONDO-SIMÕES et al., 1993) e em fístula brônquio pleural (SCAPPATICCI, 2000). Além de órgãos parenquimatosos como: fígado, baço e rins (TUCK et al. 2000; FONTES et al., 2004).

Notou-se que o tempo de trans operatório quando utilizado ECA foi inferior ao com o uso de sutura intradérmica com fio de náilon, o que na prática de seu uso pode acarretar em menor quantidade do uso de anestésico resultando numa diminuição dos gastos (TOURIUMI et al., 1998; GRECO et al.,

2000; SINGER et al., 2002; SINGER & THODE, 2004 e SOUZA et al., 2007).

Na comparação entre os grupos, nos dias de aferição separadamente, foi observada diferença significativas apenas quando á gravidade de inflamação ($p < 0,01$) e a presença de distância entre as bordas maior que 1 mm ($p < 0,05$). BETTES (2003) também observou em seu experimento essas alterações e também alteração na organização da cicatriz e densidade do colágeno.

No primeiro dia da avaliação a sutura com ECA apresentou menor grau de inflamação quando comparado com o de sutura intradérmica de náilon 4-0 mm, onde 18,75% (3/16) dos ratos apresentaram uma pequena inflamação local e na sutura com náilon 62,5% (10/16) apresentaram o mesmo grau de inflamação, conforme **Figura 1**, resultados parecidos foram encontrados por BARREIRO et al. (1995); QUINN et al., (1997); BETTES (2003); SINGER & THODE (2004) e JUNIOR et al. (2008). Por outro lado SOUZA et al. (2007) descrevem que as inflamações agudas e crônicas são comuns em suturas com ECA.

Os adesivos derivados do cianoacrilato que são auto-esterilizáveis, tem propriedades bactericidas que decorre da liberação dos seus produtos de degradação, e a própria película adesiva que funciona como barreira física contra a invasão bacteriana (SILVA et al., 2007). Supõe-se que os adesivos ao ocluírem o ferimento, como no caso o adesivo a base de

cianoacrilato, forneçam uma barreira à penetração de microorganismos ao ferimento e os neutrófilos são mais ativos em ambientes ocluídos (BETTES, 2003), no presente trabalho em nenhum dos animais avaliados observou-se infecção, corroborando com a ação bactericida e/ou bacteriostática da mesma. QUINN et al. (1997) descrevem que as reduzidas taxas de infecção são atribuídas à pouca deposição de corpos estranhos na ferida.

Ocorreram altos índices de deiscência no grupo que foi utilizado o ECA, observando-se no segundo dia do pós operatório 18,75% (3/16) de deiscência parcial e 12,5% (2/16) de deiscência total. Já no terceiro dia o número elevou-se para 43,75% (7/16) dos ratos com deiscência parcial, vide **Figura 2**, coincidindo com resultados encontrados por TORIUMI et al. (1990); BETTES (2003); SINGER et al. (2004) e SOUZA et al. (2007).

No 15º dia 6,25% (1/16) dos ratos cuja síntese foi realizada com náilon, apresentou granuloma devido à reação por corpo estranho, não sendo observada a mesma reação nos animais com ECA, segundo BETTES (2003) encontrou um total de 59% dos animais avaliados em seu estudo com este tipo de granuloma.

No 15º dia de avaliação o resultado da cicatrização foi igual em ambos os grupos, como podemos observar nas **Figuras 1 e 2**, onde o grau de inflamação e de deiscência após

o sétimo dia foram idênticos, o mesmo foi encontrado por BORBA et al. (2000) e BETTES (2003).

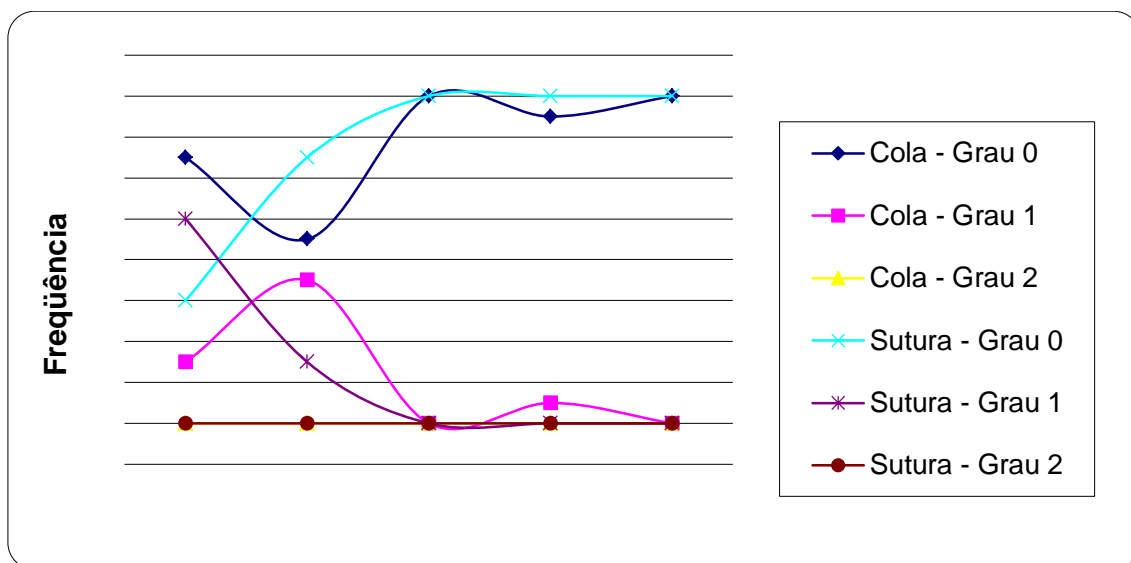


Figura 1: Gráfico demonstrando o grau e a frequência de inflamação durante os dias de experimento.

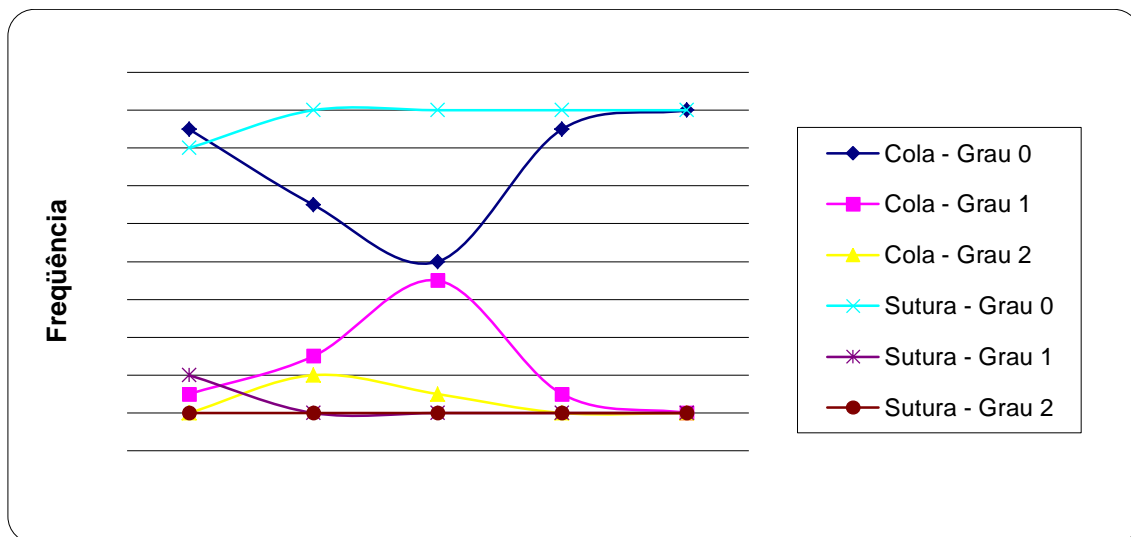


Figura 2: Gráfico demonstrando o grau e a frequência de deiscência durante os dias de experimento

CONCLUSÕES

Conclui-se que o uso da cola SuperBonder® permitiu uma adequada síntese da pele de ratos, causando pouca inflamação e diminuindo o tempo cirúrgico, porém com um índice alto de deiscência. Observou que o uso da cola não causou reação alérgica e nem reação a corpo estranho o que foi encontrado com o uso de náilon. Com o uso do adesivo houve redução nos custos cirúrgicos.

AGRADECIMENTOS

Ao Hospital Veterinário da Unopar (Unidade de Araçongas) e Kroton pelo apoio de infraestrutura e financeiro.

REFERÊNCIAS BIBLIOGRÁFICAS

AYRES, M.; AYRES JUNIOR, M; AYRES, D.L.; SANTOS, A.A.S. BioEstat 5.0.: Aplicações estatísticas nas áreas das Ciências Biomédicas. Sociedade Civil Mamirauá: Belém, Pará-Brasil. 2007. 324p. BARREIRO, G.D.P.; RAMIREZ, J.F.S.; LOPEZ, E.D. Experiência em 10 casos de sutura cutânea usando el adesivo etil-cianoacrilato. **Ginecología y Obstetricia de Mexico**, Cidade do México, v.63, p.10-14, 1995. BETTES, P.S.L. Análise comparativa histológica e densiométrica entre a cicatrização de feridas cutâneas tratada com adesivo octil-2-cianoacrilato e com sutura intradérmica em ratos. 2003. 98p. Tese (Doutorado em Clínica Cirúrgica) - Faculdade de Medicina

Veterinária, Universidade Federal do Paraná, Curitiba, PR, 2003. BIONDO-SIMÕES, M.L.P.; VIVI A.A.G.; FAGUNDES, D.J. Adesivos em anastomoses do trato digestivo. **Acta Cirúrgica Brasileira**, São Paulo, v. 8, n. 1, p. 41 - 44, 1993.

BORBA, C.C.; ROUBAUD NETO, E.; VAL, R.L.R.; BORBA JUNIOR, C.O.; SOUFEN, M.A.; FRANCISCO NETO, M.; SAKOTANI, A.Y. Uso do cianoacrilato na síntese da pele de ratos: trabalho de pesquisa experimental. **Acta Cirúrgica Brasileira**, v.15, n.1, 2000. CRUZ, G.A O.; FREITAS, R.S.; FILLUS NETO, J.; TOLAZZI, A.R.D.; GROTH, K. G.; BIONDO-SIMÕES, M.L.P. Avaliação da integração de enxerto de pele com utilização do 2-octilcianoacrilato: estudo experimental em ratos. **Acta Cirúrgica Brasileira**, São Paulo, v. 15, supl. 3, p. 58-60, 2000. FONTES, C.E.R.; TAHA, M.O.; FAGUNDES, D.J.; FERREIRA, M.V.; FILHO, O.R. P.; MARDEGAN, M.J. Estudo comparativo do uso de cola de fibrina e cianoacrilato em ferimento de fígado de rato. **Acta Cirurgia Brasileira**, São Paulo, v. 19, n. 1, 2004.

FOSSUM, T. W. Cirurgia de pequenos animais. 2ª ed. São Paulo: Roca, 2005, 1390p. GRECO JR, J.B.; CARMO, V.M.; FILHO, A.L.L. Uso do 2-octilcianoacrilato em síntese tecidual: estudo experimental em camundongos. **Revista Sociedade Brasileira de Cirurgia Plástica**, São Paulo, v. 15, n. 2, p. 47 - 54, 2000.

- HEROD, E.L. Cyanocrylate in dentistry: a review of the literature, **Journal Canadian Dental Association**, Ontario, v. 56, n. 4, p. 331 - 334, 1990.
- JUNIOR, R.F.; PAULINELLI, R.R.; TCBCGO; RAHAL, R.M.S.; MOREIRA, M.A. R.; OLIVEIRA, E.L.C.; APPROBATO, M.S. Estudo experimental comparando o uso do 2-octil cianocrilato ao náilon 4-0 na sutura da pele. **Revista do Colégio Brasileira de Cirurgiões**, Rio de Janeiro, v. 35, n. 3, p. 194 - 198, 2008.
- KAPLAN, M.; BOZKURT, S.; KUT, M.S.; KULLU, S.; MURAT, M. Histopathological effects of ethyl 2-cyanoacrylate tissue adhesive following surgical application: an experimental study. **European Journal of Cardio-thoracic Surgery**, p.167-172, 2004.
- LIMA, A.G.; TAHA, M.O.; RIVOIRE, H. C.; FAGUNDES, A.N.; FAGUNDES, D.J. Fibrin adhesive and the vaginal vault synthesis on female rabbits abdominal hysterectomies. **Acta Cirurgia Brasileira**, São Paulo, v. 24, n. 1, p. 30 – 35, 2009.
- MAGALHÃES, A.C.; BORGES, A.P.B.; SILVA, J.C.P.; SAQUETTI, C.H.; FARIA, B. N. Adesivo metil-2-cianoacrilato versus fio de nylon na reparação de feridas cirúrgicas provocadas experimentalmente na pele de eqüinos. 1997. 28 p. Monografia (Especialização) - Departamento de Veterinária, Universidade Federal de Viçosa, MG, 1997.
- MANDELBAUM, S.H.; SANTIS, É.P.D.; MANDELBAUM, M.H.S. Cicatrização: conceitos atuais e recursos auxiliares – parte 1ª. **Anais Brasileiro de Dermatologia**, Rio de Janeiro, v. 78, n. 4, p. 393 - 408, 2003.
- MOTA, F.C.D; EURIDES, D.; FREITAS, P.M.C.; BELETT, M.E.; GOULART, M.R.; CUNHA, L.M.; SILVA, LA.F.; FIORAVANTINI, M.C.S. Utilização do adesivo n-butyl cianoacrilato e do fio poliglactina na ráfia de córnea em coelhos (*Oryctolagus cunicullus*). **Brazilian Journal Veterinary Research Animal Science**, São Paulo, v. 40, n. 5, p. 334 - 340, 2003.
- QUINN, J.V.; MAW, J.; ROMATAR, K.; WENCKEBACH, G.; WELLS, G. Octyacyanoacrylate tissue adhesive versus suture wound repair in a contaminated wound model. **Surgery, Rochester**, v. 122, n. 1, p. 69 - 72, 1997.
- SANTOS, F.C.; RAHAL, S.C.; SEQUEIRA, J. L.; TORELLI, S.R.; GRASSIOTO, I. Q. Uso da cola n-butyl cianocrilato na sulcoplastia de recessão em coelhos – avaliação histológica. **Ciência Rural**, Santa Maria, v. 34, n. 1, p. 139 - 145, 2004.
- SCAPPATICCI, E.; BRITAIN, G.P.; MORTON, D.B.; REES, J.E. Experimental epikeratophakia with biological adhesive. **JAMA Ophthalmology**, Chicago, v. 16, n. 5, p. 1629 - 1630, 2000.

- SILVA, L.S.; FIGUEIRA NETO, J.B.; SANTOS, A.L.Q. Utilização de adesivos teciduais em cirurgias. **Bioscience Journal**, Uberlândia, v. 23, n. 4, p. 108 - 119, 2007.
- SINGER, A.J.; QUINN, J.V.; CLARK, R.E.; HOLLANDER, J.E.; TRUMASEAL STUDY GROUP E. Closure of laceration and incisions with octocyanocrylate: a multicenter randomized controlled trial. **Surgery, Rochester**, v. 131, n. 3, p. 270 - 276, 2002.
- SINGER, A.J.; THODE, H.C. JR. A review of the literature on octocyanocrylate tissue adhesive. **The American Journal of Surgery**, Rochester, v. 187, n. 2, p. 238-248, 2004.
- SOUZA, S.C.; OLIVEIRA, W.L.; SOARES, D.F.O.S.; BRIGLIA, C.H.; ATHANÁZIO, P.R.; GUIMARÃES P.H.; CARREIRO, M.C. Comparative study of suture and cyanoacrylates in skin closure of rats. **Acta Cirurgia Brasileira**, São Paulo, v. 22, n. 4, p. 309 - 316, 2007.
- SLATTER, D. Manual de cirúrgica de pequenos animais. 2ª ed. Vol. 1. São Paulo: Manole, p. 66-78, 1998.
- TRITTLE, N.M.; HALLER, J.R.; GRAY, S.D. Aesthetic comparison of wound closure techniques in a porcine model. **Laryngoscope**, v. 111, n. 5, p. 1949-1951, 2001.
- TORIUMI, D.M.; RASLAN, W.F.; FRIEDMAN, M.; TARDY, M.E. Histotoxicity of cyanoacrylate tissue adhesives. A comparative study. **Archives Otolaryngology Head & Neck Surgery**, v. 116, n. 5, p. 546-550, 1990.
- TUCK, J.; PEARCE, I.; PANTELIDES, M. Chyluria after nephrectomy treated with n-butyl-2-cyanocrylate. **Journal Urology**, v. 164, n. 3, p. 778-779, 2000.
- UEDA, E.L.; OTTAIANO, J.A.A. Comparação dos gastos com material para reparação de perfurações de córnea com cola de cianoacrilato e sutura de córnea. **Arquivos Brasileiros de Oftalmologia**, v. 67, n. 1, p. 97-101, 2004.