



Dermatofitose canina causada pelo fungo antropofílico *Trichophyton tonsurans* - Relato de caso

Art
igo

Lorena Mayana Beserra de Oliveira^{1*}, Adriana de Queiroz Pinheiro¹, Iara Tersia Freitas Macedo¹, Isaac Neto Goes da Silva¹, Odanir Cruz Moreira¹, Bárbara Wilka Leal Silva², Érika Carvalho de Alencar³, João Jaime Giffoni Leite⁴

¹Professor(a) da Faculdade de Veterinária, Universidade Estadual do Ceará

²Aluna do curso de graduação em Medicina Veterinária, Faculdade de Veterinária, Universidade Estadual do Ceará

³Médica Veterinária da Unidade Hospitalar Veterinária da Faculdade de Veterinária da Universidade Estadual do Ceará

⁴Professor da Faculdade Maurício de Nassau, Fortaleza, Ceará

Resumo: A dermatofitose é uma enfermidade cutânea de origem fúngica que merece destaque por sua elevada incidência na clínica de pequenos animais e importância na saúde animal e humana, pois pode ser transmitida do *animal para o homem* ou do *homem para o animal*. Este trabalho teve como objetivo relatar um caso de dermatofitose canina causado por uma espécie antropofílica de dermatófito, envolvendo o diagnóstico clínico e laboratorial. Uma cadela, da raça York Shire, com aproximadamente três anos de idade, apresentava alopecia generalizada e, por isso, foi encaminhada para uma consulta, na qual a suspeita clínica foi de dermatofitose. Foram coletadas escamas de pele e pêlos para realização de exames laboratoriais. No exame direto, não foi evidenciada a presença de estruturas fúngicas. Contudo, na cultura fúngica do espécime clínico evidenciou-se o crescimento de colônias de *Trichophyton tonsurans*. A terapia com itraconazol, um antifúngico de amplo espectro, foi efetiva. O presente relato de caso ressalta a necessidade de realização de exames complementares laboratoriais na presença de lesões suspeitas de dermatofitose, para identificação do agente etiológico e posterior adoção medidas de controle e prevenção dessa enfermidade que apresenta uma complexa cadeia epidemiológica de transmissão.

Palavras-chave: zoonose, sanidade animal, sanidade humana

Canine dermatophytoses caused by *Trichophyton tonsurans* – Case report

Abstract: Dermatophytoses is a skin disease caused by fungi that deserves attention for its high incidence in clinical small animal and animal and human health importance because it can be transmitted from animals to humans or from humans to animal. This study aimed to report a case of canine dermatophytoses caused by anthropophilic species of dermatophyte, involving clinical and laboratory diagnosis. A dog, female, York Shire, with about three years of age, revealed generalized alopecia and therefore was referred for a consultation, in which the clinical suspicion was dermatophytoses. Skin scales and hair for laboratory tests were collected. On direct examination, there was no evidence the presence of fungal structures. However, fungal culture of the clinical specimen showed the growth of colonies of *Trichophyton tonsurans*. The therapy with itraconazole, an antifungal broad spectrum, was effective. This case report emphasizes the need to conduct laboratory exams in the presence of suspicious lesions of dermatophytoses for identification of the etiologic agent and subsequently adoption of control and prevention measures of this disease, which presents a complex epidemiological chain of transmission.

Keywords: zoonose, animal health, human health

Autor para correspondência: * lorena.mayana@uece.br

Recebido 06/01/2015; Aceito 25/03/2015

<http://dx.doi.org/10.5935/1981-2965.20150009>

INTRODUÇÃO

A dermatofitose é uma micose cutânea de caráter contagioso causada por um grupo de microrganismos denominados dermatófitos, fungos septados cosmopolitas capazes de utilizar a queratina como nutriente e que, por isso, são encontrados parasitando os tecidos queratinizados do homem e dos animais. Nesse grupo de fungos, os artroconídios são as formas infecciosas mais frequentemente associadas à invasão tecidual. Essas estruturas fúngicas são liberadas por fragmentação de hifas presentes nas estruturas queratinizadas e podem permanecer viáveis por mais de 12 meses em ambientes adequados de instalações. Os dermatófitos são aeróbios estritos e a maioria cresce lentamente em ágar dextrose Sabouraud. Poucos requerem adição de fatores de crescimento especiais. Macroconídios e microconídios são produzidos em culturas e as colônias produzidas são pigmentadas, características essas que são utilizadas para a identificação micológica clássica (QUINN et al., 2002).

Os dermatófitos mais importantes são classificados nos gêneros: *Microsporum*, *Trichophyton* e *Epidermophyton*. De acordo com o habitat natural, esses fungos podem ser classificados em geofílicos, zoofílicos e antropofílicos. Os geofílicos apresentam como característica primária a habilidade de manter sua viabilidade vital em solos ricos em resíduos de queratina humana e/ou animal. Os zoofílicos devem ter passado por um ciclo evolutivo, tendo

abandonado o solo e, de uma forma ou outra, se adaptado às condições de parasitismo em espécies animais que apresentam contato mais íntimo com o solo. Com relação aos dermatófitos antropofílicos acredita-se que esses fungos, em determinado período da sua evolução, foram paulatinamente galgando andares superiores da escala filogenética, saindo do solo para adaptação a algumas espécies animais e, por último, uma adaptação ao homem (SIDRIM e ROCHA, 2004).

As espécies de fungos responsáveis pela ocorrência de dermatofitose em animais pertencem principalmente aos gêneros *Microsporum* e *Trichophyton* (MACIEL e VIANA, 2005). Como as espécies de dermatófitos tendem a parasitar hospedeiros específicos, as espécies animais infectadas podem indicar o dermatófito mais provavelmente envolvido (QUINN et al., 2002). Contudo, o diagnóstico laboratorial é necessário para a determinação precisa do agente causador da doença.

Como os dermatófitos acometem o tecido queratinizado do hospedeiro, esses microrganismos penetram na pele, pelos e unhas causando danos mecânicos que resultam em descamação da superfície epitelial e quebra do pelo; seus metabólitos se difundem pelas células da epiderme causando reação inflamatória e de hipersensibilidade, responsáveis pelo desenvolvimento das lesões (DAHL, 1994). Os sinais clínicos de dermatofitose canina são muito variados. As lesões variam de acordo com

o estado imunológico do animal ou de acordo com o grau de patogenicidade da cepa fúngica. As lesões podem ser discretas, e as alterações observadas podem ser apenas queda de pêlos, acompanhada de descamação, ou podem ser acompanhadas de uma resposta inflamatória um pouco mais intensa, com as bordas ligeiramente mais elevadas e hiperemiadas. Em casos extremos, quando o animal está imunossuprimido, a reação inflamatória pode ser grave, podendo, inclusive, ocorrer complicações por infecções bacterianas secundárias. Lesões inflamatórias graves também são produzidas quando o fungo, por ser um agente etiológico ocasional, não estar adaptado ao hospedeiro (CRUZ, 2010).

Portanto, o objetivo deste trabalho foi relatar um caso de dermatofitose causada por uma espécie antropofílica de dermatófito, *Trichophyton tonsurans*, em um cão atendido na Unidade Hospitalar Veterinária (UHV) da Universidade Estadual do Ceará (UECE).

MATERIAL E MÉTODOS

Uma cadela, com aproximadamente três anos de idade, 4,5 kg, raça York Shire, foi atendida em novembro de 2014 na UHV da UECE. Durante a anamnese, a proprietária relatou que o animal apresentava queda de pêlos, prurido e perda de peso. Ela relatou ainda a existência de íntima interação animal-animal (um cão contactante) e animal-homem (quatro pessoas contactantes). No exame clínico, foi constatado que os parâmetros fisiológicos (temperatura, frequência respiratória e

frequência cardíaca) da cadela estavam dentro da normalidade e que o animal apresentava discretas áreas irregulares de alopecia disseminadas pelo corpo. A suspeita clínica do médico veterinário foi dermatofitose. Por esse motivo, escamas de pele e pelos foram coletados das bordas das lesões, por meio de raspado, utilizando-se lâmina de bisturi estéril. O espécime clínico foi acondicionado em recipiente estéril e enviado ao laboratório de microbiologia para ser submetido a exame micológico. Uma alíquota do espécime clínico foi submetida ao exame direto em microscopia óptica (aumento 400x) após clarificação com hidróxido de potássio (10%). Com a finalidade de isolar o agente etiológico, outra alíquota foi semeada no meio de cultura seletivo (ágar Sabouraud dextrose acrescido de cloranfenicol e ciclohexamida, Mycobiotic Agar[®], Himedia) e incubada a 25°C por 10 dias com observação diária. O exame microscópico das colônias foi realizado através da coleta de uma alçada da colônia fúngica e transferência para uma lâmina de vidro contendo lactofenol azul de algodão, seguido da colocação de uma lamínula, e observação em aumento 400 e 1000x.

RESULTADOS E DISCUSSÃO

No exame direto das escamas de pele e dos pêlos não foram visualizadas estruturas fúngicas. Contudo, 10 dias após a incubação do espécime clínico no meio de cultura, observou-se o crescimento de colônias que apresentavam superfície amarelo-clara granular e profundas rugas radiais (Figura 1).




Figura 1. Macroscopia do verso (a) e reverso (b) da colônia de *Trichophyton tonsurans* isolada a partir das escamas de pele e pêlos do cão com suspeita clínica de dermatofitose.

Na observação microscópica, utilizando-se lactofenol azul de algodão, verificou-se que as colônias eram constituídas por delicadas hifas hialinas e grande quantidade de microconídios que apresentavam variação considerável de tamanho. Tais microconídios eram alongados, em formato de baqueta, ou grandes e em forma de balão, que se misturam com microconídios menores ovais e piriformes (Figura 2). Não foram observados macronídios. As características macro e micromorfológicas das colônias foram compatíveis com *T. tonsurans* (KONEMAN et al., 2012), confirmando a suspeita clínica de dermatofitose.

Com o avanço da tecnologia e a melhoria dos recursos de diagnóstico, observa-se um aumento crescente na incidência das

micoses, em especial de dermatofitose, em cães e gatos (CAVALCANTE, 2006). Embora inúmeras espécies de dermatófitos tenham sido descritas, a maioria dos casos clínicos nesses animais de companhia é causada por espécies zoofílicas e geofílicas, tais como *Microsporum canis*, *Microsporum gypseum* e *Trichophyton mentagrophytes* (CABAÑES et al., 1997; BRILHANTE et al., 2003). Contudo, no presente relato, *T. tonsurans* foi isolado a partir do tegumento cutâneo de um cão, sendo esta espécie dermatofítica um parasita antropofílico por excelência. Essa espécie fúngica é considerada a causa mais comum de surtos de tinea capitis (dermatofitose na cabeça) em crianças, bem como é a principal causa de infecções endotrix (no interior do pêlo)

(LEVINSON, 2010), apresentando alta prevalência na África do Norte e na América do

Sul (SIDRIM e ROCHA, 2004).

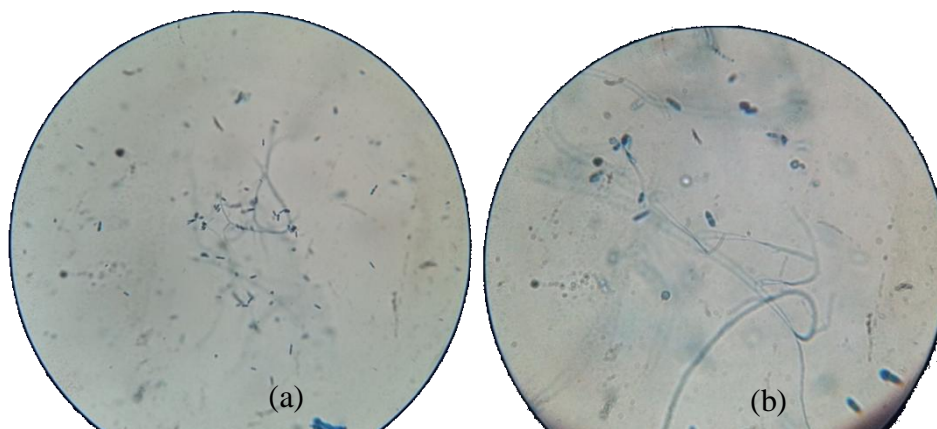


Figura 2. Microscopia no aumento de 400X (a) e 1000X (b) da colônia de *Trichophyton tonsurans* isolada a partir das escamas de pele e pêlos do cão com suspeita clínica de dermatofitose.

Os fungos dermatófitos apresentam características únicas em sua adaptação ao ambiente, assim os dermatófitos antropofílicos provavelmente acenderam diferentes estágios em sua escala filogenética até que se adaptarem aos seres humanos. Poucos casos de fungos antropofílicos acometendo animais foram registrados. Um dos primeiros foi associado a *T. rubrum* em dermatofitose canina relatado por WATANABE E KUSHIDA (1975). Essa mesma espécie também foi identificada por CABAÑES (2000) e Kano et al. (2002) como causadora de lesões em cães. Já o primeiro relato de *T. tonsurans* em uma lesão cutânea em cão foi descrito por BRILHANTE et al. (2006) na cidade de Fortaleza, Ceará. O animal pertencia à raça Doberman Pinscher e tinha 2 anos.

Quanto aos mecanismos de adaptação e patogenicidade, SIDRIM et al. (2013) realizaram recentemente uma análise molecular

de cepas de *T. tonsurans* isoladas de crianças de Fortaleza, Ceará. Esses autores identificaram baixa variabilidade genômica e alta variabilidade fenotípica através de RAPD e M13-*fingerprinting*. Também foram detectados genes de virulência que codificam as enzimas carboxipeptidase-M14, ceraminidase, subtilisina-2, lacase e urease (CarbM14, Ceraminidase, SUB2, Lac e URE1) em todos os isolados. Quanto ao gene *Lac*, que ainda não havia sido relacionado à espécie *T. tonsurans*, expõe um novo atributo que pode contribuir na manutenção e patogenicidade desse fungo.

A importância de reconhecer, em determinada espécie de dermatófito, a que microecossistema ele pertence está relacionada à resposta que ele pode desencadear no hospedeiro; assim, acredita-se que, quanto mais distanciado filogeneticamente está um dermatófito da espécie por ele parasitada, maior será a resposta inflamatória (SIDRIM e

ROCHA, 2004). Além disso, a definição da espécie fúngica envolvida, obtida somente através de isolamento a partir do cultivo do espécime clínico, é de grande importância a fim de planejar as estratégias de controle adequadas para evitar a infecção e/ou reinfecção. Atualmente, os animais de companhia são tratados como membros da família, apresentando, por esse motivo, íntimo contato com o homem ao dividirem o mesmo “nicho”. Tal aproximação homem-animal pode predispor a transmissão de patógenos do animal para o homem (antropozoonose) e do homem para o animal (zooantroponose). Esse fator pode explicar os achados do presente relato de caso.

O diagnóstico laboratorial de dermatofitose deve ser baseado em exame microscópico direto e isolamento do agente etiológico em meio seletivo, para seu posterior reconhecimento (CRUZ, 2010). O exame microscópico direto de escamas de pele e pêlos com suspeita de infecção por dermatófitos, após tratamento prévio com soluções clarificantes, é um diagnóstico rápido e de fácil execução (ROBERT e PIHET, 2008). Este exame pode propiciar resultados imediatos, reduzindo o tempo entre o diagnóstico e o tratamento do animal. Contudo, alguns autores consideram que esse exame apresenta baixa sensibilidade. O cultivo do espécime clínico é considerado padrão-ouro pela alta sensibilidade e especificidade, possibilitando a identificação da espécie fúngica envolvida. Apesar disso, a semeadura apresenta desvantagens como o

tempo prolongado para que as colônias fúngicas se desenvolvam e a possibilidade de resultados falso-positivos, se o animal estiver na condição de carreador mecânico de esporos fúngicos na cobertura pilosa, sem infecção ativa estabelecida (SPARKES et al., 1993). Além disso, este teste pode resultar em falso-negativo quando o animal examinado tiver recebido alguma medicação antifúngica (ROBERT e PIHET, 2008) ou forem colhidas amostras que não contêm artroconídios fúngicos viáveis. A acurácia dos testes diagnósticos utilizados no diagnóstico de dermatofitose é essencial para evitar resultados falso-negativos, que podem ter como conseqüências, a não instituição de tratamento em animais com enfermidade, permanecendo doentes e aumentando os riscos de transmissão e contaminação do ambiente com esporos fúngicos (BIN et al., 2010). Por esse motivo, a realização de cultivo fúngico deve ser sempre solicitada para reduzir as chances de resultados falso-negativos.

Após a confirmação laboratorial da enfermidade, o veterinário prescreveu tratamento antifúngico com itraconazol, 10 mg/kg, por via oral, 24/24 horas, durante 30 dias e recomendou que os contactantes humanos do animal fossem submetidos a uma consulta dermatológica.

CONCLUSÃO

As infecções fúngicas são importantes na clínica médica humana e veterinária, sendo algumas consideradas antropozoonoses. Contudo, algumas dessas infecções são

consideradas zooantroponoses. Portanto, a realização de exames laboratoriais é importante no estabelecimento do diagnóstico definitivo da espécie fúngica envolvida para auxiliar na escolha da conduta terapêutica adequada, além de ser fundamental para a adoção de medidas de controle e prevenção dessas enfermidades.

REFERÊNCIAS BIBLIOGRÁFICAS

BIN, L.L.C. et al., Comparação de métodos diagnósticos para dermatofitose em animais de companhia. **Colloquium Agrariae**, v. 6, n.2, p. 46- 51, 2010.

BRILHANTE, R.S. et al., High rate of *Microsporum canis* feline and canine dermatophytoses in Northeast Brazil: epidemiological and diagnostic features. **Mycopathologia**, v. 156, n. 4, p. 303-308, 2003.

BRILHANTE, R.S.N. et al. Canine dermatophytosis caused by an anthropophilic species: molecular and phenotypical characterization of *Trichophyton tonsurans*. **Journal of Medical Microbiology**, v. 55, p. 1583–1586, 2006.

CABAÑES, F.J. et al., Dermatophytes isolated from domestic animals in Barcelona, Spain. **Mycopathologia**, v. 137, p. 107-113, 1997.

CABAÑES, F. J. Dermatofitosis animales. Recientes avances. **Revista Iberoamericana de Micología**, v. 17, p. 8–12, 2000.

CAVALCANTE, C.S.P. **Caracterização das dermatofitoses canina e felina e manutenção de cepas dermatofíticas *in vitro***, 2006. 90p. Dissertação (Mestrado) - Programa de Pós-

Graduação em Ciências Veterinárias, Universidade estadual do Ceará, Fortaleza, 2001.

CRUZ, L.C.H. **Micologia Veterinária**. 2 ed. Rio de Janeiro: Revinter, 2010.

DAHL, M.V. Dermatophytosis and the immune response. **Journal of the American Academy Dermatology**, v. 31, p. 34-41, 1994.

KANO, R. et al. Molecular identification of *Trichophyton rubrum* isolate from a dog by chitin synthase 1 (CHS1) gene analysis. **Medical Mycology**, v. 40, p. 439–442, 2002.

KONEMAN, E.W., et al. **Diagnóstico microbiológico: texto e atlas colorido**. Rio de Janeiro: Guanabara Koogan, 2012.

LEVINSON, W. **Microbiologia Médica e Imunologia**. 10 ed. Porto Alegre: Artmed, 2010.

MACIEL, A.S.; VIANA, J.A. Dermatofitose em cães e gatos: uma revisão. **Clínica Veterinária**, v.57, p.74-82, 2005.

QUINN, P.J. **Microbiologia Veterinária e Doenças Infecciosas**. Porto Alegre: Artmed, 2005.

REIS-GOMES, A., et al. Dermatopatias fúngicas: aspectos clínicos, diagnósticos e terapêuticos. **Acta Veterinaria Brasilica**, v. 6, n. 4, p. 272-284, 2012.

ROBERT, R.; PIHET, M. Conventional methods for the diagnostic of dermatophytosis. **Mycopathologia**, v. 166, p. 295-306, 2008. DOI 10.1007/s11046-008-9106-3.

SIDRIM, J.J.C.; ROCHA, M.F.G. **Micologia Médica à Luz de Autores Contemporâneos.**

Rio de Janeiro: Guanabara Koogan, 2004.

SIDRIM, J.J. et al. *Trichophyton tonsurans* strains from Brazil: phenotypic heterogeneity, genetic homology, and detection of virulence genes. **Canadian Journal of Microbiology**, v. 59, n. 11, p. 754-60, 2013.

SPARKES, A. H. Epidemiological and diagnostic features of canine and feline dermatophytosis in the United Kingdom from 1956 to 1991. **Veterinary Record**, v.133, n.3, p.57-61, 1993. DOI 10.1136/vr.133.3.57.