

artículo original

Terapia adyuvante con ozono en paciente con cáncer de páncreas metastásico

Dr. Manuel Veléz Aguilar

Ensenada B.C., México

Palabras clave

ozonoterapia
cáncer,
carcinoma
células claras,
páncreas

Resumen

El adenocarcinoma de células claras de páncreas con metástasis a hígado es sumamente agresivo y los pacientes con este diagnóstico tienen un tiempo de sobrevida limitado. La ozono terapia mediante diversos mecanismos de acción puede contribuir como terapia complementaria a mejorar la calidad de vida del paciente oncológico. El objetivo de este trabajo fue reportar un caso de un paciente masculino de 50 años con diagnóstico de cáncer de páncreas que fue tratado con terapia convencional, ozono y otras terapias integrativas.

El paciente inicialmente con mal pronóstico fue sometido a dos ciclos de quimioterapia, uno de radioterapia, fases que fueron acompañadas con la administración de ozono por vía intraperitoneal (3 ciclos de 5 sesiones, volúmenes de 300 mL a 400 mL a concentraciones crecientes de 11 µg/mL a 21 µg/mL), autohemoterapia mayor 157 sesiones acompañada de irradiación UV durante la fase de reperfusión a 254,3 nm. Se siguió la evolución del paciente desde el punto de vista clínico, hematológico, bioquímico e imagenológico.

El seguimiento del paciente por 4 años evidenció que las alteraciones hematológicas y bioquímicas se fueron gradualmente estabilizando. Desde el punto de vista clínico el paciente incrementó su calidad de vida de manera notable. El estudio imagenológico evidenció la reducción o desaparición de lesiones tumorales. El trabajo demuestra las potencialidades terapéuticas del ozono en el campo oncológico y sugiere una profundización de los estudios en esta dirección.

Keywords

Ozone therapy
cancer, clear cell
carcinoma,
pancreas.

Abstract

The clear cell adenocarcinoma of the pancreas with liver metastases is extremely aggressive and patients with this diagnosis have a limited survival time. The ozone therapy through different mechanisms of action may contribute as a complementary therapy to improve the quality of life of cancer patients. The aim of this study was to report a case of a male patient of 50 years with a diagnosis of pancreas cancer treated with conventional therapy, ozone and other integrative therapies.

Initially a patient with poor prognosis underwent two cycles of chemotherapy and a radiation therapy, conventional therapy were accompanied by the administration of ozone intraperitoneally (3 cycles of 5 sessions , volumes of 300 mL to 400 mL with increasing concentrations of 11 µg/mL to 21 µg / mL of ozone), major autohemotherapy (157 sessions) plus UV irradiation during the reperfusion phase at 254.3 nm. Patient outcome was followed from a clinical, hematological, biochemical and imaging view.

Patient follow-up for 4 years showed that the hematological and biochemical alterations were gradually stabilizing. From the clinical point of view the patient quality of life increased significantly. The imaging study showed a reduction or disappearance of tumor lesions. This case report demonstrates the therapeutic potential of ozone in the oncology field and suggests the necessity of more studies in this direction...

Sugerencia sobre cómo citar este artículo:

Veléz Aguilar, Manuel. (2015). Terapia adyuvante con ozono en paciente con cáncer de páncreas metastásico. *Revista Española de Ozonoterapia*. Vol. 5, nº 1, pp. 21-31.

INTRODUCCION

El adenocarcinoma pancreático de origen ductal constituye más del 85% de todos los tumores pancreáticos exocrinos. Se reconocen varios subtipos que incluyen: el carcinoma mucinoso no quístico, carcinomas de células en anillo de sello, carcinoma adenoescamoso, carcinoma anaplásico (indiferenciado), carcinoma indiferenciado con células gigantes tipo-osteoclasto y carcinoma mixto ductal - insular. Estas variantes son raras y se encuentran en menos del 1% al 3% (Hamilton and Aaltonen, 2000).

El carcinoma de células claras se caracteriza por ser rico en mucina intracitoplásmica e intraglandular, siendo positivo para PAS y PAS- amilasa. Los estudios inmunohistoquímicos revelan positividad para CK7, CEA, una CK20 débil y negatividad para alfa -1- antitripsina y vimentina (Hamilton y Aaltonen, 2000). A pesar de los avances en el conocimiento de este tipo de tumores desde el punto de vista molecular, el abordaje terapéutico constituye un reto para médicos e investigadores (Mihaljevic *et al.*, 2010; Krautz *et al.*, 2011).

El objetivo del presente trabajo fue mostrar la evolución de un paciente diagnosticado con cáncer de páncreas metastásico (adenocarcinoma de células claras) que recibió quimioterapia, radioterapia y de manera concomitante ozonoterapia, fototerapia y soporte nutricional.

Presentación del caso

Paciente masculino de 50 años, peso 78 kg, que en diciembre de 2009 fue diagnosticado con cáncer de páncreas (adenocarcinoma de células claras) como tumor primario y con metástasis en hígado. El diagnóstico morfológico e inmunohistológico realizado en diciembre de 2010 fue el siguiente: Adenocarcinoma de hígado moderadamente diferenciado, con áreas de carcinoma de células claras, metastásico, compatible con tumor primario de páncreas. Negativo para: CD10, HepPar 1, ACC (antígeno de células renales), citoqueratina 7 y citoqueratina 20. Antígeno carcinoembrionario focalmente positivo en las células malignas y colestasis canalicular centrolobilillar. El paciente fue clasificado por el oncólogo como de mal pronóstico, estimando una expectativa de vida de 2 a 3 meses.

Recibió quimioterapia 40 sesiones (20 solo con gencitabina 1 g, 11 con cisplatino 100 mg más 1 g de gencitabina y 9 con oxiplatino 100 g más 1g de gencitabina), 27 sesiones de radioterapia 50 Gy por 1 min, seguido de un periodo de recuperación y otras 25 sesiones de quimioterapia con gencitabina más oxiplatino. Entre diciembre de 2009 y octubre de 2013 recibió de manera concomitante a la quimio y radioterapia 157 sesiones de ozonoterapia que consistió en autohemoterapia mayor (AHM) más luz ultravioleta (AHM: 100 mL de sangre más 100 mL de ozono a una concentración de 30 µg/mL, dosis 3 mg). El generador de ozono utilizado fue OZONATOR A-s-GOKSF-5-05-"OZON" (Electromashine-building factor y "LEPSE", Kirov Russia). La sangre se irradió durante la reperusión con luz U.V. a una longitud de onda de 254,3 nm, con un equipo UVB-D & UVE 2000 (MédiUm -TECH, Medizin und Naturheilverfahren, Alemania). Además recibió 3 ciclos de 5 sesiones de ozonoterapia intraperitoneal. La administración intraperitoneal se realizó con un catéter perisafe 1 de BD calibre 18 G con dosis ascendente de ozono: día 1, 300 mL 11 µg/mL; día 2, 300 mL 16 µg/mL; día 3, 400 mL 16 µg/mL; día 4 y 5 450 mL 21 µg/mL.

Evolución hematológica del paciente: Las variables que sufrieron mayor variación durante las etapas de quimio y radioterapia fueron el conteo de plaquetas y leucocitos totales (Figura 1). También se afectó el hematocrito, el número de eritrocitos y la sedimentación globular con variaciones puntuales de otros indicadores. Como se aprecia en la Fig. 1, la mayor alteración fuera de los intervalos normales de referencia ocurrió en el periodo correspondiente a la primera sesión de quimioterapia, para la segunda sesión se observaron variaciones pero

dentro del intervalo de referencia y en las últimas etapas se apreció una normalización.

Evolución de los indicadores bioquímicos: Las variables que mayormente se desviaron de los intervalos normales y por un tiempo más sostenido fueron: glutamil transferasa, fosfatasa alcalina (Figura 2). Por otra parte, se detectó en las etapas tempranas (primeras sesiones de quimioterapia) bajas concentraciones de ácido úrico, nitrógeno total, colesterol, bajas concentraciones de albúmina con altas concentraciones de globulinas y altas concentraciones de glucosa. En las etapas finales del seguimiento del paciente, como se aprecia en la figura 2, se aprecia una estabilización de estos indicadores y del resto de las variables analizadas, con la única excepción de las concentraciones de glucosa (135 mg/dL, intervalo de referencia 60-100 mg/dL), aspartato aminotransferasa (51 U/L, intervalo de referencia 0-40 U/L), colesterol total (127 mg/dL, intervalo de referencia 130-200 mg/dL).

Evolución imagenológica. Como se aprecia en la Tabla 1, el diagnóstico inicial mediante técnicas de ultrasonido, TAC y RMN detectaba lesiones nodulares sólidas en hígado, una masa de ecogenicidad heterogénea en páncreas y alteraciones en las vías biliares. El resto de los órganos cercanos no estaban comprometidos. Transcurrido 410 días y tras el primer ciclo de quimioterapia y el ciclo de radioterapia el diagnóstico mediante imágenes de ultrasonido no detecta irregularidades en la zona correspondiente al abdomen superior.

Evolución clínica. El paciente presentaba un deterioro considerable desde el punto de vista físico y psicológico. Durante el primer ciclo de quimioterapia esta tuvo que ser suspendida en 3 ocasiones por el deterioro a nivel hematológico y aplazada en 19 oportunidades para dar paso a una etapa de recuperación. Para la segunda serie de quimioterapia fue necesaria solo una parada de recuperación. El paciente refirió que durante los ciclos de quimioterapia no presentó efectos colaterales (nauseas, vómitos, entre otros), no se presentó alopecia asociada a los tratamientos. Después de la sesión de radioterapia el paciente presentó un cuadro inflamatorio por lo que se programó una segunda serie de quimioterapia. Una vez finalizados los ciclos de quimio y radioterapia el paciente se ha mantenido con una sesión mensual de ozonoterapia y transcurridos 4 años de la detección del tumor no ha presentado ningún otro síntoma. Se aprecia una mejoría considerable en su calidad de vida y cuadro psico somático en general.

Discusión y conclusiones

La aplicación de la ozono terapia en el cáncer no ha sido suficientemente documentada (Pilkington, 2012). A nivel pre-clínico existen experimentos que demuestran que el tratamiento con ozono tiene efecto dosis dependiente en la inhibición de células tumorales provenientes de pulmón, mama y útero (Sweet *et al.*, 1980); además actúa como agente radiosensibilizante y agente citotóxico específico en carcinoma de ovario (Karlic *et al.*, 1987), inhibe la proliferación de células de neuroblastoma (Bocci *et al.*, 1994), tiene un efecto sinérgico con el 5-fluorouracilo (Zanker y Kroczeck, 1990) e inhibe la proliferación de neuroblastoma (Bucci *et al.*, 2006).

Los estudios en modelos animales de cáncer tratados con ozono se iniciaron en los años 1970 (Grundner y Erler, 1976). Un estudio aplicó ozono por vía intra-peritoneal a conejos con carcinoma de células escamosas en estadios avanzados, en el grupo tratado con ozono se observó una menor mortalidad y una regresión del tumor, además de ausencia de metástasis al pulmón (Schulz *et al.*, 2008), aunque el mecanismo de acción no se ha aclarado. Otros estudios en animales sugieren que el pre-tratamiento con ozono por vía intraperitoneal reduce el daño citotóxico que origina el tratamiento con metrotrexate (Kesik *et al.*, 2009).

No existen estudios aleatorizados que demuestren la efectividad clínica del ozono en el cáncer. No obstante, existen algunas evidencias que indican la utilidad del ozono integrado a la terapia habitual. Por ejemplo, en 40 casos de cáncer ginecológico el ozono mejoró estadísticamente

las concentraciones de triglicéridos y ácidos grasos (Muller-Tyl *et al.*, 1979). Otro estudio donde se asoció el ozono a la quimio y radio terapia en tumores cervicales (estadios II y IV) evaluó el comportamiento de indicadores inmunológicos como IgG, IgA e IgM, pero no apreció modificaciones significativas (Enzelsberger *et al.*, 1987).

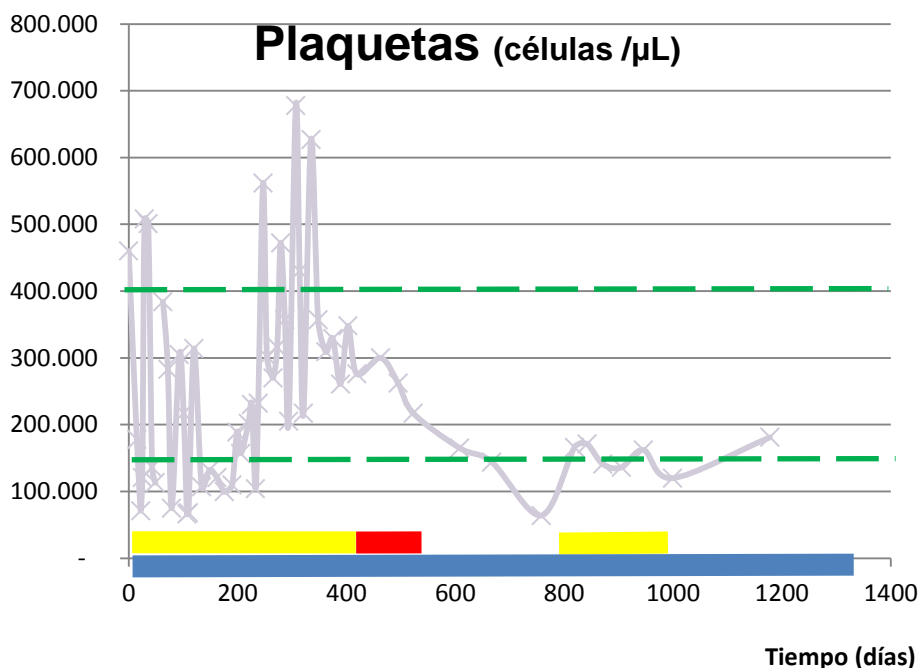
Otras evidencias, en casos de tumores resistentes a la quimioterapia, reportan resultados preliminares relacionados con un incremento de la calidad de vida en pacientes con sarcoma de Karnofsky, cuando son tratados con ozono (Bocci *et al.*, 2005). De igual manera otros estudios clínicos muestran mejorías en los pacientes oncológicos (Parkhisenko *et al.*, 2003; Clavo *et al.*, 2004; Janssen *et al.*, 2005; Clavo *et al.*, 2005; Subbotin *et al.*, 2007; Petrucci *et al.*, 2007; Buffa *et al.*, 2010; Ripamonti *et al.*, 2011).

En el caso que refiere este reporte se apreció un incremento de la calidad de vida notable en el paciente, en un tipo de tumor de mal pronóstico, el tratamiento integrado ha logrado mantener la sobrevida del paciente con una adecuada calidad de vida. Además de esto, otros síntomas objetivos, como la regresión del tumor seguida mediante imágenes y una mejor asimilación de la quimioterapia se pusieron en evidencia. Los mecanismos exactos por los que actúa el ozono en esta situación no los podemos describir con la información de que disponemos. No obstante casos como este, deben abrir las puertas a investigaciones más profundas, que permitan integrar esta terapia a las convencionales con vistas a la resolución de casos que no tienen otra solución terapéutica.

Leyenda de las figuras.

Figura 1. Variables representativas de la evolución hematológica del paciente. Plaquetas (Intervalo de referencia 150 000 a 400 000 plaquetas por microlitro). Leucocitos (Intervalo de referencia 4 000 a 11 000 leucocitos por microlitro). Los intervalos de referencia se encuentran marcados con líneas discontinuas verdes dentro del gráfico. La barras sobre el eje X representan: En amarillo: periodo en el cual el paciente fue sometido a quimioterapia, en rojo: periodo de tratamiento con radioterapia, en azul: tratamiento con ozono.

Figura 2. Variables representativas de la evolución bioquímica del paciente. Fosfatasa alcalina (Intervalo de referencia 44 a 147 U/L). Relación albúmina – Globulina (A/G) (Intervalo de referencia 1,1 a 2,5). Los intervalos de referencia se encuentran marcados con líneas discontinuas verdes dentro del gráfico. La barras sobre el eje X representan: En amarillo: periodo en el cual el paciente fue sometido a quimioterapia, en rojo: periodo de tratamiento con radioterapia, en azul: tratamiento con ozono. En los casos que la gráfica no muestra continuidad significa que las mediciones no se hicieron periódicamente.



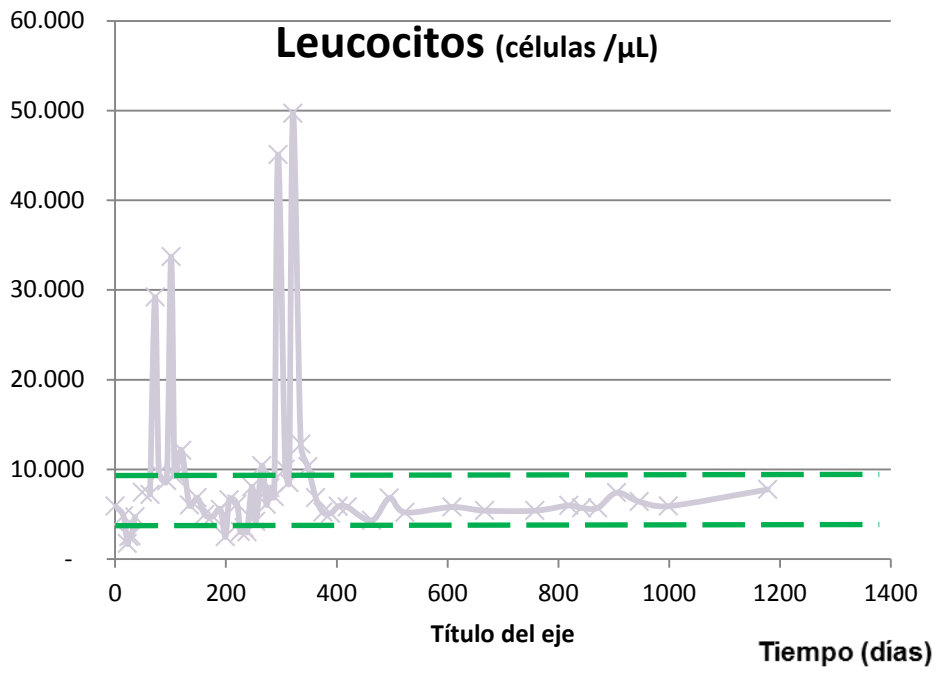


Figura. 1.

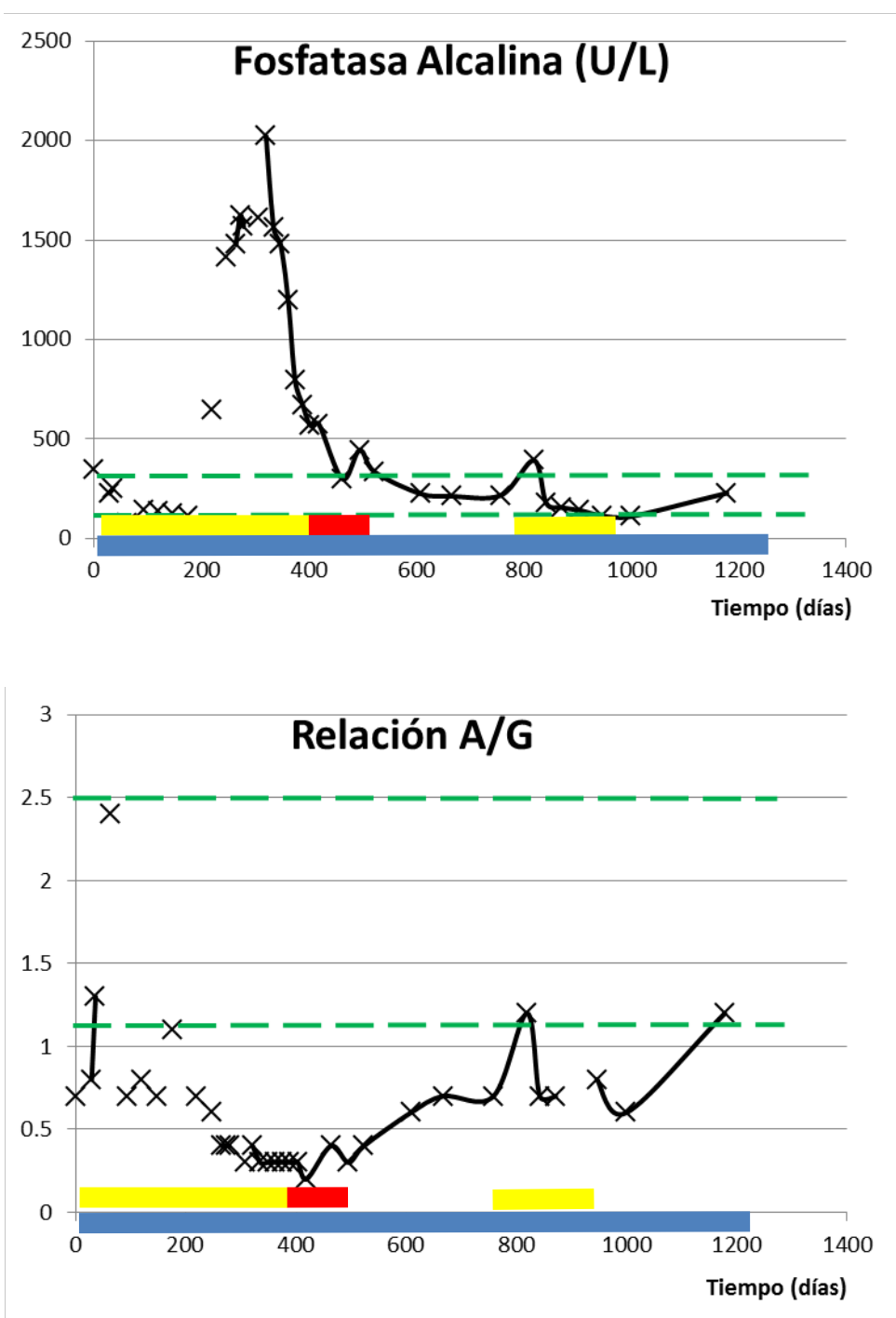


Figura. 2.

Tabla 1. Evolución del paciente desde el punto de vista del diagnóstico por imágenes de los principales órganos lesionados (páncreas e hígado).

Órgano blanco	Diagnóstico 26/8/2010	Diagnóstico* 16/10/2011
Páncreas	Se identifica a nivel de la cabeza la presencia de una masa de ecogenicidad heterogénea, de contornos lobulados bien delimitada de dimensiones 7,79 x 6,13 x 7,39 cm en sus diámetros mayores	No se observa líquido libre o ascitis sub diafragmático, sub hepático ni morrison, páncreas, bazo sin alteraciones, homogéneos, tamaño normal. No adenopatías retroperitoneales, estructuras retroperitoneales normales.
Hígado	Se observa en situación, morfología y tamaño normal. Su ecogenicidad esta incrementada de manera difusa identificándose hacia el lóbulo derecho una lesión nodular sólida, de morfología ovoide, midiendo 2,62 cm.	La glándula hepática de situación, morfología, tamaño, contornos y ecogenicidad normal. Sin lesiones sólidas ni líquidas o de otra estirpe en su parénquima, el cual homogéneo con ecotextura conservada.
Vías biliares	Existe discreta dilatación de la vía biliar intra-hepática, midiendo el conducto colédoco 0,8 cm.	La vía biliar intra-hepática y extra-hepática es normal, adecuada relación porta vía biliar. El colédoco su porción visible transcurre de forma y calibre normal. Lecho vesicular sin ocupaciones anómalas.
Conclusión diagnóstica	Datos en relación a esteatosis hepática difusa probablemente secundaria a hígado de tipo graso. Lesión nodular de apariencia solida localizada hacia el lóbulo derecho del hígado, a considerar enfermedad metastasica al hígado.	Estudio de abdomen superior dentro de normalidad.

Leyenda: * Tiempo transcurrido entre un diagnóstico y otro (410 días, aproximadamente 14 meses). En el momento de este diagnóstico imagenológico el paciente había sido sometido al primer ciclo de quimioterapia y a radioterapia y se encontraba en la fase de recuperación para posteriormente recibir el segundo ciclo de quimioterapia.

REFERENCIAS

- Bocci V, Luzzi E, Corradeschi F, Silvestri S. Studies on the biological effects of ozone: 6. Production of transforming growth factor 1 by human blood after ozone treatment. *J Biol Regul Homeost Agents* 1994; 8(4):108-112.
- Bocci V., Larini A., Micheli V. (2005). Restoration of normoxia by ozone therapy may control neoplastic growth: A review and a working hypothesis. *Journal of Alternative and Complementary Medicine*. 11 (2): pp 257-265.
- Bucci B., Cannizzaro A., Brunetti E., Martinelli M. Ozone treatment inhibits proliferation in human neuroblastoma SK-N-SH cells. *Rivista Italiana di Ossigeno-Ozonoterapia*. 5 (2) (pp 85-92), 2006.
- Buffa FM, Harris AL, West CM, Miller CJ. Large meta-analysis of multiple cancers reveals a common, compact and highly prognostic hypoxia metagene. *Br J Cancer*. 2010 Jan 19;102(2):428-35. Erratum in: *Br J Cancer*. 2010 Sep 7;103(6):929.
- Clavo B, Gutierrez D, Martin D, Suarez G, Hernandez MA, Robaina F. (2005). Intravesical ozone therapy for progressive radiation-induced hematuria. *J Altern Complement Med* 11(3):539-541.
- Clavo B, Ruiz A, Lloret M, López L, Suárez G, Macías D, Rodríguez V, Hernández MA, Martín-Oliva R, Quintero S, Cuyás JM, Robaina F. Adjuvant Ozonotherapy in Advanced Head and Neck Tumors: A Comparative Study. *Evid Based Complement Alternat Med*. 2004 Dec;1(3):321-325. Epub 2004 Oct 16.
- Enzelsberger H, Metka M, Salzer H. [Effect of a parenteral ozone-oxygen mixture on the concentration of immunoglobulins (IgA, IgG, IgM), of vitamin A and lysozyme activity in patients with cervical cancer]. *Geburtshilfe Frauenheilkd* 1987; 47(12):343-345.
- Grundner HG, Erler U. [Animal experiments on ozone therapy of non-irradiated and irradiated tumors. II. Ehrlich ascites carcinoma in vivo]. *Strahlentherapie* 1976; 151(6):522-529.
- Hamilton SR, Aaltonen LA, eds. *Pathology and Genetics of Tumours of the Digestive System*. Lyon, France: IARC Press; 2000:221-250. World Health Organization. *Classification of Tumours*; vol 2.
- Janssen HL, Haustermans KM, Balm AJ, Begg AC. Hypoxia in head and neck cancer: how much, how important? *Head Neck*. 2005 Jul;27(7):622-38.
- Karen Pilkington and CAM-Cancer Consortium. Ozone therapy. www.cam-cancer.org Updated October 17, 2012 [Consultado 28/4/2014]
- Karlic H, Kucera H, Metka M, Schonbauer M, Soregi G. [Effect of ozone and ionizing radiation on an in vitro model--a pilot study of 4 gynecologic tumors]. *Strahlenther Onkol* 1987; 163(1):37-42.
- Kesik V., Uysal B., Kurt B., Kismet E., Koseoglu V. *Cancer Biology and Therapy*. 8 (17) (pp 1623-1628), 2009.
- Krautz C, Rückert F, Saeger HD, Pilarsky C, Grützmann R. An update on molecular research of pancreatic adenocarcinoma. *Anticancer Agents Med Chem*. 2011 Jun;11(5):411-7.
- Luttges J, Vogel I, Menke M, Henne - Bruns D, Kremer B, Kloppel G. Clear cell carcinoma of the pancreas: and adenocarcinoma with ductal phenotype. *Histopathology*. 1998;32:444-448.
- Mihaljevic AL, Michalski CW, Friess H, Kleeff J. Molecular mechanism of pancreatic cancer--understanding proliferation, invasion, and metastasis. *Langenbecks Arch Surg*. 2010 Apr;395(4):295-308. doi: 10.1007/s00423-010-0622-5. Epub 2010 Mar 18.
- Muller-Tyl E, Salzer H, Reisinger L, Washuttl J, Wurst F. [Ozone-oxygen therapy for gynecologic carcinomas. The effect of parenteral-ozone oxygen mixture administration on free fatty acids and triglycerides in patients with gynecologic carcinomas]. *Fortschr Med* 1979; 97(10):451-454.
- Parkhisenko I, Bil'chenko SV. (2003). [The ozone therapy in patients with mechanical jaundice of tumorous genesis]. *Vestn Khir Im I I Grek* 162(5):85-87.
- Petrucci MT, Gallucci C, Agrillo A, Mustazza MC, Foa R. (2007). Role of ozone therapy in the Ripamonti CI, Cislighi E, Mariani L, Maniezzo M. (2011). Efficacy and safety of medical ozone (O(3)) delivered in oil suspension applications for the treatment of osteonecrosis of the jaw in patients with bone metastases treated with bisphosphonates: Preliminary results of a phase I-II study. *Oral Oncol* 47(3):185-190.
- Schulz S, Haussler U, Mandic R, Heverhagen JT, Neubauer A, Dunne AA et al. Treatment with ozone/oxygen-pneumoperitoneum results in complete remission of rabbit squamous cell carcinomas. *Int J Cancer* 2008; 122(10):2360-2367.
- Subbotin VM, Zitta DV, Terekhina NA. (2007)[Prophylaxis of acute postoperative gastroduodenal ulcers at the patients with colorectal cancer]. *Khirurgiia (Mosk)* (3):4-6.
- Sweet F, Kao MS, Lee SC, Hagar WL, Sweet WE. Ozone selectively inhibits growth of human cancer

cells. *Science* 1980; 209(4459):931-933.
treatment of osteonecrosis of the jaws in multiple myeloma patients. *Haematologica* 92(9):1289-1290.
Zanker KS, Krocze R. In vitro synergistic activity of 5-fluorouracil with low-dose ozone against a chemoresistant tumor cell line and fresh human tumor cells. *Chemotherapy* 1990; 36(2):147-154.