

Diagnóstico de la encefalopatía aguda en la práctica neuropediátrica

Ramiro Jorge García García¹, Ulda Jaqueline Olmos Echemendía², Ilen Corrales Arredondo³

¹Doctor en Ciencias Médicas. Especialista de primer grado en Neurología y de segundo grado en Pediatría. Profesor e Investigador titular. Hospital Pediátrico Docente "Juan Manuel Márquez". La Habana, Cuba

²Especialista de primer grado de Pediatría y Especialista de segundo grado en Medicina Intensiva y Emergencia en Pediatría. Hospital Pediátrico Docente "Juan Manuel Márquez". La Habana, Cuba

³Residente de medicina Intensiva y Emergencia en Pediatría. Hospital Pediátrico Docente "Juan Manuel Márquez". La Habana, Cuba

Recibido: 17.08.2014. Aceptado: 29.09.2014. Publicado: 28.11.2014.

Correspondencia: Dr. C. Ramiro Jorge García García. Hospital Pediátrico Docente "Juan Manuel Márquez", La Habana, Cuba. Correo electrónico: ramirogg@infomed.sld.cu

Cómo citar este artículo (Estilo NLM): García García RJ, Olmos Echemendía UJ, Corrales Arredondo I. Diagnóstico de la encefalopatía aguda en la práctica neuropediátrica. Rev Cubana Neurol Neurocir. [Internet] 2015 [citado día, mes y año];5(2):156-63. Disponible en: <http://www.revneuro.sld.cu/index.php/neu/article/view/203>

© 2015 Sociedad Cubana de Neurología y Neurocirugía – Revista Cubana de Neurología y Neurocirugía

www.sld.cu/sitios/neurocuba – www.revneuro.sld.cu

Editor: Dr. P. L. Rodríguez García

RESUMEN

Objetivos: Delimitar los criterios para el diagnóstico de niños y adolescentes con encefalopatía aguda y las principales manifestaciones clínicas y de laboratorio de los trastornos que con mayor frecuencia motivan su asistencia a los servicios de emergencia.

Desarrollo: Se delinea un algoritmo de actuación diagnóstica general ante un niño o adolescente con encefalopatía aguda. Primeramente se plantea el concepto de encefalopatía aguda. Se tuvo en cuenta que sus manifestaciones clínicas consisten fundamentalmente en trastornos de la conciencia, de las funciones mentales, de la ocurrencia de crisis epilépticas y otros signos de focalización o disfunción neurológica. En segundo lugar, ante un paciente con criterio de encefalopatía aguda, se insiste en la importancia de determinar si se trata de una encefalitis o no. Se aborda el enfoque diagnóstico ante un paciente pediátrico con encefalitis enfatizando en los principales exámenes de laboratorio y neuroimagen para diagnosticarla y su interpretación etiológica. Luego se señalan las principales encefalopatías agudas que no cumplen los criterios de encefalitis infecciosa o autoinmune y se mencionan los elementos fundamentales que las hacen sospechar.

Conclusiones: La organización que se propone para el diagnóstico de encefalopatía aguda y de los trastornos que la motivan es una contribución para mejorar la atención ante esta situación grave que requiere de un manejo eficaz y rápido. Este enfoque puede ser la clave para el diagnóstico en la práctica neuropediátrica y la determinación de la conducta adecuada.

Palabras clave. Encefalitis. Encefalopatía aguda. Encefalopatías metabólicas innatas. Síndrome de Reye. Trastornos de la conciencia.

Diagnosis of acute encephalopathy in neuro-pediatric practice

Objective: To describe the necessary approaches for diagnosis of children and adolescents with acute encephalopathy, its main clinical manifestations and laboratory tests of more frequent disorders that are reason of attention in emergency services.

Development: One algorithm about the general actuation for diagnosis in children and adolescents with acute encephalopathy is delineated. Initially, is established the concept of acute encephalopathy, and are considered main clinical manifestations: disorders of consciousness, mental function, and occurrence of epileptic seizures and other neurological manifestations of focalization or dysfunction. In second place, in patient with criteria of acute encephalopathy, is very important to definite if clinical manifestations are consistent with encephalitis or not. Here is presented an option for diagnosis of patient with encephalitis, emphasizing on the laboratory tests and neuroimaging for diagnosis and cause determination. After that, are mentioned the main options in diagnosis of acute encephalopathy that do not fulfill the criterions, neither of infectious encephalitis or immune-mediated neurologic diseases, and are mentioned fundamental elements that make to suspect them.

Conclusions: The proposed organization for the diagnosis of acute encephalopathy and disorders that are motive of it, it is a contribution for to get better the attention on this serious situation that needs an effective and fast conduct. This approach can be the key for diagnosis in child neurology practice and appropriate conduct determination.

Key words. Acute encephalopathy. Consciousness disorders. Encephalitis. Innate metabolic encephalopathy. Reye syndrome.

INTRODUCCIÓN

La atención de un niño o adolescente que es llevado a los servicios de urgencia por presentar trastornos de la conciencia o de las funciones mentales, asociados a crisis epilépticas y trastornos motores, constituye una emergencia médica que requiere de cuidados inmediatos para preservar su vida y disminuir la posibilidad de secuelas.

Ambas condiciones dependen de la causa de estas manifestaciones clínicas, de la prontitud del diagnóstico y de la conducta rápida pero adecuada de los profesionales que lo asisten, entre otras.

Debido a la ocurrencia relativamente frecuente de este evento y a sus implicaciones en relación al pronóstico, el médico debe conocer bien sus funciones para cumplir las expectativas ante estos pacientes, que a su vez, requieren habitualmente de la asistencia conjunta de médicos de varias especialidades y de los servicios de los medios diagnósticos, en dependencia a las circunstancias.

Aunque por las características clínicas es usual que los pacientes sean ingresados en las unidades de cuidados intensivos, el médico que recibe al enfermo está en la obligación de seguir una serie de pasos que tienen como finalidad contribuir al diagnóstico y tomar las decisiones iniciales adecuadas. En los primeros momentos de la atención, puede modificarse substancialmente el pronóstico.

CONCEPTO Y MANIFESTACIONES CLÍNICAS

La encefalopatía aguda: “son manifestaciones clínicas de disfunción del sistema nervioso central (SNC) de instalación aguda, independientemente de la posible causa” (1). Las manifestaciones clínicas consisten fundamentalmente en trastornos de la conciencia, de las funciones mentales, de la ocurrencia de crisis epilépticas y otros signos de focalización o disfunción neurológica (2,3).

De lo anterior se puede inferir que lo primero en el diagnóstico es precisar que las manifestaciones sean agudas, por tener un periodo de instalación y progresión de menos de siete días (habitualmente de horas) y que estén presentes alteraciones que muestren una afectación difusa del encéfalo.

Trastornos de la conciencia

Muchas son las definiciones de conciencia. Sin embargo, según el texto de Adams y Víctor, (4) muchas de ellas no sirven para ningún propósito práctico. Consideramos que la clasificación de la conciencia puede basarse en la capacidad de despertar (prepararse para la cognición) y del conocimiento que el paciente tiene de sí mismo y de su entorno (cognición).

De esta manera, el nivel de conciencia de un paciente en estas situaciones de emergencia, se plantea que puede ser considerada de manera rápida y eficaz a partir de las respuestas a determinados estímulos (**Tabla 1**).

El estado de conciencia del paciente puede modificarse en el transcurso del tiempo y por lo

Tabla 1. Clasificación del estado de la conciencia (Modificado de 4)

Estado de la conciencia	Capacidad de despertar*	Cognoscitivo
Normal	Despierta	Acorde al comportamiento y discurso, como se espera a su edad y estado habitual previo
Inatención, confusión, obnubilación	Despierta, tendencia al sueño	Imperceptible, pensar lento y no claro, solo ejecuta ordenes sencillas
Delirio	Despierta	Confusión mental, excitación, alucinaciones
Estupor	Despierta ante estímulos dolorosos fuertes	No respuesta a las ordenes verbales, y al dolor la respuesta es lenta e inadecuada
Coma	Ausente	No percibe ni responde a los estímulos externos o a las necesidades internas

*Se refiere a la normal preservación de ciclos de sueño y vigilia

tanto, se debe tener una evaluación inicial. Además, se requiere utilizar algún método para definir la intensidad y la evolución del paciente, para lo cual es de mucha utilidad la escala de coma de Glasgow (**Tabla 2**), la que puede realizarse en breve tiempo y repetirse cada vez que se considere necesario (5).

Anotar la puntuación y el acápite que “falla” es de mucha importancia, pues permite evaluar frecuentemente si el paciente presenta mejoría o no, de la conciencia. En caso de que la puntuación de la escala de coma de Glasgow disminuya, indica que el paciente está empeorando y/o el tratamiento no es suficientemente eficaz.

Crisis epilépticas

Es una de las manifestaciones frecuentes en las encefalopatías agudas, lo que no implica que el paciente padezca de epilepsia. Las crisis epilépticas son manifestaciones neurológicas debidas a descargas súbitas, excesivas y sincrónicas, de neuronas de la corteza cerebral. En

Tabla 2. Escala de coma de Glasgow (Modificada para la edad pediátrica)

Puntos/edad	<5 años	≥5 años
Apertura de los ojos		
4	Espontanea	Espontanea
3	A la voz	A la voz
2	Al dolor	Al dolor
1	Ninguna	Ninguna
Mejor respuesta verbal		
5	Alerta, gorjeo, palabras, oraciones acorde a la edad	Orientada
4	Habilidad menor de la usual, llanto irritable	Confuso
3	Llanto al dolor	Palabras inapropiadas
2	Gemido al dolor	Sonidos incomprensibles
1	No respuesta	No respuesta
Mejor respuesta motora		
6	Movimientos espontáneos normales	Obedece ordenes
5	Localiza el dolor supra ocular (> 9 meses)	
4	Retira la presión sobre la raíz nasal	
3	Flexiona a la presión supra ocular	
2	Extensión a la presión supra ocular	
1	No responde a la presión supra ocular	

las encefalopatías agudas, las crisis se presentan con mayor frecuencia con manifestaciones motoras (focales, generalizadas, o focales secundariamente generalizadas) y son calificadas como sintomáticas agudas por ser crisis asociadas a un insulto sistémico, o en estrecha relación temporal a un daño cerebral documentado (6). Por supuesto, puede ocurrir una crisis de este tipo en un paciente con historia de epilepsia.

Trastornos motores

Las otras manifestaciones que son frecuentes y pueden estar presentes en distintas combinaciones con los otros dos grupos son los trastornos motores. En el contexto de la encefalopatía se incluyen las alteraciones estructurales y/o funcionales de las tres redes del encéfalo que intervienen con el movimiento: piramidal, estriopálido-subtalámico, y cerebelo y sus vías.

La disfunción de cualquiera de las tres redes funcionales, o las combinaciones, pueden estar presentes en los enfermos con encefalopatía aguda. Puede esto determinar la existencia de un síndrome de afectación piramidal o corticoespinal (debilidad muscular, hipertonia muscular, hiperreflexia muscular y signo de Babinski), en el primer caso. Un síndrome motor extrapiramidal dado por movimientos involuntarios anormales

(distonía, corea, atetosis, temblor, y menos frecuentemente balismo) y trastornos del tono y la postura que desaparecen durante el sueño ocurren por afectación de los núcleos grises de la base del cerebro. La disfunción del cerebelo cursa con uno de los síndromes cerebelosos (desequilibrio estático, temblor, dismetría, asinergia, disdiadococinesia).

Ante un paciente con encefalopatía aguda, el próximo paso es determinar si se trata de una encefalitis o no (Figura). Esta etapa diferencia el origen de la encefalopatía (Tabla 3) y precisa del dominio de algunos conceptos fundamentales.

ENCEFALITIS

La encefalitis es la disfunción aguda del sistema nervioso central con evidencias radiológicas o de laboratorio de inflamación del cerebro. La disfunción incluye fundamentalmente las crisis epilépticas, los hallazgos de afectación focal neurológica y las alteraciones del estado mental (1). Habitualmente se acompaña de fiebre cuando el origen es infeccioso o relacionado con enfermedades del tejido conectivo (autoinmune), aunque puede presentarse en otras.

En algunas ocasiones se combinan los mecanismos y puede ocurrir vasculomielinopatía diseminada. La forma autoinmune clínicamente se presenta como cerebelitis, encefalitis, encefalomielitis diseminada aguda, rombencefalitis, y neuromielitis óptica (Afectan fundamentalmente la sustancia blanca cerebral).

La neuroimagen en las encefalitis infecciosas se caracteriza principalmente por la presencia de edema cerebral (disminución del espacio subaracnoideo, de las cisternas de la base, de los ventrículos cerebrales e hipodensidad y afectación de la sustancia blanca y gris en la tomografía computarizada de cráneo). En contraste, en las encefalitis de origen no infeccioso, las alteraciones se precisan mejor en los estudios de imágenes de resonancia magnética de cráneo, principalmente con la presencia de lesiones multifocales fundamentalmente en la sustancia blanca (hipointensas en T1 e hiperintensas en T2 y FLAIR) (1).

Las características del estudio citoquímico del líquido cefalorraquídeo (LCR) pueden ser parecidas en ambos grupos, con aumento de la presión de apertura del LCR, aumento de la celularidad, con aumento de las proteínas y puede ocurrir hipogluorraquia. Por supuesto, en dependencia de la causa existirán modificaciones entre las características del líquido obtenido (1).

Tabla 3. Principales causas de encefalopatía aguda

Encefalitis aguda (evidencias radiológicas o de laboratorio de inflamación)

- Infecciosa (bacterianas, virales, hongos, otras): meningoencefalitis, encefalitis, tromboflebitis, colecciones intracraneales (absceso, empiema), encefalopatía séptica
- Autoinmune: post-infecciosa, post-vacunal, paraneoplásica, vasculitis (incluyendo las enfermedades del tejido conectivo)

No encefalitis

- Intoxicaciones: medicamentos (drogas antiepilépticas, barbitúricos, benzodiacepinas, otras), alcohol, plomo, pesticidas, y otros
- Trastornos endocrino-metabólicos: hipoglicemia, cetoacidosis diabética, trastornos hidroelectrolíticos, trastornos ácido - básicos, errores congénitos del metabolismo (neurometabólicos), trastornos del tiroides y suprarrenales
- Otras causas: traumatismos craneales, trastornos cerebrovasculares (isquémicos - hemorrágicos), hipertensión intracraneal aguda, síndrome de Reye, insuficiencia hepática, insuficiencia renal

En los últimos años se han descrito o definido mejor algunos cuadros clínicos y mecanismos fisiopatológicos en procesos de encefalopatías específicamente de origen inflamatorio autoinmune, lo que ha permitido diagnosticar a muchos pacientes que previamente quedaban sin definir o con diagnósticos no bien justificados:

- Síndrome de epilepsia relacionada con infección y fiebre (FIRE) y síndrome de epilepsia, hemiplejía y hemiconvulsión idiopática (IHHE). Son síndromes epilépticos poco frecuentes que se caracterizan por la ocurrencia de un estado epiléptico en un niño previamente sano en que coincide con fiebre o aparece poco tiempo después del aumento de temperatura. En ambos síndromes no existe evidencia de infección del sistema nervioso central y en la causa no es evidente (7).
- Encefalopatía séptica. Se utiliza ante una disfunción severa de cerebro, causada por inflamación sistémica en ausencia de infección directa en el encéfalo. Cambios en el flujo sanguíneo cerebral, liberación de moléculas inflamatorias y alteraciones metabólicas contribuyen a la disfunción y muerte celular. Se afectan fundamentalmente los ganglios basales, tálamo, capsula interna y la sustancia blanca adyacente (8,9).
- Encefalopatía posterior reversible. Es otro diagnóstico utilizado cada vez con mayor frecuencia. Puede ocurrir en pacientes con varias enfermedades, incluyendo infección, sepsis y shock y también con enfermedades autoinmunes. Se caracteriza por presentar en

los estudios de imágenes de resonancia magnética, hipointensidades en T1 e hiperintensidades en T2 y FLAIR, fundamentalmente en la sustancia blanca de las regiones posteriores de ambos hemisferios (10,11).

Considerando los “nuevos puntos de vista”, Wingfield y colaboradores proponen un algoritmo diagnóstico y de conducta en la encefalitis (2). A este se hacen adecuaciones al constituir el tercer paso en el proceso diagnóstico de la encefalopatía aguda (Figura).

Principales exámenes de laboratorio y neuroimagen para diagnosticar encefalitis (infecciosa o no)

- Hemograma con diferencial.
- Proteína C reactiva.
- Glucemia (fundamentalmente para comparar con la glucorraquia).
- Hemocultivo.
- Estudio del LCR: citoquímico, tinción de Gram, prueba del látex, determinación de ácido láctico, examen bacteriológico, examen micológico, examen virológico e inmunológico (en este caso requiere extracción de sangre para estudio del suero, que debe ser enviado al laboratorio de Inmunología), y estudio citológico.
- Neuroimagen: resonancia magnética y tomografía computarizada (TC) de cráneo.

El estudio del LCR no debe realizarse en caso de contraindicación. La selección de los exámenes en el LCR depende de las características clínicas de cada paciente. Las principales contraindicaciones para realizar la punción lumbar son:

- Presencia de infección en la piel que correspondería al sitio de entrada del trocar de punción lumbar.
- Sospecha de diferencia de presiones entre los compartimientos supratentorial e infratentorial.
- Bacteriemia.
- TC de cráneo con alguno de los siguientes hallazgos: desplazamiento de la línea media, disminución de volumen de las cisternas supraquiasmática y basilar, proceso ocupativo en la fosa posterior, disminución del espacio por encima del cerebelo y debajo de la tienda del cerebelo, y disminución de volumen de la cisterna cuadrigeminal.

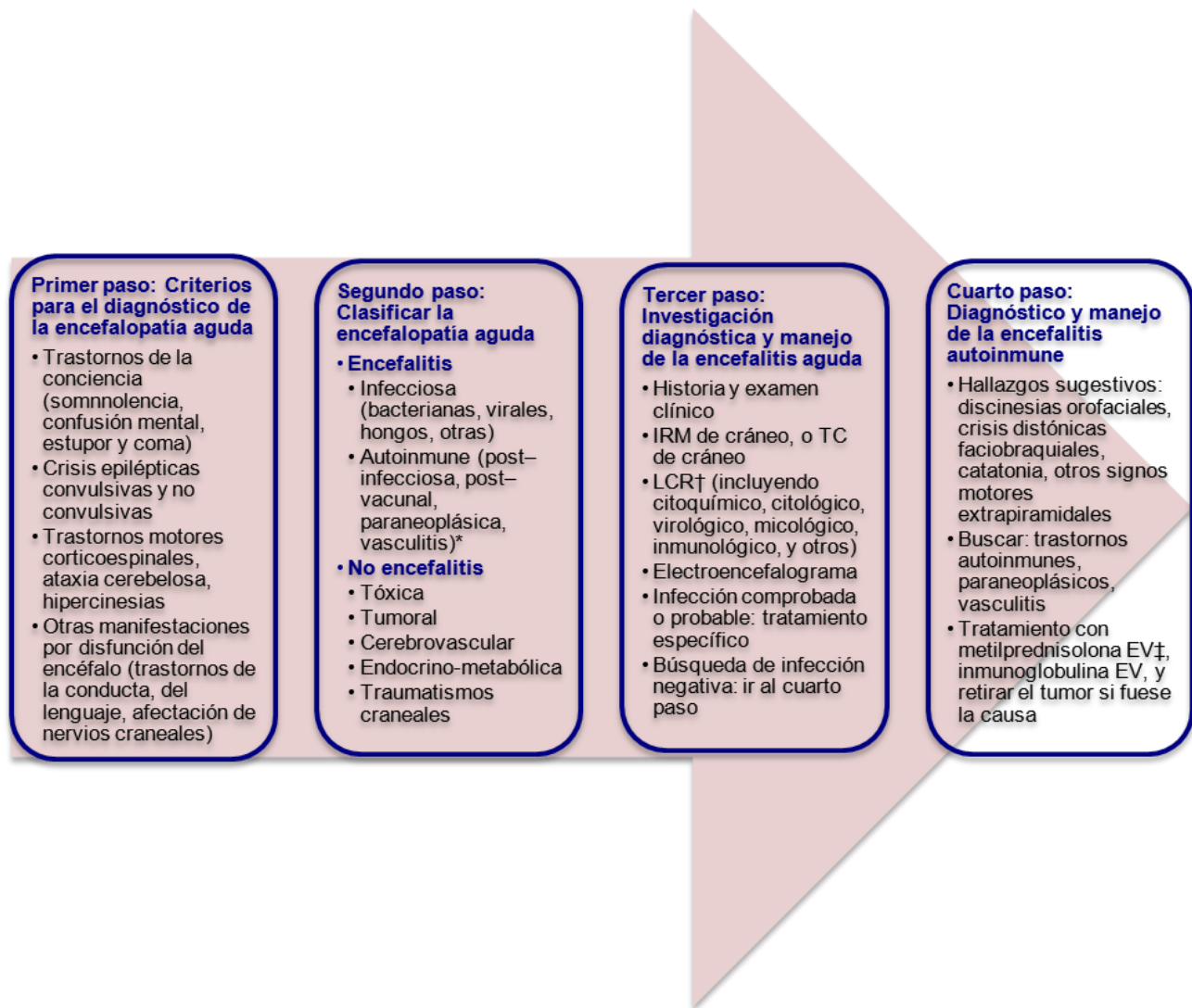


Figura. Algoritmo para el diagnóstico ante un paciente pediátrico con encefalopatía aguda. *Algunas formas autoinmunes se combinan a otros mecanismos y puede ocurrir vasculomielinopatía diseminada. †Realizar la punción lumbar en caso de no contraindicación. ‡Si hay fuerte sospecha clínica de origen autoinmune y el paciente se deteriora rápidamente, se debe valorar tratamiento precoz.

Las contraindicaciones relativas para realizar la punción lumbar son el aumento de la presión intracraneal, el absceso cerebral y los trastornos de la coagulación.

Las indicaciones para realizar la TC de cráneo antes de la punción lumbar son: 1) Pacientes inmunocomprometidos, con lesión conocida del sistema nervioso central y que pueda ser causa de diferencia de presiones entre compartimientos supra e infratentorial, 2) Pacientes que han tenido una crisis epiléptica en la semana previa, 3) Pacientes con trastornos de la conciencia, con signos focales en el examen neurológico, papiledema y/o sospecha de aumento de la presión intracraneal.

En general, en niños con encefalopatía aguda, debe realizarse estudio de tomografía

computarizada de cráneo o Imagen de resonancia magnética, antes de realizar la punción lumbar. Finalmente, el médico de atención decidirá la realización de la punción lumbar teniendo en cuenta los riesgos y beneficios en cada momento, por supuesto. La experiencia del médico es de mucha importancia para tomar la decisión correcta en cada caso. En ocasiones se presentan dificultades en la interpretación de los resultados del estudio del LCR y el médico debe tomar decisiones a partir de los determinados elementos.

Ante la sospecha de infección del sistema nervioso central y LCR "rojizo" (punción traumático versus hemorragia subaracnoidea) se sugiere la recogida de LCR en tres tubos, centrifugar para ver sobrenadante y buscar hematíes crenados (El no aclaramiento en el líquido recogido en los diferentes tubos, el sobrenadante xantocrómico luego de

centrifugarlo y la presencia de hematíes crenados, son elementos a favor de hemorragia y no de punción traumática), TC de cráneo (que es útil para comprobar la hemorragia), y análisis microbiológico.

La sospecha de infección del sistema nervioso central con un resultado del LCR difícil de interpretar comprende las siguientes posibilidades:

- Punción fallida. Se sugiere establecer el uso de antibióticos.
- No celularidad, o se corresponde con un predominio no esperado. Se sugiere observar la relación glucorraquia/glicemia, exámenes de diagnóstico rápido (Tinción de Gram, prueba del látex, otro disponible), y considerar la repetición de la punción en seis horas. Considerar que en las primeras horas puede no haber celularidad y que en ocasiones la poca celularidad es un factor de mal pronóstico. Además, en procesos virales pueden encontrarse inicialmente polimorfonucleares.
- Glucorraquia/glicemia como único resultado anormal. Se sugiere proceder de manera similar a la situación anterior.
- Solo aumento de las proteínas en el LCR (con o sin hematíes). Existe 1 mg/dL cada 750 hematíes o mayor a esta relación y no justificarse por la presencia de sangre. Se sugiere considerar la posibilidad de origen autoinmune, colección parameningea (absceso, empiema).
- Tratamiento previo "infección modificada". Se sugiere valorar la proteína C reactiva y recordar que lo que se modifica inicialmente es el resultado, o los resultados de microbiología, pero la celularidad y resto de las características generalmente se mantienen. Indicar prueba del látex y realizar estudios de imágenes de cráneo.
- Limitación para realizar exámenes de diagnóstico rápido. Se sugiere basarse en las manifestaciones clínicas, la epidemiología y el resto de los exámenes, incluyendo la neuroimagen.

Otras situaciones también pueden presentarse. Sin embargo, estas son posiblemente las que ocurren con mayor frecuencia en los servicios de urgencia pediátrica.

Principales exámenes de laboratorio para precisar específicamente la causa de la encefalitis

- Para infecciones virales de primera línea son la reacción en cadena de la polimerasa (PCR) y serología. Los agentes más comunes son

herpes virus (HSV), varicela zoster (VZV), enterovirus, adenovirus. La PCR positiva en LCR es un fuerte indicador de infección directa más que enfermedades mediadas por mecanismos inmunológicos post infecciosas (12).

- Immunoblotting contra variedad de antígenos de virus y bacterias. Fundamentalmente citomegalovirus (CMV), HSV tipo 1 y HSV tipo 2, paperas, sarampión rubeola, varicela zoster, Epstein Barr (EBV), adenovirus, *Toxoplasma gondii* y micoplasma, en LCR. En caso de ser positivo para algún antígeno, puede realizarse estudio de sueros pareados (12).
- Para infecciones bacterianas se indica coloración de Gram, prueba del látex, cultivos de LCR, hemocultivo, ácido láctico (13,14).
- Para encefalomielitis diseminada aguda: estudios inmunológicos de LCR y suero (simultáneamente), para determinar la presencia de bandas oligoclonales y la posibilidad de síntesis intratecal de inmunoglobulinas. La presencia de bandas oligoclonales es mucho más frecuente en la encefalomielitis diseminada aguda que en las encefalitis de origen viral (12).
- Imágenes de resonancia magnética de cráneo. En la encefalomielitis diseminada aguda se presenta principalmente lesiones multifocales en la sustancia blanca y en las encefalitis virales se afecta la sustancia gris y la blanca.

En ocasiones deben realizarse otros exámenes que se consideren en cada paciente, como por ejemplo, electroencefalograma, potenciales evocados auditivos de tallo cerebral, estudios para el diagnóstico de vasculitis, trombofilia. En las encefalitis, en general, el médico debe vigilar fundamentalmente la ocurrencia de trastornos respiratorios derivados de los trastornos de la conciencia, las crisis epilépticas y la hipertensión intracraneal debido fundamentalmente al edema cerebral (15).

PRINCIPALES ENCEFALOPATÍAS AGUDAS QUE NO CUMPLEN LOS CRITERIOS DE ENCEFALITIS INFECCIOSA O AUTOINMUNE

En este grupo se incluye un grupo de enfermedades que no serán abordadas ampliamente. Solo se hará mención de las principales y los elementos fundamentales que las hacen sospechar. Todas cumplen inicialmente los criterios de encefalopatía aguda.

Síndrome de Reye

Es una encefalopatía aguda, con degeneración grasa del hígado, que ocurre casi exclusivamente en niños. La causa es desconocida (16). Los

criterios diagnósticos según el Centro de control de enfermedades (CDC) son:

- Encefalopatía aguda no inflamatoria, es decir, sin pleocitosis en el LCR.
- Histología hepática característica o aumento de los niveles de transaminasas o amonio tres o más veces de su valor normal.
- No explicable por otra enfermedad (17).

El cuadro clínico comprende la fiebre, no especialmente elevada, síntomas de congestión de vías respiratorias altas y presencia de disfunción ventilatoria que, en ocasiones, se suelen solapar con manifestaciones gastrointestinales. Especialmente en el lactante, parece existir una mejoría de los síntomas antes del agravamiento de la enfermedad. Los vómitos en poco tiempo se vuelven irreducibles y, a menudo, se suelen relacionar con los síntomas intestinales. Después progresa el deterioro de la conciencia, con alguna respuesta como consecuencia de los vómitos y la reacción de agitación psicomotora subsiguiente.

Estos síntomas son la representación de una disfunción del metabolismo mitocondrial, especialmente hepático por lo que se suelen acompañar de alteraciones significativas en su función (incluida la elevación en suero de las enzimas hepáticas sin elevación significativa de la bilirrubina, y aumento del amonio sérico). Dichos síntomas se han de presentar por debajo de los 18 años de edad y, en principio, no deben tener una mejor explicación, ni ser atribuibles a trastornos inflamatorios o infecciosos que afecten al SNC.

Errores congénitos del metabolismo (ECM)

Pueden ser causa de encefalopatía aguda aquellos errores congénitos del metabolismo que tienen su presentación clínica fundamental en la afectación del sistema nervioso (enfermedades neurometabólicas) (18–20). Los elementos que sugieren una enfermedad neurometabólica son:

- Habitualmente edad inferior a 5 años.
- Historia personal de episodios de disfunción hepática, vómitos frecuentes en el curso de enfermedades virales, desarrollo neurológico deficitario o episodio de enfermedad grave de causa no precisada.
- Trastornos de la conciencia a repetición, que puede ser desencadenado por infecciones, deshidrataciones, diarreas.
- Historia familiar de síndrome de Reye o

encefalopatía inexplicable.

- Trastornos hidroelectrolíticos durante el cuadro agudo.
- Ausencia de pródromo viral claramente separado del inicio de la encefalopatía.
- Antecedentes de abortos espontáneos en la madre.

En esta situación los estudios metabólicos básicos se realizarán siempre de urgencia en pacientes con sospecha de ECM de instalación aguda para poder ser clasificados de acuerdo a grupo de trastornos:

- Ionograma y gasometría para determinar la presencia de acidosis con Anión GAP aumentado (Anión GAP = Na – [Cloro + bicarbonato]). En aquellos casos en que el valor es menos de 12, no existe acidosis con anión GAP aumentado, de 12 a 19 está en rango dudoso y los resultados con cifras superiores indican que existe acidosis anión GAP independientemente del valor del PH.
- Cuerpos cetónicos en orina.
- Glicemia.
- Ácido láctico en sangre.
- Amoniaco en sangre (Tabla 4).

En caso de horas de evolución, pueden presentarse otros hallazgos, pero que son secundarios y causar confusión diagnóstica. Finalmente, pueden incluso encontrarse combinaciones de resultados inesperados si no se considera esta posibilidad.

Otras encefalopatías agudas (no encefalitis)

Puede ocurrir encefalopatía de instalación aguda de origen tóxico exógeno (por ej.: administración de medicamentos para el tratamiento del cáncer (21),

Tabla 4. Elementos de ayuda a la interpretación de los resultados de pruebas para detectar una enfermedad neurometabólica

Grupo de trastornos	Acidosis y anión GAP	Cetosis	Hipo-glucemia	Hiper-amonemia	Aumento de ácido láctico
Acidurias orgánicas	+	+	No	No	No
Beta oxidación de ácidos grasos	+	No	+	No	No
Acidosis láctica	+	+	No	No	+
Trastornos del ciclo de la urea	No	No	No	+	No

toxicidad hepática por antiepilépticos (22), metales pesados (plomo), entre otros. Entre las causas relativamente frecuentes de encefalopatías agudas se señala la salicilica, la dependiente de contacto o ingestión con organofosforados y todos los fármacos psicotrópicos. La encefalopatía aguda se presenta en varias enfermedades con disfunción renal, endocrino-metabólica (tiroides, diabetes mellitus, suprarrenal), y otras (23-25). Ante un paciente pediátrico con encefalopatía aguda y ausencia de lesión definida es muy conveniente solicitar análisis de tóxicos en sangre y orina (especialmente si se sospecha de intoxicación, o por el contrario, no se encuentra una causa que justifique el cuadro clínico).

CONCLUSIONES

Las manifestaciones de afectación encefálica difusa de instalación aguda, se corresponden con una emergencia médica. Debe tenerse mucho cuidado en el interrogatorio y en el examen físico de manera que los datos obtenidos sean confiables y se debe evitar que los hallazgos sean interpretados como secundarios a manifestaciones de histeria u otra enfermedad psiquiátrica primariamente. Actualmente se conocen las manifestaciones neuropsicológicas, neuropsiquiátricas o mentales (como se prefiera denominarlas) en las encefalopatías y el hecho de no tener en un momento determinado la explicación de algún síntoma o signo, no es justificación para ser obviado o interpretado como de origen "primariamente psiquiátrico".

El abordaje de manera organizada y teniendo la precaución de conocer los conceptos relacionados con las manifestaciones neurológicas del sistema nervioso central de instalación aguda, puede ser la clave para el diagnóstico y la determinación de la conducta adecuada en cada momento. En los últimos años, luego de considerar las encefalopatías de origen autoinmune, ha aumentado de manera importante la posibilidad de diagnóstico en pacientes que previamente no podían ser diagnosticados. Por supuesto, estos avances han influido de manera significativa en la mortalidad y las secuelas en estos pacientes.

Conflictos de intereses

Los autores declaran no tener ningún conflicto de intereses.

REFERENCIAS BIBLIOGRÁFICAS

- Lewis P, Glaser C. Encephalitis. *Pediatr Rev*. 2005;26:353-63.
- Winfield T, McHugh C, Vas A, Richardson A, Wilkinson E, Bonington A, Varma A. Autoimmune encephalitis: a case series and comprehensive review of the literature. *Q J Med*. 2011;104:921-31.
- Irani SR. Autoimmune encephalitis – New awareness, challenging questions. *Discovery medicine*. 2011;11(60):449-58.
- Ropper AH, Brown RH. Principios de Neurología, de Adams y Víctor. 8 ed. México, D. F.: McGraw-Hill Interamericana Editores, S.A. de C. V. 2007. p. 302-4.
- Kirkham FJ. Non-traumatic coma in children. *Arch Dis Child*. 2001;85:303-12.
- Beghi E, Carpio A, Forsgren L, Hesdorffer DC, Malmgren K, Sander JW, et al. Recommendation for a definition of acute symptomatic seizure. *Epilepsia*. 2010;51(4):671-5.
- Nabbout R, Vezzani A, Dulac O, Chiron C. Acute encephalopathy with inflammation-mediated status epilepticus. *Lancet Neurol*. 2011;10(1):99-108.
- Semmler A, Hermann S, Mormann F, Weberpals M, Paxian SA, Okulla T, et al. Sepsis causes neuroinflammation and concomitant decrease of cerebral metabolism. *J Neuroinflammation*. 2008;5(38):1-10.
- Finelli PF, Uphoff DF. Magnetic resonance imaging abnormalities with septic encephalopathy. *J Neurol Neurosurg Psychiatry*. 2004;75:1189-91.
- Bartynski WS, Boardman JF, Zeigler ZR, Shaddock RK, Lister J. Posterior Reversible Encephalopathy Syndrome in Infection, Sepsis, and Shock. *AJNR Am J Neuroradiol*. 2006;27(10):2179-90.
- Romem A, Galante O, Shelef I, Almog Y. Posterior reversible encephalopathy syndrome complicating septic shock. *Isr Med Assoc J*. 2011;13(12):776-8.
- Ambrose HE, Granerod J, Clewley JP, Davies NWS, Keir G, Cunningham R, et al. Diagnostic Strategy Used To Establish Etiologies of Encephalitis in a Prospective Cohort of Patients in England. *J Clin Microbiol*. 2011;49(10):3576-83.
- Huy NT, Thao NTH, Diep DTN, Kikuchi M, Zamora J, Hirayama K. Cerebrospinal fluid lactate concentration to distinguish bacterial from aseptic meningitis: a systemic review and meta-analysis. *Critical Care*. 2010;14:1-15.
- Kim K. New diagnostic and Therapeutic options in Bacterial meningitis in infants and children. *Minerva Pediátrica*. 2009;61(5):531-48.
- García-Moncó JC. Encefalitis agudas. *Neurología*. 2010;25(Supl 1):11-7.
- Jiménez-Caballero PE, Montes-Gonzalo MC, Velázquez-Pérez JM. Síndrome de Reye. Descripción de un caso con especial interés en sus crisis epilépticas. *Rev Neurol*. 2008;47(11):571-4.
- National Institutes of Health. Diagnosis and treatment of Reye's syndrome. *JAMA*. 1981;246:2441-4.
- Chaves-Carballo E. Detection of inherited neurometabolic disorders. A practical clinical approach. *Pediatr Clin North Am*. 1992;39(4):801-19.
- Raghuveer TS, Garg U, Graf W. Inborn errors of metabolism in infancy and early childhood: an update. *Am Fam Physician*. 2006;73:1981-90.
- Cleary MA, Green A. Developmental delay: when to suspect and how to investigate for an inborn error of metabolism. *Arch Dis Child*. 2005;90:1128-32.
- Inaba H, Khan RB, Laningham FH, Crews KR, Pui CH, Daw NC. Clinical and radiological characteristics of methotrexate-induced acute encephalopathy in pediatric patients with cancer. *Ann Oncol*. 2008;19(1):178-84.
- Bjornsson E. Hepatotoxicity associated with antiepileptic drugs. *Acta Neurol Scand*. 2008;118:281-90.
- Soomro A, Al Bahri R, Alhassan N, Hejaili FF, Al Sayyari AA. Posterior reversible encephalopathy syndrome with tactile hallucinations secondary to dialysis disequilibrium syndrome. *Saudi J Kidney Dis Transpl*. 2014;25(3):625-9.
- Hoffman WH, Siedlak SL, Wang Y, Castellani RJ, Smith MA. Oxidative damage is present in the fatal brain edema of diabetic ketoacidosis. *Brain Res*. 2011;1369:194-202.
- Ferracci F, Bertiato G, Moretto G. Hashimoto's encephalopathy: epidemiologic data and pathogenetic considerations. *J Neurol Sci*. 2004;15(2):165-8.