

Calcificaciones ectópicas: mecanismos, similitudes y diferencias

Ectopic calcifications: formation mechanism, similarities and differences

F. Grases, Ll. Muntaner-Gimbernat¹, M. Vilchez-Mira¹, A. Costa-Bauzá, R.M. Prieto, A. Rodríguez

Laboratorio de Investigación en Litiasis Renal, Instituto Universitario de Investigación en Ciencias de la Salud (IUNICS-IdISPa), Universidad de las Islas Baleares, Palma de Mallorca

¹. Departamento de Radiología, Hospital Universitario "Son Espases", Palma de Mallorca.

Correspondencia

Félix Grases Freixedas
IUNICS-IdISPa - Universidad de las Islas Baleares
Ctra. Valldemossa km 7,5 - 07122 Palma de Mallorca
fgrases@uib.es

Recibido: 29 - IV - 2014

Aceptado: 23 - V - 2014

doi: 10.3306/MEDICINABALEAR.29.02.09

Resumen

Introducción: El plasma está siempre sobresaturado en hidroxiapatita, ya que si no fuera así el hueso no se podría formar. A pesar de ello las calcificaciones ectópicas no se dan de forma masiva, siendo su mecanismo de desarrollo todavía poco conocido. En este trabajo se presentan tres casos de calcificación ectópica muy diferentes, con el fin de profundizar en su mecanismo de formación, analizando analogías y diferencias.

Pacientes y Métodos: Se seleccionaron tres pacientes con calcificaciones ectópicas: un paciente con calcificación de cadera resultado de la necrosis de la misma producida por un fuerte golpe. Un paciente con Síndrome de Solapamiento autoinmune que presenta calcificaciones múltiples en varias zonas del cuerpo y un paciente con tendinitis calcificante del hombro. Se efectuaron estudios mineralógicos de muestras extraídas de cada paciente mediante microscopía electrónica de barrido y microanálisis por energía dispersiva de Rayos X. Se determinó también los niveles de fitato urinario en cada paciente.

Resultados: En el paciente con calcificación en la cadera se detectó la presencia de materia orgánica e hidroxiapatita carbonatada no esferulítica de estructura compacta similar al hueso. En los otros dos pacientes se observó la presencia de materia orgánica calcificada con hidroxiapatita carbonatada junto con gran cantidad de esferulitos o bien objetos esferoidales de carboxiapatita. En todos los casos los valores de fitato urinario correspondieron a valores bajos (alrededor de 0.5 μ M).

Discusión: Este estudio confirma que en cualquier caso, si se genera una calcificación ectópica es porque se ha producido una lesión tisular previa. La morfología de dicha calcificación dependerá del tamaño y disposición del espacio en la que se genere. Así, si se trata de regiones de tejido denso, con poco espacio vacío y sin excesiva renovación de líquido, dará lugar a estructuras compactas de carboxiapatita nucleada directamente sobre la materia orgánica. Si se trata de zonas con cavidades mas o menos abiertas y llenas de líquido, se formarán estructuras amorfas esferulíticas o esferoidales. Se discute también el papel de los inhibidores de la cristalización y del sistema inmunitario en la evolución de estos depósitos.

Palabras clave: Calcificaciones ectópicas, carboxiapatitas, estructuras, mecanismos de formación

Abstract

Introduction: Plasma is always supersaturated in hydroxyapatite, because if not the bone would not be formed. However ectopic calcifications do not occur massively and, their formation mechanism is still poorly understood. In this work three cases of different ectopic calcifications are presented and similarities and differences are analyzed in order to deepen in their formation mechanism.

Patients and Methods: Three patients with ectopic calcifications were selected. A patient with hip calcification as a result of necrosis produced by a blow, a patient with a autoimmune overlap syndrome having multiple calcifications in several areas of the body and one patient with calcifying tendinitis of the shoulder. Mineralogical studies of samples taken from each patient were performed using scanning electron microscopy with microanalysis by X-ray dispersive energy. Urinary phytate levels in each patient were also determined.

Results: The presence of organic matter and no spherulitic carbonated hydroxyapatite with bone-like compact structure was detected in the patient with hip calcification. In the other two patients the presence of organic matter calcified with carbonated hydroxyapatite with a lot of spherulites or spheroidal carboxyapatite objects was observed. In all cases the urinary phytate levels correspond to low values (about 0.5 μ M).

Discussion: This study confirms that in all cases, if an ectopic calcification is generated this is due to a previous tissue injury. The morphology of that calcification will depend on the size and status of the available space where is generated. So, if it comes in re-

gions of dense tissues, with little empty space and without excessive fluid renewal, it will lead to compact carboxyapatite structures that nucleate directly on organic matter. If the region has more or less open cavities fluid-filled, spherulitic or spheroidal amorphous structures are formed. The role of crystallization inhibitors and immune system in the development of these deposits is also discussed.

Keywords: Ectopic calcifications, carboxapatites, structures, formation mechanisms

Introducción

Actualmente es conocido que la mayoría de tejidos del cuerpo humano se calcifican progresivamente con la edad^{1, 2}, aunque el grado de calcificación depende en gran medida de cada individuo. En ocasiones, y como consecuencia de determinados procesos patológicos, se producen calcificaciones ectópicas en órganos o tejidos concretos, independientemente de la edad del individuo. Así son frecuentes las calcificaciones del sistema cardiovascular³⁻⁵, las calcificaciones tendinosas⁶, las calcificaciones renales⁷ y las calcificaciones metastásicas⁸.

Los mecanismos y las causas por las que se generan estas calcificaciones son todavía poco conocidos y es evidente que mientras no se conozcan con detalle no podrán darse soluciones efectivas para evitarlas. Un aspecto común a todos estos procesos es que el sólido que se genera de manera incipiente es en todos los casos muy parecido y corresponde a fosfatos cálcicos amorfos que con el tiempo acaban transformándose en apatitas o carboxihidroxiapatitas, que corresponde al mismo componente mineral que se encuentra en el hueso.

Para la correcta comprensión de estos procesos debe considerarse que el plasma humano (y de todos los mamíferos) está siempre sobresaturado respecto a la hidroxiapatita (contiene más cantidad de la que permite su solubilidad). Se ha de tener en cuenta que si no fuera así, los huesos no se podrían formar. Considerando este hecho, resulta sorprendente que las calcificaciones tisulares no sean más frecuentes. En este sentido es preciso señalar que son más comunes de lo que se cree, aunque en muchas ocasiones permanecen silentes a pesar de sus, en ocasiones, funestas consecuencias. De todas maneras, considerando la sobresaturación permanente del plasma en fosfato cálcico, deberían ser mucho más prevalentes. La explicación a este hecho hay que buscarla por una parte en las características de los procesos de cristalización en sí mismos y, por otra, en la propia naturaleza de la vida. Así, se ha de tener en cuenta que la formación de cristales a partir de un líquido no es en absoluto fácil. Implica pasar de un sistema totalmente desordenado (estado líquido), a un sistema mucho más ordenado (estado sólido). En disoluciones puras este proceso es muy difícil desde el punto de vista de su mecanismo y únicamente cuando la sobresaturación es muy elevada se forma la fase sólida en tiempos relativamente cortos. Por tanto, las disoluciones con sobresaturaciones no muy elevadas, aunque sean estados metaestables, pueden aguantar horas, días e incluso

años sin cristalizar. Ahora bien, cuando las disoluciones no son puras, la presencia de determinados sólidos ya formados puede acelerar notablemente el proceso de cristalización. Estos sólidos se conocen como nucleantes heterogéneos y actúan como inductores de la cristalización. En el plasma, así como en el líquido intersticial de un tejido sano, no encontramos partículas que puedan actuar como nucleantes heterogéneos eficaces. Como la propia naturaleza de la vida implica cambio y renovación constantes, los tiempos de permanencia de los líquidos en el interior de los tejidos no son lo suficientemente largos para dar lugar a procesos de cristalización. Ahora bien, cuando por algún motivo se producen lesiones en los tejidos, se generan diferentes residuos celulares, alguno de los cuales puede actuar como nucleante heterogéneo muy efectivo de la hidroxiapatita, favoreciendo los procesos de calcificación ectópica.

Es evidente que cuanto más elevada sea la concentración de calcio y fosfato plasmático, más elevada será la sobresaturación de la hidroxiapatita y por tanto mayor la tendencia a cristalizar, a pesar de que el organismo dispone de mecanismos muy precisos para el control del fosfato y sobre todo del calcio plasmático, de manera que la hiperfosfatemia y la hipercalcemia son poco frecuentes⁹.

En la actualidad se sabe además que el organismo dispone de tres mecanismos para evitar/controlar/ revertir los procesos de calcificación patológica. (I) Así es conocido que el sistema inmunitario a través de los macrófagos o células equivalentes (sistema fagocítico mononuclear que antiguamente se conocía como el retículo endotelial) tienen capacidad para fagocitar y revertir los pequeños depósitos de hidroxiapatita¹⁰⁻¹³. (II) En la sangre pueden encontrarse moléculas de bajo peso molecular, algunas de origen endógeno, como el pirofosfato^{14, 15}, otras que proceden de la dieta, como el fitato^{16, 17} y otras que son de origen sintético (fármacos), como los bisfosfonatos^{18, 19}, que poseen una gran capacidad para interferir en los procesos de cristalización de la hidroxiapatita, evitando su formación. Estas sustancias se conocen como inhibidores de la cristalización. (III) Finalmente, también se ha demostrado que en la sangre existen proteínas como la fetuina, que por su estructura y grupos funcionales, son capaces de captar calcio y fosfato dando lugar a la formación de nanopartículas de hidroxiapatita-fetuina, que son eliminadas por el organismo, o bien depositándose en los huesos o siendo metabolizadas y excretadas^{20, 21}. Es evidente que mediante este mecanismo se retira fosfato y calcio de la sangre y por tanto se disminuye la sobresaturación de hidroxiapatita, lo que dificulta su proceso de cristalización.

En este trabajo presentamos tres casos muy diferentes de calcificación ectópica, con el fin de profundizar en sus mecanismos de formación, de acuerdo con los aspectos comentados, analizando sus analogías y diferencias.

Pacientes y métodos

Se seleccionaron tres pacientes con calcificaciones ectópicas de origen completamente distinto, de los que por motivos terapéuticos pudiéramos disponer de una muestra de tejido calcificado, para poder proceder a su estudio mediante microscopía electrónica de barrido y microanálisis por energía dispersiva de Rayos X. Se revisó el historial médico de estos pacientes y se obtuvo una muestra de orina de cada uno para su estudio posterior. El estudio consistió en una evaluación retrospectiva de toda la información conseguida para cada paciente. Cada voluntario firmó el correspondiente consentimiento informado para que dicha información pudiera ser publicada con fines científicos.

Paciente 1

Mujer de 37 años sin historial clínico relevante previo. Acude a consulta por presencia una masa calcificada en músculo iliopsoas en la cadera derecha aparecida tras un fuerte golpe (**figura 2B**). Con la finalidad de proceder a su estudio histológico se le extrajo un fragmento de esta calcificación, de la que una pequeña parte conservada en formol se suministró para efectuar un estudio mineralógico mediante microscopía electrónica de barrido y microanálisis por Rayos X.

Paciente 2

Mujer de 52 años con Síndrome de Solapamiento autoinmune que presenta calcificaciones múltiples en varias zonas del cuerpo (**figura 3D**). Con la finalidad de proceder a su estudio histológico se le extrajo un fragmento de esta calcificación de un dedo de la mano izquierda de la que

una pequeña parte conservada en formol se suministró para efectuar un estudio mineralógico mediante microscopía electrónica de barrido y microanálisis por Rayos X.

Paciente 3

Mujer de 31 años que acude a consulta como consecuencia de un dolor agudo causado por una tendinitis calcificante del hombro. La paciente no refiere otra información clínica relevante. Los depósitos calcificados se extrajeron por punción-aspiración guiada por ecografía, se filtraron y se secaron para su examen mediante microscopía electrónica de barrido y microanálisis por rayos X.



Estudios mediante microscopía electrónica de barrido y microanálisis por energía dispersiva de rayos X

Las muestras se colocaron en un soporte metálico y sobre un film adhesivo de doble cara y se examinaron utilizando un microscopio electrónico Hitachi S 3400N equipado con un analizador EDX (energía dispersiva de Rayos X). Las muestras no se recubrieron con oro para evitar la interferencia que la línea espectral de este metal produce en la línea espectral del fósforo.

Análisis del fitato urinario

Para este análisis se utilizó orina de 2 horas recogida en ayunas por la mañana. Las muestras se almacenaron a una temperatura de 4°C y se enviaron al laboratorio para su análisis inmediato. La orina se analizó siguiendo el protocolo habitual²². Se utilizaron 20 mL de orina diluida con 20 mL de agua, acidificado a un pH=3 con HCl 1:1. La disolución se agitó durante 15 minutos con 0,50 g de resina de intercambio aniónico AG1-X8. Posteriormente, se transfirió a una columna de extracción en fase sólida de 20 mL de capacidad, con una frita. La resina se lavó con 120 mL de HCl 50 mM, y posteriormente con 2x5 mL de agua. La elución del fitato de la resina se realizó con 4x1 mL de NaCl 2 M. El método de determinación del fitato en dicho eluato se realizó mediante el uso del complejo de aluminio y naranja de xileno²³.

Figura 1: Imágenes al microscopio electrónico de barrido de la calcificación del paciente 1. (A) a 750 aumentos, y (B) a 1700 aumentos.



Resultados

Como puede observarse en las **Figuras 1A, 1B, 2A y 2B**, las muestras correspondientes al paciente 1 están constituidas por materia orgánica e hidroxiapatita carbonatada no esferulítica de estructura compacta similar al hueso. El análisis del fitato urinario dio un valor bajo de 0,47 μM .

En las **Figuras 3A, 3B, 3C y 3D** se muestran los resultados del estudio de las muestras del paciente 2. Como puede observarse, se detecta materia orgánica calcificada con hidroxiapatita carbonatada junto con la presencia de gran cantidad de esferulitos de hidroxiapatita. El análisis de fitato urinario dio también valores bajos correspondientes a 0,40 μM .

En las **Figuras 4A, 4B, 4C y 4D** aparecen los resultados del estudio de las muestras del paciente 3. Como puede observarse en todas las imágenes puede observarse que las muestras están constituidas por una mezcla de materia orgánica y objetos esferoidales de tamaños variables, desde 20 μm a 200 μm de diámetro. También pueden observarse pequeñas esferas de 5 μm . La parte interna de los objetos esferoidales está constituida por material amorfo en el que se encuentran inmersas pequeñas esferas de alrededor de 5 μm de diámetro. Igual que en el resto de muestras, la parte mineral está formada por hidroxiapatita carbonatada. El análisis de fitato urinario dio un valor de 0.6 μM .

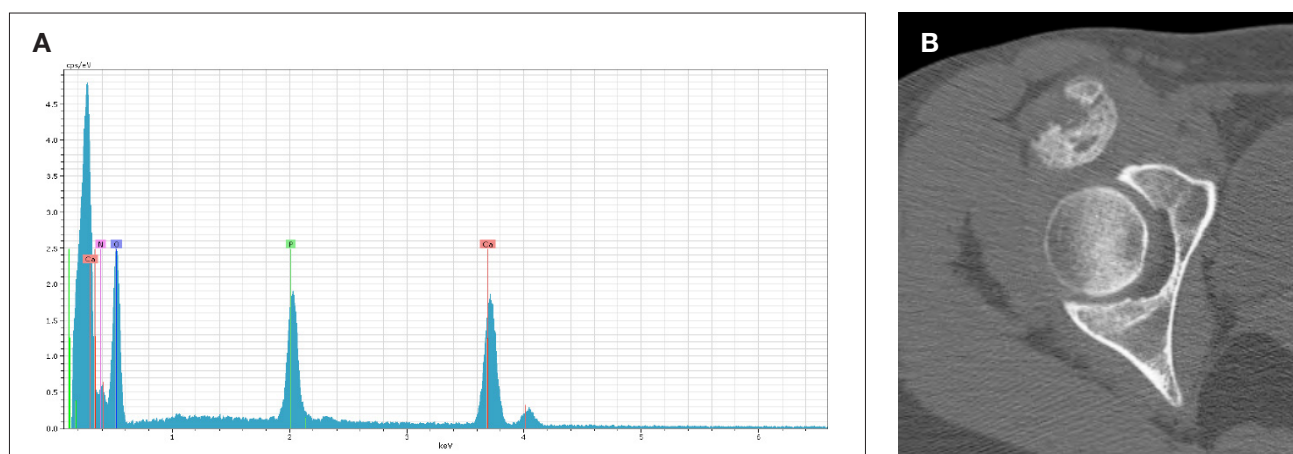
Discusión

Este estudio comparativo demuestra con claridad que en cualquier caso el desarrollo de una calcificación ectópica es debido a la presencia de una lesión tisular previa, ya sea consecuencia de un golpe fuerte (paciente 1), destrucción de tejido a causa del lupus (paciente 2) o rotura

de tendones (colágeno) como, por ejemplo, consecuencia de ejercicio físico excesivo. Esta lesión generará en cada caso detritus celulares que actuarán como nucleantes heterogéneos de la hidroxiapatita, al estar la sangre sobresaturada en esta sustancia. Ahora bien, la morfología de la calcificación generada dependerá de la morfología y disposición del espacio donde se genere. Así, si se trata de regiones en el interior de los tejidos, con poco espacio vacío y sin excesiva renovación de líquidos, la hidroxiapatita nucleará directamente sobre la materia orgánica alterada, formando estructuras microcristalinas cuyo crecimiento tendrá lugar por difusión de unidades de crecimiento a través del líquido intersticial, generando microcristales columnares de precursores de la hidroxiapatita (fosfato dicálcico, octacálcico o simplemente fosfato cálcico amorfo), que con el tiempo se transformará en hidroxiapatita biológica, dando lugar a estructuras muy compactas, como las observadas en el paciente 1. Este tipo de calcificación también es la que se encuentra en el interior de las válvulas del corazón^{24, 25}.

Si se trata de regiones con cavidades más o menos abiertas y llenas de líquido donde existe cierta renovación del mismo, los iones calcio y fosfato podrán formar especies como los llamados *Posner's clusters*, que son agrupaciones de unos 12-15 iones calcio y fosfato ($\text{Ca}_9(\text{PO}_4)_3$)²⁶, que a su vez por choques entre ellos podrán formar nanopartículas que a su vez podrán ser atraídas por los residuos orgánicos (por ejemplo colágeno desnaturalizado o cualquier otro resto proteico), dando lugar a la formación de estructuras amorfas esferoidales²⁷, como las observadas en el caso del paciente 3. En el caso de que se den ambas circunstancias a la vez, es decir zonas con tejidos alterados compactos, junto con cavidades llenas de líquido y detritus orgánicos, se darán ambos mecanismos de formación y aparecerán estructuras como las del paciente 2, en las que se detectan zonas con esferulitos de hidroxiapatita, junto con zonas mineralizadas mas compactas.

Figura 2: (A) Microanálisis por rayos X de la calcificación del paciente 1, en el que se muestran los componentes del mismo. (B) Tomografía Computarizada de cadera derecha. Se observa calcificación heterotópica circunscrita que asienta en musculo iliopsoas distal.



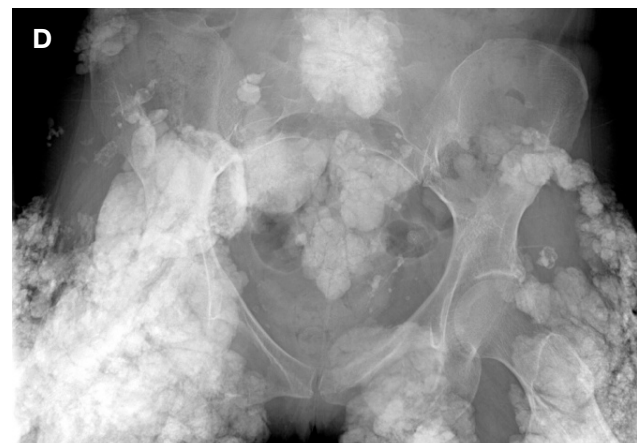



El papel protector de los inhibidores de la cristalización en el desarrollo de calcificaciones patológicas como las cardiovasculares o renales, ha sido demostrado ampliamente^{14-19,28}. En los tres casos estudiados en el presente trabajo se observó un claro déficit en un potente inhibidor de la cristalización, como es el caso del fitato. Así los valores urinarios detectados, que se ha demostrado que correlacionan con los correspondientes valores plasmáticos²⁸, se encuentran alrededor de concentraciones 0.5 μM , mientras los valores normales suelen ser iguales o superiores a 1 μM . Este inhibidor, que no es de síntesis endógena, está presente en el organismo al ser ingerido a través de la dieta²⁹, y al ser un polifosfato tiene un comportamiento muy parecido al de los bisfosfonatos, si bien por ser un producto de origen natural no manifiesta la toxicidad de aquéllos.

Es conocido que los macrófagos son capaces de degradar los depósitos de hidroxapatita, utilizando ácido para disolver el mineral y enzimas proteolíticas para degradar la matriz proteica. Los macrófagos (o células equivalentes) internalizan estos componentes por endocitosis y transportan y liberan sus contenidos mediante

transcitosis vesicular³⁰⁻³². En el caso de las tendinitis calcificantes del hombro es frecuente observar como de forma espontánea se dan procesos de reabsorción del material calcificado. Obviamente la facilidad con la que una calcificación pueda ser reabsorbida dependerá de la mayor o menor irrigación del tejido y de la extensión de la calcificación. Cuando por alguna razón se dan incrementos anormales de calcio o/y fosfato en la sangre, para evitar procesos masivos de calcificación, existen proteínas como la fetuína que son capaces de captar calcio y fosfato, formando nanopartículas de hidroxapatita-fetuína coloidal^{20, 21, 33}. El sistema fagocítico es también capaz de destruir estas nanopartículas, de manera que parece que o bien las libera al tejido óseo o bien las metaboliza completamente hasta que son excretadas.

De los tres casos estudiados, únicamente en las calcificaciones del primero parece insinuarse estructura ósea, aunque no se ha identificado como tal. De todas formas en aquellas situaciones en las que se dan calcificaciones masivas y densas en las que el organismo no es capaz de reabsorberlas, la formación de estructuras óseas es solo una cuestión de tiempo. Este hecho no es en absoluto extraño, ya que en un entorno rico en hidroxipapa-



Figura 3: (A, B y C) Imágenes al microscopio electrónico de barrido (1000 aumentos) de la calcificación del paciente 2. (B) Radiografía anteroposterior de pelvis. Calcificaciones heterotópicas musculares diseminadas en cintura pélvica.



tita biológica se acumularán marcadores óseos, ya que ésta es el componente mineral del mismo. Por tanto las células madre que circulen por este entorno acabarán

identificando la zona como hueso e iniciarán las transformaciones adecuadas para adaptarse al mismo, iniciando un proceso de osificación ectópica.

Figura 4: Imágenes al microscopio electrónico de barrido de diferentes zonas de la calcificación del paciente 3. (A) a 200 aumentos; (B) a 500 aumentos; (C) a 750 aumentos y (D) a 1000 aumentos.



Conflicto de intereses

Los autores declaran que no tienen ningún tipo de conflicto de interés.

Agradecimientos

Este estudio ha sido subvencionado mediante el Proyecto CTQ2010-18271/PPQ del Ministerio de Ciencia e Innovación (Gobierno de España), fondos FEDER (Unión Europea) y por la ayuda 9/2011 de la *Conselleria d'Educació, Cultura i Universitat (Govern de les Illes Balears)*. AR agradece a la *Conselleria d'Innovació i Energia del (Govern de les Illes Balears)* y a los fondos FSE la beca predoctoral concedida.

Bibliografía

- Azriel Mira S, Martínez Díaz-Guerra G, Jodar Gimeno E, Hawkins Carranza F. Calcificaciones y osificaciones ectópicas. *REEMO* 2001; 10(05): 168-172.
- Wexler L, Brundage B, Crouse J, Detrano R, Fuster V, Maddahi J et al. Coronary Artery Calcification: Pathophysiology, Epidemiology, Imaging Methods, and Clinical Implications: A Statement for Health Professionals From the American Heart Association. *Circulation* 1996; 94(5): 1175-1192.
- Grases F, Prieto RM, Costa-Bauzá A. Calcificaciones cardiovasculares: factores etiológicos implicados. *Cirugía Cardiovascular* 2005; 12(4): 291-297.
- Lanzer P, Boehm M, Sorribas V, Thiriet M, Janzen J, Zeller T et al. Medial vascular calcification revisited: review and perspectives. *European Heart Journal* 2014.
- Schlieper G. Vascular calcification in chronic kidney disease: not all arteries are created equal. *Kidney Int* 2014; 85(3): 501-503.
- Arrigoni P, Brady PC, Burkhart SS. Calcific tendonitis of the subscapularis tendon causing subcoracoid stenosis and coracoid impingement. *Arthroscopy* 2006; 22(10): 1139.e1-3.
- Grases F, Costa-Bauza A, Prieto RM, Conte A, Servera A. Renal papillary calcification and the development of calcium oxalate monohydrate papillary renal calculi: a case series study. *BMC Urol* 2013; 13: 14.
- Ling H, Liu ZB, Xu LH, Xu XL, Liu GY, Shao ZM. Malignant calcification is an important unfavorable prognostic factor in primary invasive breast cancer. *Asia Pac J Clin Oncol* 2013; 9(2): 139-145.
- Chang WT, Radin B, McCurdy MT. Calcium, Magnesium, and Phosphate Abnormalities in the Emergency Department. *Emerg Med Clin North Am* 2014; 32(2): 349-366.
- Speer MY, McKee MD, Guldberg RE, Liaw L, Yang HY, Tung E et al. Inactivation of the osteopontin gene enhances vascular calcification of matrix Gla protein-deficient mice: evidence for osteopontin as an inducible inhibitor of vascular calcification in vivo. *J Exp Med* 2002; 196(8): 1047-1055.
- Gravallese EM. Osteopontin: a bridge between bone and the immune system. *J Clin Invest* 2003; 112(2): 147-149.
- Singh M, Ananthula S, Milhorn DM, Krishnaswamy G, Singh K. Osteopontin: a novel inflammatory mediator of cardiovascular disease. *Front Biosci* 2007; 12: 214-21.
- McKee MD, Nanci A. Secretion of Osteopontin by macrophages and its accumulation at tissue surfaces during wound healing in mineralized tissues: a potential requirement for macrophage adhesion and phagocytosis. *Anat Rec* 1996; 245(2): 394-409.
- Meyer JL, Fleisch H. Calcification inhibitors in rat and human serum and plasma. *Biochim Biophys Acta* 1984; 799(2): 115-121.
- Lomashvili KA, Narisawa S, Millan JL, O'Neill WC. Vascular calcification is dependent on plasma levels of pyrophosphate. *Kidney Int* 2014.
- Grases F, Perello J, Prieto RM, Simonet BM, Torres JJ. Dietary myo-inositol hexaphosphate prevents dystrophic calcifications in soft tissues: a pilot study in Wistar rats. *Life Sci* 2004; 75(1): 11-19.
- Grases F, Sanchis P, Perello J, Isem B, Prieto RM, Fernandez-Palomeque C et al. Effect of crystallization inhibitors on vascular calcifications induced by vitamin D: a pilot study in Sprague-Dawley rats. *Circ J* 2007; 71(7): 1152-1156.
- Price PA, Buckley JR, Williamson MK. The amino bisphosphonate ibandronate prevents vitamin D toxicity and inhibits vitamin D-induced calcification of arteries, cartilage, lungs and kidneys in rats. *J Nutr* 2001; 131(11): 2910-2915.
- Elmariah S, Delaney JA, O'Brien KD, Budoff MJ, Vogel-Claussen J, Fuster V et al. Bisphosphonate Use and Prevalence of Valvular and Vascular Calcification in Women MESA (The Multi-Ethnic Study of Atherosclerosis). *J Am Coll Cardiol* 2010; 56(21): 1752-1759.
- Heiss A, DuChesne A, Denecke B, Grotzinger J, Yamamoto K, Renne T et al. Structural basis of calcification inhibition by alpha 2-HS glycoprotein/fetuin-A. Formation of colloidal calciprotein particles. *J Biol Chem* 2003; 278(15): 13333-13341.
- Heiss A, Jahnen-Dechent W, Endo H, Schwahn D. Structural dynamics of a colloidal protein-mineral complex bestowing on calcium phosphate a high solubility in biological fluids. *Biointerphases* 2007; 2(1): 16-20.
- Costa-Bauza A, Grases F, Gomila I, Rodriguez A, Prieto RM, Tur F. A simple and rapid colorimetric method for determination of phytate in urine. *Urol Res* 2012; 40(6): 663-669.
- Costa-Bauza A, Grases F, Fakier S, Rodriguez A. A novel metal-dye system for urinary phytate detection at micro-molar levels in rats. *Analytical Methods* 2013; 5(12): 3016-3022.
- Prieto RM, Gomila I, Söhnel O, Costa-Bauza A, Bonnin O, Grases F. Study on the structure and composition of aortic valve calcific deposits. Etiological aspects. *Journal of biophysical chemistry: Scientific research*, 2011;2 19-25.
- Grases F, Sohnel O, Zelenkova M. Ultrafine structure of human aortic valve calcific deposits. *J cytol histol* 2014; 5:2.
- Oyane A, Onuma K, Kokubo T, Ito A. Clustering of Calcium Phosphate in the System $\text{CaCl}_2\text{-H}_3\text{PO}_4\text{-KCl-H}_2\text{O}$. *The Journal of Physical Chemistry B* 1999; 103(39): 8230-8235.
- Grases F, Zelenkova M, Sohnel O. Structure and formation mechanism of calcium phosphate concretions formed in simulated body fluid. *Urolithiasis* 2014; 42(1): 9-16.
- Grases F, Simonet BM, Vucenik I, Prieto RM, Costa-Bauza A, March JG et al. Absorption and excretion of orally administered inositol hexaphosphate (IP(6) or phytate) in humans. *Biofactors* 2001; 15(1): 53-61.
- Schlemmer U, Frolich W, Prieto RM, Grases F. Phytate in foods and significance for humans: food sources, intake, processing, bioavailability, protective role and analysis. *Mol Nutr Food Res* 2009; 53 Suppl 2: S330-375.
- Nesbitt SA, Horton MA. Trafficking of matrix collagens through bone-resorbing osteoclasts. *Science* 1997; 276(5310): 266-269.
- Stenbeck G, Horton MA. Endocytic trafficking in actively resorbing osteoclasts. *Journal of Cell Science* 2004; 117(6): 827-836.
- Salo J, Lehenkari P, Mulari M, Metsikkö K, Väänänen HK. Removal of Osteoclast Bone Resorption Products by Transcytosis. *Science* 1997; 276(5310): 270-273.
- Price PA, Lim JE. The inhibition of calcium phosphate precipitation by fetuin is accompanied by the formation of a fetuin-mineral complex. *J Biol Chem* 2003; 278(24): 22144-22152.