

# Utilización de distracción osteogénica de la Sínfisis mandibular para tratamiento de atresia mandibular

Luiz Guilherme Martins,<sup>1</sup> Luiz Gonzaga Gandini,<sup>2</sup> Márcia Regina Elisa Aparecida Schiavon,<sup>3</sup> Cristina Azevedo De Oliveira,<sup>4</sup> Sandra Patricia Palomino<sup>5</sup>

## Resumen

Los problemas transversales pueden tener diferentes etiologías desde el punto de vista óseo; puede ser por deficiencia maxilar donde el mejor tratamiento es en la fase de crecimiento, mediante la separación de las suturas del maxilar ganando perímetro de arco y evitando la extracción de premolares. Para la mandíbula, la disyunción se torna inviable ya que este hueso es único y no tiene la presencia de suturas. Siendo las extracciones dentarias rutina en el consultorio, teniendo como causa efectos estéticos indeseables como un corredor bucal largo y oscuro. La distracción osteogénica de la sínfisis mandibular (DOSM) trae una nueva filosofía para el tratamiento de discrepancias transversales mandibulares, ya que la misma crea una sutura artificial, sin extracciones de premolares y así no causa prejuicios estéticos. Con base en este principio, relataremos en este artículo un caso clínico con apiñamiento severo resultante de una atresia máxilo y mandibular en una paciente tratada en la clínica de especialización en Ortodoncia en la APCD/EAP de la ciudad de Araraquara-SP, Brasil. **Palabras clave:** Extracción. Distracción Osteogénica. Atresia mandibular. *Rev. CES Odont. 21(2) 49-55. 2008*

## Treatment of mandibular atresia with the use of osteogenic distraction on the mandibular symphysis

### Abstract

Transversal problems are perceived differently depending on the affected skeletal structure. Maxillary alterations can be treated during growth stages by separating the palatal suture which can result in an increase of arch perimeter and avoid extraction maxillary premolars. Such disjunction however is not possible in the mandible given the lack of sutures and thus tooth extractions have become routine orthodontic practice in order to correct negative differences. Said solution can produce however undesirable esthetic effects. In order to overcome this, mandibular symphyseal distraction osteogenesis (DOSM) offers a new philosophy of the treatment for transverse mandible deficiency by creating an artificial suture making its correction possible without extraction the premolars and avoiding esthetic compromise. This article presents a case report of a patient with severe crowding treated with DOSM at the Orthodontic Clinic in APCD/EAP in Araraquara-SP, Brasil. **Key words:** Extraction, osteogenic distraction, lower arch crowding. *Rev. CES Odont. 21(2) 49-55. 2008*

## Introducción

El apiñamiento dentario representa una de las quejas más comunes en el tratamiento ortodóncico, y la solución para este tipo de problema ha sido un tema de gran controversia. En muchos casos, el profesional tiene que escoger entre tratamiento con extracción o sin extracción sin causar daños al perfil del paciente.

Las alternativas para el tratamiento de apiñamiento dentario mandibular son: extracción dentaria o

expansión del arco mandibular.<sup>1</sup> La primera puede presentar algunas desventajas como el cambio del perfil facial, la tendencia de reapertura de los espacios de las extracciones y la no aceptación del paciente al perder piezas dentarias sanas. La expansión del arco mandibular, es conseguida con la ayuda de placas labio-activas (PLA) y aparatos ortopédicos, pero la estabilidad de este procedimiento a largo plazo es cuestionable. En este contexto, aparece una nueva alternativa para

---

1. Odontólogo, Magister en Ortodoncia, Docente Facultad de Odontología de Araraquara – SP/ UNESP- Brasil.  
2. Odontólogo Ortodoncista Facultad de Odontología – SP/ UNESP- Brasil. Post Doctorado y Profesor Asistente Adjunto Clínico "Baylor College Of Dentistry-Dallas-TX" EEUU.  
3. Profesora Doctora de la Disciplina de Ortodoncia del curso de Pos-Graduación en Ciencias Odontológicas. Facultad de Odontología de Araraquara – SP/ UNESP- Brasil.

---

4. Especialista en Ortodoncia – Araraquara – UNESP. Magister en Ortodoncia por la Facultad de Odontología de Araraquara – SP/ UNESP- Brasil. Docente Universidad San Francisco de Quito – Ecuador.  
5. Especialista en Ortodoncia – Araraquara – SP. Alumna del curso de maestría en Ortodoncia por la Facultad de Odontología de Araraquara – SP/ UNESP- Brasil.

## Reporte de casos

---

el tratamiento de las deficiencias transversales de la mandíbula y del apiñamiento dentario: la Distracción Osteogénica de la Sínfisis Mandibular (DOSM).<sup>1</sup>

Distracción Osteogénica es un proceso biológico de neo-formación ósea entre segmentos óseos preexistentes, los cuales son gradualmente separados por tracción controlada. Esta tracción genera tensión en las superficies de los segmentos óseos, estimulando la neo-formación ósea.<sup>5</sup> Fue inicialmente utilizada en la Ortopedia Médica para el tratamiento de deficiencias de huesos largos<sup>6</sup> y, posteriormente pasó a ser una alternativa para el tratamiento de grandes deformidades cráneo faciales, como Microsomia Hemifacial y Micrognatia.<sup>7</sup>

Mas tarde, Guerrero<sup>8</sup> sugirió la Distracción Osteogénica para la corrección de deficiencias transversales de la mandíbula. Haciendo una osteotomía en la región de la sínfisis mandibular, sería creada una "sutura", tal como existe en el maxilar, la cual sería "abierta" a través de aparatos dento-soportados u óseo-soportados, estimulando la formación ósea en aquella grieta creada y, consecuentemente, aumentando la dimensión transversal de la mandíbula, sin necesidad de cirugía ortognática de resultados estables.

Actualmente, todavía es relativamente pequeño el número de ortodoncistas que utilizan DOSM.<sup>9</sup> Varios estudios han sido realizados y este procedimiento ofrece ventajas sobre las formas convencionales de tratamientos.

Este trabajo tiene como objetivo discutir los aspectos relacionados a la DOSM, tanto sobre diagnóstico, técnica empleada, ventajas y limitaciones de este procedimiento, ilustrando con un caso clínico los resultados obtenidos.

### Reporte de un Caso Clínico

Paciente de 17 años y 5 meses, de sexo femenino de buena salud general y como queja principal apiñamiento dentario.

En el análisis facial presentó una altura facial inferior aumentada con una discreta protrusión mandibular en sentido antero-posterior (Figura 1a, b y c).

En el examen intra oral, fue observada buena condición dentaria y periodontal, relación molar y canina del lado izquierdo en llave de oclusión Clase I de Angle y Clase III del lado derecho; las líneas medias no coinciden siendo que la línea inferior está desviada para la izquierda 0,3 mm; apiñamiento superior (-3,5 mm) y moderado apiñamiento inferior (-6,0 mm); overbite de 2,0 mm y overjet de 1,0 mm (Figura 2a, b y c). Se notó una atresia significativa para maxilar y mandíbula.

El análisis de la telerradiografía lateral presentó una tendencia a Clase III de bases óseas, con padrón de crecimiento vertical; incisivos superiores e inferiores vestibularizados (Figura 3 y 4).

Frente a los problemas presentados, fueron establecidos los siguientes objetivos de tratamiento:

- Mantener el perfil facial.
- Mantener la relación Clase I de caninos y molares para el lado izquierdo y reducción de la Clase III de caninos y molares para el lado derecho.
- Nivelar y alinear los dientes, con corrección del apiñamiento.
- Corrección de las inclinaciones dentarias.

Como alternativas de tratamiento tenemos:

- Desgastes Ínterproximales.
- Extracciones dentarias.
- Expansión de arcos.
- Distracción Osteogénica de la Sínfisis Mandibular.

Al analizar cada item, verificamos algunas limitaciones de cada uno. Los desgastes Inter-proximales tendrían que ser hechos en gran cantidad para conseguir espacio suficiente para el alineamiento de los incisivos y, además, la cámara pulpar de pacientes jóvenes es amplia, habiendo riesgos de sensibilidad. Las extracciones dentarias afectarían desfavorablemente el perfil del paciente. La expansión de los arcos también tendría que ser realizada de forma relativamente amplia, principalmente en la arcada inferior, lo que probablemente comprometería la estabilidad a largo plazo.<sup>2</sup>

Frente a esta situación, optamos por la Distracción Osteogénica de la Sínfisis Mandibular.

## Evolución del Tratamiento

Inicialmente fue realizado en el arco superior la disyunción rápida del maxilar con un aparato disyuntor de Hyrax (Figura 5), con la finalidad de acompañar la expansión del arco inferior, eliminando de esta forma, la posibilidad de cruzar la región posterior.

Simultáneamente a la disyunción, fueron colocados brackets en los incisivos centrales inferiores con angulaciones que proporcionasen la divergencia de las raíces, colocando un alambre de TMA 0.017" x 0.025" (Figura 6a y b).

Este procedimiento fue realizado para obtener un espacio adecuado para el procedimiento quirúrgico. Después de 2 meses la divergencia radicular fue satisfactoria. Se tomaron impresiones del paciente para que el aparato distractor fuera confeccionado. Los brackets fueron removidos y el aparato distractor cementado con ionómero de vidrio (Figura 7).

El aparato distractor es constituido de un tornillo expansor semejante al Hyrax construido sobre el modelo de yeso inferior.

## Técnica Quirúrgica

El procedimiento quirúrgico fue realizado en ambiente de consultorio. Una vez realizada la antisepsia intra-bucal y extra-bucal preconizado por Andrade,<sup>15</sup> se anestesió el nervio mentoniano, dentario inferior y lingual.

En el procedimiento quirúrgico; el labio inferior fue separado exponiendo el área y una incisión intra oral curvilínea fue realizada en la región anterior envolviendo solamente mucosa a una distancia de 10 a 15 mm de la línea muco gingival, permitiendo la visualización de las fibras del músculo mentoniano que se hizo una incisión en sentido oblicuo apoyado en tejido óseo.<sup>16</sup>

En seguida, el colgajo muco-perióstico fue descolado y la sínfisis mandibular fue expuesta para acceso a la osteotomía media propiamente dicha. La irrigación fue realizada con solución salina isotónica 0,9% acoplada a un motor asociado a irrigación manual.

El aparato distractor fue entonces activado para verificar la separación de los segmentos realizados la osteotomía y desactivado para retomar su posición inicial.

La sutura fue realizada a través de reposición de los tejidos en dos planos con puntos interrumpidos envolviendo el músculo mentoniano y la mucosa (Figura 8a y b).

Una semana después de la cirugía, el paciente fue orientado para activar el tornillo expansor cuatro veces por día (2¼ de vuelta por la mañana y por la noche), durante 7 días, lo que corresponde a 1 mm de abertura diaria. Después conseguida la expansión deseada (Figura 9a y b), el aparato fue mantenido por 3 meses para la consolidación del proceso y entonces fue removido.

El mismo tiempo de estabilización fue adoptado para el arco superior con disyuntor de Hyrax. Para la manutención de las dimensiones obtenidas fueron colocados una barra transpalatina superior y arco lingual inferior. Y a partir de ahí, se realizó el tratamiento convencional de alinear y nivelar con alambres flexibles hasta una oclusión detallada con alambres mas rígidos.

## Resultados del Tratamiento

El tratamiento con DOSM resultó un buen engranaje dentario (Figura 10a, b y c), corrección del apiñamiento, buena forma de los arcos y buena estética facial, en un periodo de tiempo bastante satisfactorio (Figura 11a y b).

Las radiografías finales (Figura 12) demostraron condiciones de normalidad, donde se observa el paralelismo de las raíces. En la telerradiografía lateral verificamos una discreta vestibularización de los incisivos inferiores (Figura 13), que es resultado de la expansión propiamente dicha o de la migración mesial de los dientes al espacio creado con la cirugía, según Del Santo y colaboradores.<sup>3</sup>

## Discusión

A DOSM, cuando es bien indicada, ofrece buenas perspectivas de tratamiento, principalmente en los casos limítrofes en que extracciones dentarias comprometerían la estética facial del paciente.

La secuencia clínica prequirúrgica es simple, no menos que el procedimiento quirúrgico en si. Sin embargo,

la cirugía debe ser realizada cuidadosamente, pues una remoción exagerada de tejido óseo y lesión del ligamento periodontal podrá causar defectos periodontales o anquilosis en los dientes de alrededor.<sup>10</sup> El riesgo de lesionar las raíces de los incisivos inferiores durante la osteotomía es pequeño, desde que una buena divergencia radicular sea realizada.

En los casos en que la cantidad de apiñamiento antero-inferior es grande, puede haber dificultad para conseguir divergir las raíces de los incisivos centrales, por lo tanto, es indicado la divergencia radicular entre los incisivos laterales.

Hay diversos tipos de distractores y, así como en la expansión rápida del maxilar, hay controversias en relación a la acción ortopédica de cada uno. Se cuestiona si los distractores óseo soportados son más eficientes que los dento soportados.<sup>9</sup> La desventaja de la utilización del distractor óseo soportado es la necesidad de una segunda intervención quirúrgica para removerlo, tornando el tratamiento mas costoso.<sup>10</sup> En los casos clínicos presentados, utilizamos distractores de tipo dento muco soportados.

La activación del distractor debe ser realizada una semana después de la cirugía, para que se forme el callo óseo, fundamental para la formación de hueso de buena calidad, además de evitar riesgos de pérdidas dentarias o defectos periodontales que pueden ocurrir si una activación precoz fuera realizada.

La cantidad de activación también es de gran importancia, pudiendo no ser muy rápida (perjudica la calidad de hueso a ser formado) ni muy lenta (habrá una consolidación precoz, antes que se alcance la cantidad de expansión deseada).

La activación del distractor crea una grieta en el hueso mandibular y tracciona el periostio y tejidos blandos, induciendo a una respuesta de esos tejidos. Inicialmente, se forma en esta grieta tejido conjuntivo fibroso unas fibras colágenas, que posteriormente serán substituidas por hueso. Este proceso dura cerca de 3 a 4 meses, después la necesidad de un periodo de estabilización.<sup>10</sup>

Durante este periodo de consolidación, hay una tendencia de los incisivos a ser alineados espontáneamente <sup>10</sup>. El movimiento de los dientes con aparatos fijos solo debe ocurrir después de ese periodo. En esta fase, es realizado el tratamiento convencional con aparatos

fijos, además del arco lingual y barra palatina para la manutención de las dimensiones transversales.

Lo que observamos en el caso presentado es que la fase de aparato fijo se tornó rápida con la obtención de espacios en la cirugía. La duración total del tratamiento fue de 30 meses con la fase de disyunción ortopédica del maxilar y distracción osteogénica de la sínfisis mandibular.

La contención utilizada es la misma de tratamientos convencionales (placa de Hawley superior y barra 3 x 3 inferior), a pesar de que algunos autores afirmen la necesidad de placa de Hawley inferior, para que la expansión posterior no sea perdida.<sup>9</sup>

En el caso aquí relatado, la paciente no se quejó hasta el presente momento, de síntomas en la ATM, si bien que hay estudios que informan las posibles lesiones articulares por la rotación que el cóndilo sufre con la expansión. Estudios han sido realizados con la tentativa de relacionar la cantidad de expansión mandibular con el grado de rotación de los cóndilos, y cuanto esto es dañino a las estructuras articulares. Según Samchukov y col,<sup>11</sup> esta relación es de 10 mm de expansión para 3° de rotación.

La estabilidad de este caso está sobre acompañamiento. La literatura presenta limitaciones en cuanto al tema y nuevos estudios son necesarios<sup>1</sup> para que la DOSM se establezca definitivamente como una forma eficiente de tratamiento.

## Conclusión

Pacientes con arcos atrésicos y apiñamiento dentario han sido beneficiados con la expansión rápida del maxilar. Entretanto, este procedimiento era limitado por considerarse impracticable en el arco mandibular. Con la DOSM, el ortodoncista puede ofrecer al paciente una sonrisa mas amplia, con la expansión de ambos arcos.

La Distracción Osteogénica de la Sínfisis Mandibular (DOSM), siendo bien indicada, surge una nueva forma de tratamiento para casos limitrofes de apiñamiento dentario, donde las alternativas convencionales ofrecen limitaciones, tales como el achatamiento del perfil facial o aumento del corredor bucal e inestabilidad.

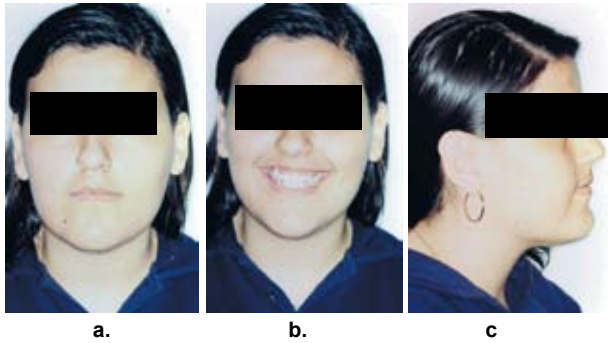


Figura 1. (a. foto de frente, b. foto sonriendo, c. foto de perfil)

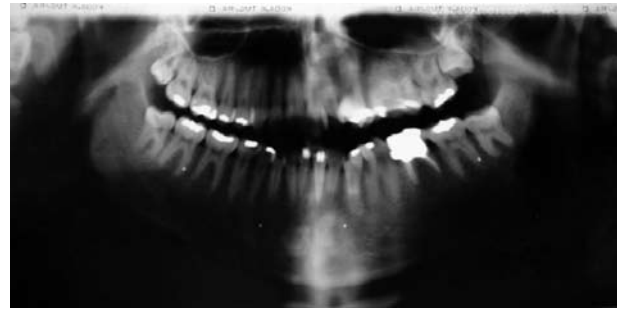
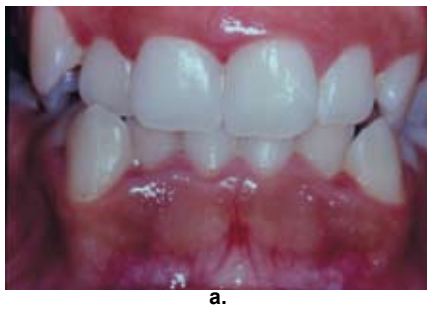

Figura 4. Teleradiografía panorámica



a.

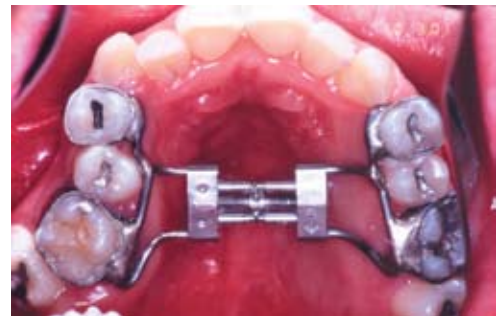

Figura 5. Instalación del Hyrax

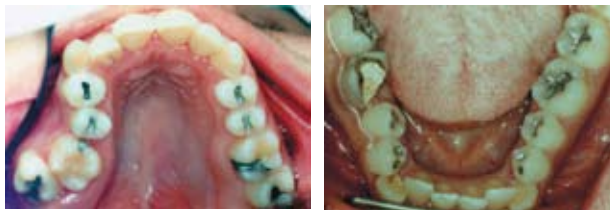

Figura 2. (a. foto de frente, b. foto oclusal de maxilar superior, c. foto oclusal del maxilar inferior)

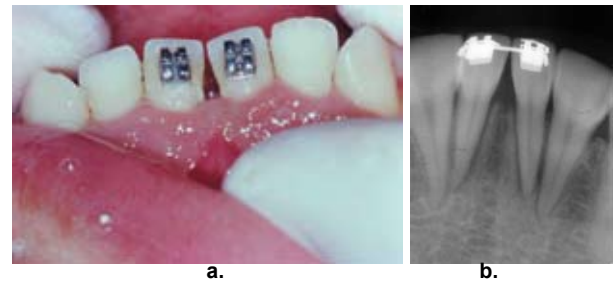


Figura 6. (divergencias radicular, a. clínicamente, b. de perfil)

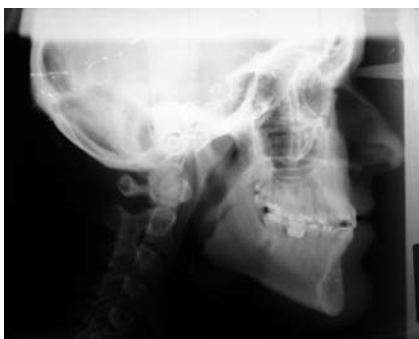

Figura 3. Teleradiografía lateral

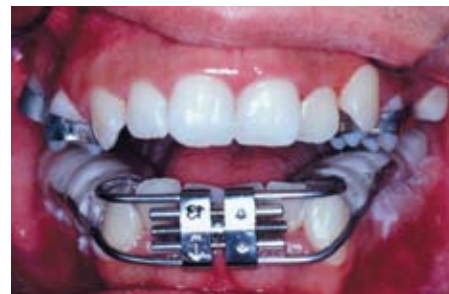

Figura 7. Aparato distractor (tornillo expansor similar al Hyrax)

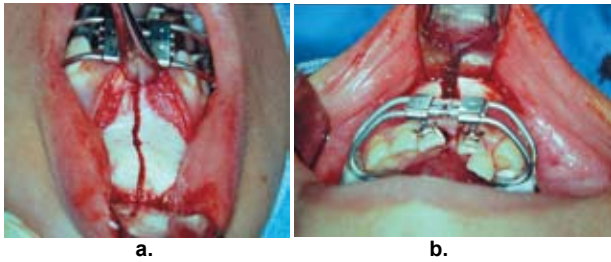


Figura 8. (a. vista de frente, b. vista oclusal)

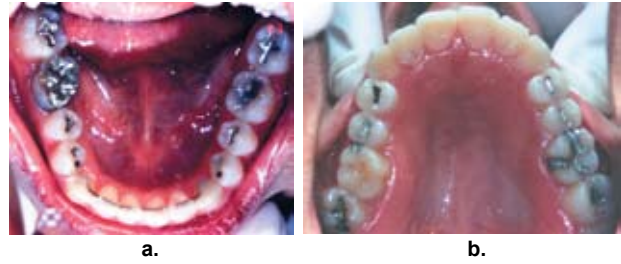

Figura 11. (a. foto oclusal final del maxilar inferior, b. foto final oclusal de la mandíbula)

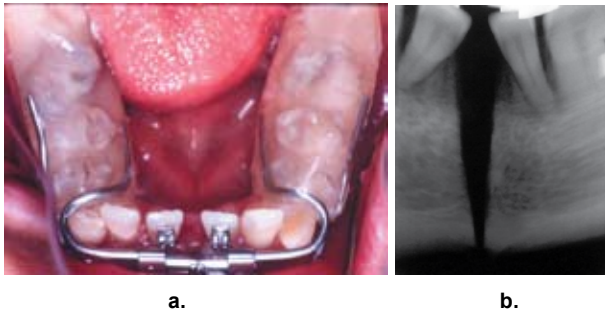


Figura 9. (a. vista oclusal de la expansión, b. radiografía de la expansión)

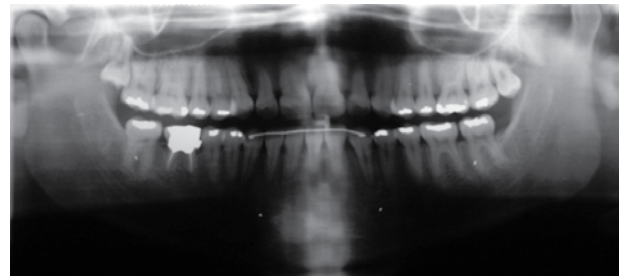


Figura 12. Radiografía final

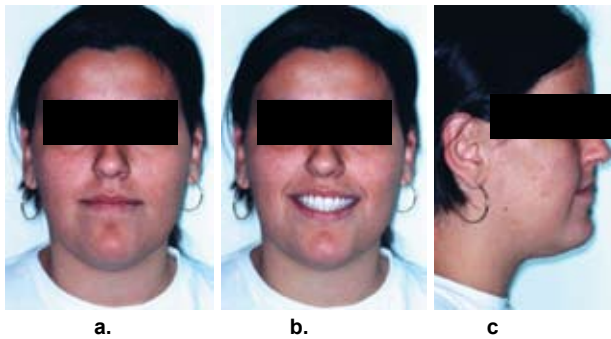


Figura 10. (a. foto de frente, b. foto sonriendo, c. foto de perfil)

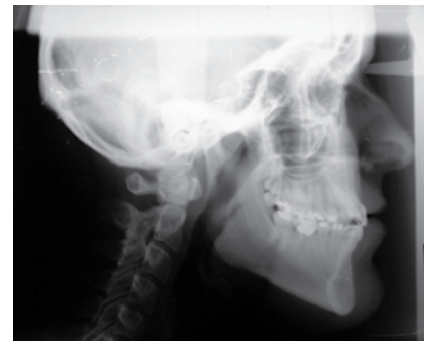

Figura 13. Radiografía lateral final

## Agradecimiento

A los doctores Iván Mauricio Bedoya Chacón y María Silvia Martins Maia por su ayuda en la elaboración de la traducción.

## Referencias

1. Andrade ED. Terapêutica medicamentosa em odontologia. 1ª Ed. São Paulo: Artes Médicas, 1999.
2. Conley R, Legan H. Mandibular Symphyseal Distraction Osteogenesis: Diagnosis and Treatment Planning Considerations. Angle Orthod. 2003. 73. 3-11.

3. Del Santo MJR. et al. Long-term skeletal and dental effects of mandibular symphyseal distraction osteogenesis. *Am J Orthod Dentofacial Orthop.* 2000. 5 (118) 485-493.
4. Del Santo MJR, English JD, Wolford LM, Gandini JRLG. Midsymphyseal distraction osteogenesis for correcting transverse mandibular discrepancies. *Am J Orthod Dentofac Orthopedics.* 2002. (121) 482-484.
5. Ellis III E, Zide MF. *Surgical Approaches to the Facial Skeleton.* USA: Williams & Wilkins. 1995. 7-55.
6. Guerrero CA, Bell WH, Contastl GI, Rodriguez AM. Mandibular widening by intraoral distraction osteogenesis. *Br J Oral Maxillofac Surg.* 1997. 35 (6): 383-392.
7. Llizarov GA. Clinical application of the tension-stress effect for limb lengthening. *Clin Orthop Rel Res.* 1990 (250): 8-26.
8. Little RM, Riedel RA, Stein A. Mandibular arch length increase during the mixed dentition: post retention evaluation of stability and relapse. *Am J Orthod Dentofacial Orthop.* 1990. 5 (97): 393-404.
9. Luppnapornlarp S, Johnston LE. The effects of premolar-extraction: A long-term comparison of outcomes in "clear-cut" extraction and nonextraction Class II patients. *The Angle Orthodontist.* 1993. 4 (63)
10. Moore T, et al. Buccal corridors and smile esthetics. *Am J Orthod.* 2005. 2 (127).
11. Papandreas SG, et al. Physiologic drift of the mandibular dentition following first premolar extractions. *Angle Orthod.* 1993. 2 (63).
12. Strang RHW. The fallacy of denture expansion as a treatment procedure. *Angle Orthod.* 1949. (19): 12-22.
13. Shapiro PA. Mandibular dental arch form and dimension: treatment and postretention changes. *Am J Orthod.* 1976. (66): 58-70.
14. Samchukov ML, Cherkashin AM, Cope JB. Distraction Osteogenesis: history and biologic basis of new bone formation. In Lynch SE, Genco RJ, Marx RE, editors: *Tissue engineering: applications in maxillofacial surgery and periodontics*, Carol Stream, Ill. Quintessence. 1998.
15. Samchukov ML, Cope JB, Harper RP, Ross JD. Biomechanical considerations of mandibular lengthening and widening by gradual distraction using a computer model. *J Oral Maxillofacial Surg.* 1998. (56): 51-59.
16. Toth BA, Kim JW, Chin M, Cedars M. Distraction Osteogenesis and its application to the midface and bony orbit in craniosynostosis syndromes. *J Craniofac Surg.* 1998. 2 (9): 100-113.

**Correspondencia**

orthomaia2003@yahoo.com.br

Recibido para publicación: Abril de 2007  
Aprobado para publicación: Mayo de 2008



**UNIVERSIDAD CES**

*Un Compromiso con la Excelencia*

Resolución del Ministerio de Educación Nacional No. 1371 del 22 de marzo de 2007