

Mal de Pott en un paciente pediátrico

Pott's disease in a pediatric patient

CAROLINA ARENAS-RUIZ¹, ALEJANDRO DÍAZ-DÍAZ², JUAN GONZALO MESA-MONSALVE³, MÓNICA TRUJILLO²

Forma de citar: Arenas-Ruiz C, Díaz-Díaz A, Mesa-Monsalve JG, Trujillo M.

Mal de Pott en un paciente pediátrico. Rev CES Med 2014; 28(2): 253-262

RESUMEN

La tuberculosis es una de las enfermedades infecciosas más importantes en el mundo. Las manifestaciones extrapulmonares se presentan en el 10 al 15 % de los pacientes con la enfermedad y el compromiso músculo esquelético en el 1 al 2 %. Hasta la mitad de estos pacientes pueden tener tuberculosis en columna vertebral, también llamada mal de Pott, siendo mas frecuente la afectación de la columna lumbar y los segmentos inferiores de la columna dorsal. Los síntomas más comunes de la enfermedad de Pott son el dolor de espalda progresivo y de larga duración, acompañado de síntomas constitucionales. El tratamiento antituberculoso tetraconjugado ha mostrado unas elevadas tasas de éxito, evitando así la necesidad de cirugía.

Se presenta el caso de un paciente pediátrico con enfermedad de Pott, que inició con un cuadro de dolor lumbar crónico, fiebre y síntomas constitucionales; por imágenes diagnósticas se comprobó el compromiso lumbar, fue llevado a cirugía y en la tinción de Zielh Nielsen del líquido obtenido se encontraron bacilos ácido alcohol resistentes, además se demostró compromiso pulmonar primario. Debido al subdiagnóstico de tuberculosis en nuestro medio, se realizó este reporte para llamar la atención de la necesidad de una alta sospecha, lograr una detección y tratamiento oportunos, y el consiguiente impacto sobre la morbilidad y complicaciones de esta enfermedad.

¹ Docente de Pediatría, Universidad CES. caroarenasruiz@yahoo.com

² Pediatra Infectólogo

³ Residente de Infectología Pediátrica, Universidad CES

Recibido en: febrero 1 de 2011. **Revisado en:** julio 16 de 2014. **Aceptado en:** septiembre 12 de 2014.



PALABRAS CLAVE

Tuberculosis

Tuberculosis de la columna vertebral

Mycobacterium tuberculosis

Vértebras lumbares

Pediatría

ABSTRACT

Tuberculosis is one of the most important infectious diseases in the world; extrapulmonary manifestations occur in 10 to 15% and skeletal compromise in 1 to 2% of the total cases, up to half of these patients may have tuberculosis of the spine or Pott's disease, being most frequently affecting the lumbar and the lower segments of the spine. The most common symptom is a progressive and long lasting back pain, accompanied by constitutional symptoms. Antituberculous treatment using four drug regimens has shown high rates of success, avoiding the need for surgery. We present the following case of a pediatric patient with Pott's disease, which began with a chronic lumbar pain, fever and constitutional symptoms, lumbar compromise was confirmed by diagnostic imaging, he was taken to surgery and staining of the fluid was positive for acid fast bacilli, primary pulmonary involvement was also showed. Due to the underestimation of tuberculosis in our country, we present this report to bring our attention to the need of a high index of suspicion in order to have a prompt diagnosis and treatment to avoid long term morbidity of this disease.

KEY WORDS

Tuberculosis

Spinal tuberculosis

Mycobacterium tuberculosis

Lumbar vertebrae

Pediatrics

INTRODUCCIÓN

Se presenta el caso clínico de un paciente que consulta por dolor lumbar asociado a fiebre y síntomas constitucionales y en quien mediante imágenes diagnósticas se demuestra el compromiso de la columna lumbar, por lo cual es llevado a cirugía en donde se toman muestras para baciloscopia y cultivo que confirman el diagnóstico de tuberculosis de la columna.

Debido al subdiagnóstico de tuberculosis en nuestro medio, es necesario una alta sospecha de la misma para lograr una detección y tratamiento oportunos y el consiguiente impacto sobre la morbilidad y complicaciones de esta enfermedad.

PRESENTACIÓN DEL CASO

Es un paciente masculino de 14 años, residente en Medellín, quien fue llevado a la consulta clínica por dolor lumbar de tres meses de evolución, para lo cual recibió manejo con múltiples analgésicos con poca mejoría. El dolor empeoró progresivamente y comenzó a irradiarse al miembro inferior derecho y ocasionalmente a miembro inferior izquierdo.

Como síntomas adicionales presentó fiebre de 38-39 °C ocasional y pérdida de peso, no asociado a tos u otros síntomas respiratorios. No reportaba antecedentes familiares de contacto con tuberculosis.

Se le realizaron estudios ambulatorios con rayos X de columna y tomografía axial computarizada.

da de columna, las cuales reportaron cambios degenerativos en L₄-L₅ y gran protrusión discal central y derecha que comprimía la raíz de S₁ (figuras 1 y 2).

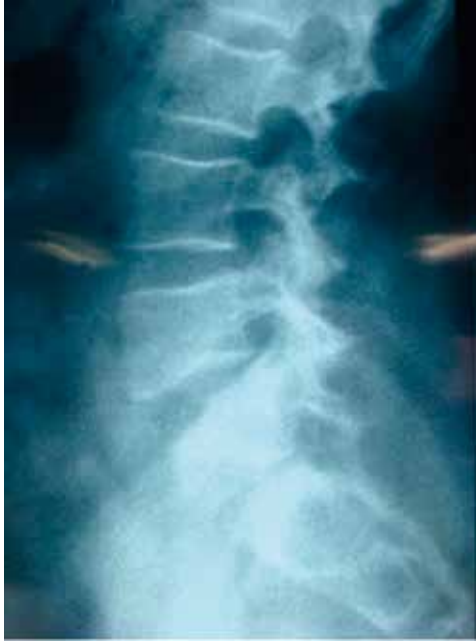

Figura 1. Rayos X de columna donde se observan cambios degenerativos de L₄-L₅

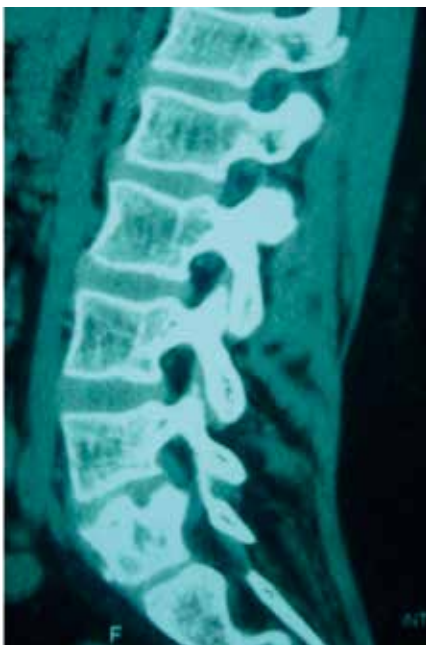

Figura 2. TAC de columna

Como antecedentes importantes tuvo una leucemia linfóide aguda diagnosticada a los dos años de edad, para lo cual recibió tratamiento con quimioterapia y radioterapia con curación de la enfermedad a los dos años de tratamiento. Estaba, además, en seguimiento con endocrinología por obesidad e hipotiroidismo.

Al examen físico no se encontraron paresias, los reflejos osteotendinosos eran normales y había dolor a la palpación de columna dorsal y lumbar. Los arcos de movimientos estaban levemente limitados, con signos del timbre y Lasegue positivos, de manera bilateral. Había hipoestesia mal definida en el miembro inferior derecho y disminución de la fuerza aquiliana bilateral.

Al ingresar al servicio de hospitalización se le realizaron paraclínicos que reportaron hemoglobina: 13,1 g/dl, leucocitos: 12 000 cel/ml, neutrófilos: 65 %, linfocitos: 27 %, plaquetas: 426 000, PCR: 2,1 mg/dl, VIH negativo.

Por las características clínicas del paciente y los hallazgos en los estudios paraclínicos y radiológicos se pensó en el diagnóstico de tuberculosis de la columna.

Para su confirmación se realizó prueba de tuberculina, con lectura que se reportó de 24 mm (+) y una radiografía de tórax que mostró granulomas en campo pulmonar izquierdo (figura 3).

Por el anterior resultado se ordenó tomografía de alta resolución (TACAR) que reportó adenopatías perivasculares (4 mm) en mediastino, adenopatía parahiliar izquierda y subcarinal (4,1 mm), cinco imágenes radiodensas en el lóbulo inferior izquierdo (4,2 mm), lesiones de Gohn - complejo de Ranke, que sugieren una tuberculosis pulmonar primaria (figura 4). También se le realizan dos baciloscopias, las cuales fueron negativas.

Se solicitó resonancia magnética de columna lumbo-sacra que reportó "masa epidural inflamatoria y alteración en el disco L₄-L₅, cuerpo

vertebral afectado en L₅, desplazamiento posterior de raíz nerviosa derecha de L₅, compatible

con proceso inflamatorio infeccioso” (figuras 5 y 6).

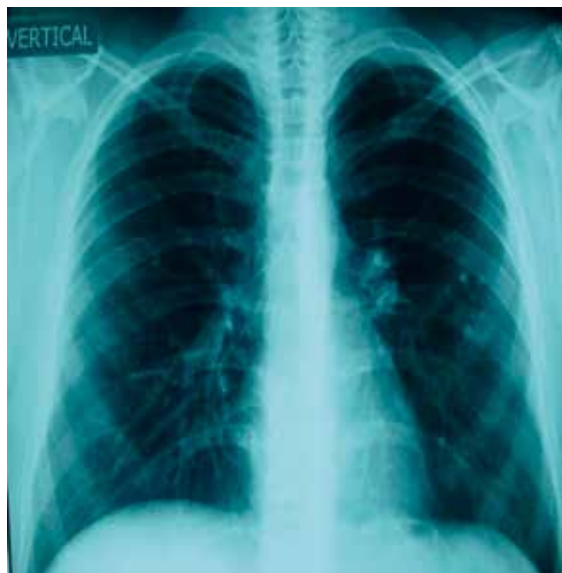

Figura 3. Radiografía de torax donde se observan granulomas izquierdos

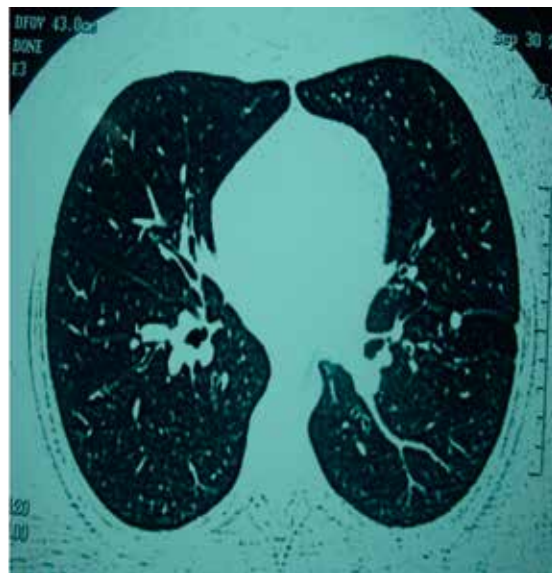
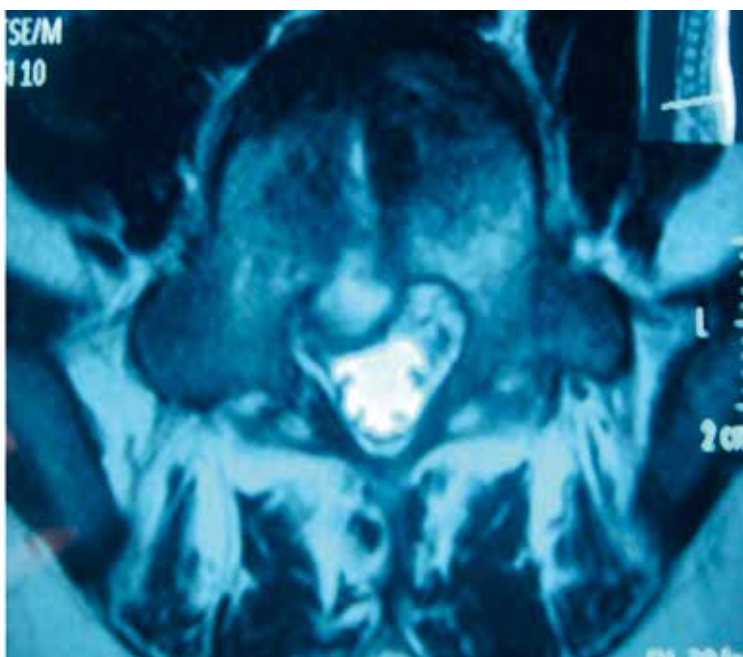
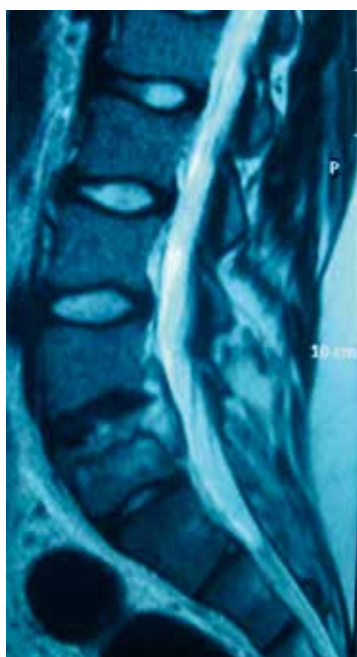


Figura 4. TACAR que muestra los hallazgos descritos



Figuras 5 y 6. Resonancia magnética de columna en corte sagital y transversal

Con estos hallazgos el paciente fue llevado a cirugía de columna lumbar donde le realizan microdiscoidectomía y drenaje de colección. La tinción de Zielh Nielsen en el líquido obtenido fue positiva para bacilos ácido alcohol resistentes.

Se confirmó de esta forma la sospecha de tuberculosis (TB) de la columna o mal de Pott, para lo cual se inició tratamiento tetraconjungado (rifampicina, isoniazida, pirazinamida, etambutol). Posteriormente, en el cultivo reportaron crecimiento de siete colonias de *M. Tuberculosis* con un antibiograma que muestra estreptomycinina 4 ug/ml resistente, isoniazida 0,2 ug/ml sensible, rifampicina 40 ug/ml sensible y etambutol 2 ug/ml sensible.

El resultado de la biopsia del absceso epidural, tejido blando del disco intervertebral mostró células inflamatorias tipo polimorfonucleares, linfocitos y macrófagos. No se encontraron gérmenes ni malignidad, con Zielh Nielsen estándar y modificado negativo para BAAR (por inmunohistoquímica), con diagnóstico histopatológico de inflamación aguda y crónica. El paciente evolucionó satisfactoriamente, recibió tratamiento completo durante 12 meses sin presentar complicaciones y sin secuelas posteriores.

REVISIÓN DE LA LITERATURA

La tuberculosis es una de las enfermedades infecciosas más importantes en el mundo con cerca de nueve millones de casos nuevos y más de un millón y medio de muertos cada año. En el año 2008 en Colombia se reportaron 11 573 casos, para una tasa de incidencia de 26 por cada 100 000 habitantes; los casos en menores de 15 años fueron 719, de los cuales, 269 (37,4 %) demostraron baciloscopia positiva (1). De los 4,4 millones de casos reportados en el 2010 por los 22 países con más alta carga de la enfermedad, solo 157 135 casos (3,5 %) fue en niños, lo que

indica un gran subregistro, si en el mejor de los casos los estimados se sugiere que el 11 % de los infectados son niños (2).

Las manifestaciones extrapulmonares se presentan entre el 10 al 15 % de los casos de tuberculosis y el compromiso músculo esquelético se desarrolla en 10 al 20 % de todos los casos de enfermedad extrapulmonar, lo que corresponde al 1 al 2 % de los casos totales (3–5); además se puede encontrar compromiso pulmonar activo en al menos del 50 % de los casos (4).

La localización más común de la tuberculosis músculo esquelética es: columna 50 %, pelvis 12 %, cadera 10 % y rodilla y tibia en 10 % (6). La enfermedad de Pott o tuberculosis de la columna vertebral se presenta en el 50 % de los pacientes, luego de esto lo más común es la artritis tuberculosa, generalmente de presentación monoarticular y crónica, seguida en frecuencia por la osteomielitis tuberculosa extraespinal (3).

El diagnóstico de tuberculosis extrapulmonar representa un desafío debido a que las muestras son paucibacilares, lo cual disminuye la sensibilidad de las pruebas de laboratorio, por lo que se requiere un alto índice de sospecha y una exhaustiva historia clínica (7).

La enfermedad de Pott fue descrita por primera vez por Sir Peciville Potts en 1779, al notarlo mientras realizaba el tratamiento físico de niños con columna cifótica y debilidad de extremidades (8) Sin embargo, basados en estudios de ADN de *Mycobacterium tuberculosis* se ha comprobado la existencia de la enfermedad 1 000 años A.C. (9).

La tuberculosis activa puede desarrollarse inmediatamente o luego de décadas después de la infección. Cuando el sistema inmunitario falla como cuando hay pobre nutrición, edad avanzada, infección por VIH o falla renal, se produce más fácilmente la reactivación y progresión a una enfermedad clínicamente aparente (10).



Usualmente, en zonas endémicas la tuberculosis musculo-esquelética se manifiesta un año luego de la infección pulmonar primaria y principalmente ocurre en los niños. En países industrializados, la enfermedad ósea está más comúnmente asociada a reactivación tardía y principalmente ocurre en adultos. En raras ocasiones, los huesos y articulaciones se pueden ver afectados por la diseminación contigua de la tuberculosis desde otro sitio. Por ejemplo la propagación de la infección de un foco pulmonar apical de una tuberculosis activa puede llevar a una tuberculosis atlantoaxial, comprometiendo el tejido entre la primera y segunda vértebra (11).

En una revisión retrospectiva multicéntrica realizada en Francia entre los años 1980-1994 se encontraron los siguientes factores de riesgo para tuberculosis de columna: origen extranjero, diabetes mellitus y exposición previa a TB (11). En un estudio posterior de casos y controles realizado en Estados Unidos se encontraron como factores de riesgo ser VIH positivo, afroamericano y de sexo femenino (12).

Como un factor de riesgo adicional se encuentra el cáncer, ya que se ha reportado una incidencia de tuberculosis nueve veces mayor comparada con la población general, siendo esta tasa más alta para los pacientes con leucemia (13). En población pediátrica Wessels *et al* encontraron una incidencia 11 veces mayor para los niños con cáncer y Stefan *et al*, reportan una incidencia 22,4 veces mayor que la de la población pediátrica general, con aumento de los casos de tuberculosis pulmonar y extrapulmonar y mas compromiso de los niños menores de cuatro años (13). Lo que se recomienda para estos pacientes es detectar tempranamente la tuberculosis latente y dar tratamiento durante los primeros meses de quimioterapia para prevenir la progresión de la enfermedad.

La destrucción local de las vértebras a menudo produce el colapso de las estructuras óseas y la herniación del disco en los cuerpos vertebrales

(3). También se puede formar un absceso epidural que puede producir presión sobre la médula, una masa extraespinal de tejido blando que en ocasiones erosiona las costillas y las estructuras adyacentes y un absceso de psoas que avanza hasta la ingle. El colapso vertebral puede producir inestabilidad de la columna con deformidad en giba o cifosis clínicamente evidente, lo que puede, a su vez, distorsionar la anatomía del canal hasta el punto de compresión de la médula espinal (3).

Los síntomas más comunes son dolor de espalda local y progresivo que dura semanas, meses e incluso años, asociado en ocasiones a espasmo muscular y rigidez. Algunos síntomas constitucionales como fiebre, sudoración, pérdida de peso se encuentran en menos del 40 % de los casos (8,14).

Eisen *et al*. en un estudio retrospectivo de 21 pacientes con espondilitis tuberculosa con una edad media de 9,7 años, encontraron que el dolor lumbar asociado a síntomas constitucionales es la presentación más frecuente. La duración promedio de los síntomas antes del diagnóstico fue de seis semanas (2-16 semanas). La prueba de tuberculina fue positiva en el 90 % de los pacientes. El principal compromiso fue de la columna torácica y en la mayoría de los casos se encontró colapso de las vertebral (62 %) y ocho pacientes (38 %) presentaron compresión de la médula espinal (16).

En países en donde la incidencia de tuberculosis es baja, el diagnóstico de enfermedad de Pott es casi siempre tardío, debido al bajo índice de sospecha (8). Desafortunadamente en áreas endémicas puede retrasarse el diagnóstico debido al bajo acceso al servicio médico o la pobreza, en estos casos el 40 al 70 % de los pacientes tienen signos y síntomas de compresión medular en el momento del diagnóstico (8,17).

Los cambios radiológicos en la tuberculosis de la columna ocurren tardíamente: aproximadamen-

te dos a cinco meses después de la infección y se estima que por lo menos 50 % de hueso trabecular debe ser destruido para que se identifique en los rayos X alguna anormalidad (14).

Estos hallazgos se pueden manifestar de dos formas: como espondilodisquititis en la que se afecta el disco intervertebral, que es la forma clásica; o como espondilitis sin compromiso discal, donde se afecta el cuerpo vertebral, y es la forma atípica (11). Otros cambios que se pueden encontrar son estrechamiento del espacio discal intervertebral, irregularidades y erosiones de las vértebras adyacentes, secuestro y masas paravertebrales (18).

No hay hallazgos radiográficos patognomónicos de tuberculosis musculo-esquelética. En las fases tempranas puede haber edema de los tejidos blandos, osteopenia y destrucción ósea con preservación relativa del espacio cartilaginoso o el espacio discal. Los hallazgos tardíos incluyen colapso vertebral, cambios escleróticos y calcificación de los tejidos blandos (18,19).

La radiografía de tórax no es un examen sensible para el diagnóstico de tuberculosis esquelética debido a que el 50 % de estos pacientes no tienen evidencia de enfermedad pulmonar activa; sin embargo, siempre debe realizarse para orientar el diagnóstico (6,16,20).

La enfermedad debe ser considerada en pacientes con anormalidades focales del hueso o tejidos blandos y radiografías de tórax compatibles con tuberculosis activa o de larga data. Siempre debe realizarse la prueba de tuberculina, que en la mayoría de estos pacientes se encuentra positiva.

La tomografía computarizada, la mielografía y la resonancia magnética pueden ser útiles para el diagnóstico (19,21). Esta última es particularmente útil en demostrar la extensión a tejidos blandos y la invasión de estructuras vitales cercanas como la médula espinal y es el método

diagnóstico de elección (22). Para la confirmación debe realizarse estudio microscópico y cultivo del material infectado (23). La aspiración con aguja mas biopsia, preferiblemente guiada por tomografía computarizada, se consideran altamente sensibles y específicos (23). En el estudio realizado por Eisen *et al.*, el diagnóstico microbiológico fue confirmado en el 67 % de los pacientes por muestras tomadas de biopsias vertebrales o de abscesos paraespinales y de estos solo el 20 % presentaron baciloscopia y reacción en cadena de polimerasa positivas (16).

El diagnóstico diferencial de la tuberculosis de la columna incluye: osteomielitis vertebral causada por bacterias (más común *S. aureus*) u hongos y causas no infecciosas, como neoplasias. La osteomielitis vertebral causada por otras micobacterias diferentes puede parecerse a una enfermedad de Pott y pueden tener historia de infección de heridas externas causadas por trauma o cirugía reciente (11).

Para el tratamiento de la enfermedad de Pott se usa principalmente la terapia antituberculosa, combinando regímenes de cuatro drogas: isoniazida (10-15 mg/kg/dosis), rifampicina (10-20 mg/kg/dosis), pirazinamida (30-40 mg/kg/dosis) y etambutol (15-25 mg/kg/dosis) que son exitosos cuando se administran conjuntamente (24,25). El régimen recomendado por la OMS consiste en administrar el tetraconjugado durante dos meses y luego continuar con isoniazida y rifampicina, tres días a la semana hasta completar 12 meses de tratamiento (26,27).

Es muy importante tener en cuenta que la tuberculosis multidrogorresistente ha aumentado su prevalencia en pacientes con compromiso esquelético, como un reflejo del aumento de la resistencia en cepas causantes de enfermedad pulmonar (28). En un reporte realizado en Colombia por Llerena *et al.*, se encontró que la resistencia global de los no tratados fue de 21,1 % y la de la forma multiresistente de 6,5% (29). Aquellos países que aplican programas de

control oficial tienen mejores resultados (30), por esta razón es ampliamente aceptado el tratamiento directamente observado (31,32).

El tratamiento médico es muy importante en estos pacientes presentándose mejoría hasta en el 70% de los pacientes (33). Sin embargo, se puede requerir la combinación de terapia médica y quirúrgica en las siguientes circunstancias: pacientes con enfermedad espinal y déficit neurológico avanzado, enfermedad espinal y déficit neurológico que progresa a pesar de la terapia apropiada, compresión medular, enfermedad espinal y cifosis mayor de 40 grados en el momento de presentación y absceso frío (34–36). En algunos pacientes la cirugía reconstructiva puede estar recomendada cuando se complete la terapia microbiana (7). Eisen *et al.* documentaron que el 33 % de los pacientes requirieron intervención quirúrgica (16).

Para evaluar la respuesta al tratamiento se debe monitorizar la mejoría clínica del dolor, la movilidad, el peso y el déficit neurológico (34).

Al observar la evolución de los pacientes pediátricos con tuberculosis de la columna se ha encontrado que los cambios luego de la curación son mas importantes que los presentados durante la enfermedad activa a diferencia de los adultos en donde la evolución es estática. Durante el crecimiento hay una disminución de la deformidad en el 44 % de los pacientes, un aumento en el 39 % de los niños y no se encontró ningún cambio en el 17 % de los niños. El factor principal que se ha asociado a progresión de la enfermedad es la dislocación de las facetas. Los factores de riesgo mas importantes son edad menor de 10 años, pérdida del cuerpo vertebral de mas de 1-1,5, ángulo de deformidad pretratamiento mayor de 30 grados y el compromiso de la unión cervicotoracica y toracolumbar. Debido a esto se deben realizar radiografías de control para detectar el riesgo de colapso vertebral progresivo y deformidad de la columna, este seguimiento se debe realizar hasta que el crecimiento este completo (37).

CONCLUSIÓN

La enfermedad de Pott es una manifestación poco común, en donde predominan los síntomas locales en lugar de los sistémicos; sin embargo es muy importante tenerla en cuenta en el paciente pediátrico, en quien puede presentarse a cualquier edad y con un curso más rápido y progresivo que en los adultos. Para que su diagnóstico se realice de manera precoz, se debe tener un alto índice de sospecha, realizar una búsqueda de contactos epidemiológicos que en el caso descrito no se encontraron y de esta forma lograr un adecuado tratamiento y curación de la enfermedad. En este paciente se realizó un diagnóstico microbiológico por muestras tomadas del absceso vertebral que confirmó la sospecha diagnóstica.

Es fundamental que todas las personas que reciban tratamiento antituberculoso tengan una terapia supervisada para mantener la adherencia, lograr el éxito terapéutico y disminuir la emergencia de resistencia a estos medicamentos.

BIBLIOGRAFÍA

1. Rodríguez DA, Gil NA, Vera NR. Tuberculosis situation in Colombia 2007 - 2008 with emphasis in pediatric cases and coinfection TB-VIH. *Infectio*. 2010; 14(3):195–205.
2. Perez-Velez CM, Marais BJ. Tuberculosis in children. *N Engl J Med*. 2012; 367(4): 348–61.
3. Teo HEL, Peh WCG. Skeletal tuberculosis in children. *Pediatr Radiol*. 2004; 34(11):853–60.
4. Moore SL, Rafii M. Imaging of musculoskeletal and spinal tuberculosis. *Radiol Clin North Am*. 200; 39(2):329–42.
5. Sharma SK, Mohan A. Extrapulmonary tuberculosis. *Indian J Med Res*. 2004; 120(4): 316–53.

6. Watts HG, Lifeso RM. Tuberculosis of bones and joints. *J Bone Joint Surg Am*. 1996; 78(2):288–98.
7. Brodie D, Schluger NW. The diagnosis of tuberculosis. *Clin Chest Med*. 2005; 26(2):247–271, vi.
8. Nussbaum ES, Rockswold GL, Bergman TA, Erickson DL, Seljeskog EL. Spinal tuberculosis: a diagnostic and management challenge. *J Neurosurg*. 1995; 83(2):243–7.
9. Arriaza BT, Salo W, Aufderheide AC, Holcomb TA. Pre-Columbian tuberculosis in northern Chile: molecular and skeletal evidence. *Am J Phys Anthropol*. 1995; 98(1):37–45.
10. Ellner JJ. Review: the immune response in human tuberculosis--implications for tuberculosis control. *J Infect Dis*. 1997; 176(5):1351–9.
11. Pertuiset E, Beaudreuil J, Lioté F, Horusitzky A, Kemiche F, Richette P, et al. Spinal tuberculosis in adults. A study of 103 cases in a developed country, 1980-1994. *Medicine (Baltimore)*. 1999; 78(5):309–20.
12. Yang Z, Kong Y, Wilson F, Foxman B, Fowler AH, Marrs CF, et al. Identification of risk factors for extrapulmonary tuberculosis. *Clin Infect Dis Off Publ Infect Dis Soc Am*. 2004; 38(2):199–205.
13. Stefan DC, Kruis AL, Schaaf HS, Wessels G. Tuberculosis in oncology patients. *Ann Trop Paediatr*. 2008; 28(2):111–6.
14. Balériaux DL, Neugroschl C. Spinal and spinal cord infection. *Eur Radiol*. 2004; 14 Suppl 3:E72–83.
15. Khoo LT, Mikawa K, Fessler RG. A surgical revisitation of Pott distemper of the spine. *Spine J Off J North Am Spine Soc*. 2003; 3(2):130–45.
16. Eisen S, Honywood L, Shingadia D, Novelli V. Spinal tuberculosis in children. *Arch Dis Child*. 2012; 97(8):724–9.
17. Hsu LC, Leong JC. Tuberculosis of the lower cervical spine (C2 to C7). A report on 40 cases. *J Bone Joint Surg Br*. 1984; 66(1):1–5.
18. Teo ELHJ, Peh WCG. Imaging of tuberculosis of the spine. *Singapore Med J*. 2004; 45(9):439–444; quiz 445.
19. Weaver P, Lifeso RM. The radiological diagnosis of tuberculosis of the adult spine. *Skeletal Radiol*. 1984; 12(3):178–86.
20. Vohra R, Kang HS, Dogra S, Saggar RR, Sharma R. Tuberculous osteomyelitis. *J Bone Joint Surg Br*. 1997; 79(4):562–6.
21. Pui MH, Mitha A, Rae WID, Corr P. Diffusion-weighted magnetic resonance imaging of spinal infection and malignancy. *J Neuroimaging Off J Am Soc Neuroimaging*. 2005; 15(2):164–70.
22. Jung N-Y, Jee W-H, Ha K-Y, Park C-K, Byun J-Y. Discrimination of tuberculous spondylitis from pyogenic spondylitis on MRI. *AJR Am J Roentgenol*. 2004; 182(6):1405–10.
23. No authors listed. Diagnostic standards and classification of tuberculosis in adults and children. *Am J Respir Crit Care Med* Vol 161. pp 1376–1395, 2000.
24. Janssens JP, de Haller R. Spinal tuberculosis in a developed country. A review of 26 cases with special emphasis on abscesses and neurologic complications. *Clin Orthop*. 1990; (257):67–75.
25. American Thoracic Society, Centers for Disease Control and Prevention, Infectious Diseases Society of America. American Thoracic Society/Centers for Disease Control and Prevention/Infectious Diseases Society of



- America: controlling tuberculosis in the United States. *Am J Respir Crit Care Med*. 2005; 172(9):1169–227.
26. Fitzgerald D HD. *Mycobacterium tuberculosis*. In: Mandell D, and Bennett's, editor Mandell, Douglas, and Bennett's: Principles and Practice of Infectious Diseases. 6th ed. Philadelphia Churchill Livingstone; 2005. p. 2852–86.
27. World Health Organization. RAPID ADVICE: Treatment of tuberculosis in children. Available from: http://whqlibdoc.who.int/publications/2010/9789241500449_eng.pdf.
28. World Health Organization. Anti-tuberculosis Drug Resistance in the World: Third Global Report : the WHO/IUATLD Global Project on Anti-tuberculosis Drug Resistance Surveillance, 1999-2002. World Health Organization; 2004. 304 p.
29. Llerena C, Fadul SE, Garzón MC, Mejía G, Orjuela DL, García LM, et al. Drug-resistant *Mycobacterium tuberculosis* in children under 15 years. *Biomédica*. 2010; 30(3):362–70.
30. Raviglione MC, Dye C, Schmidt S, Kochi A. Assessment of worldwide tuberculosis control. WHO Global Surveillance and Monitoring Project. *Lancet*. 1997; 350(9078):624–9.
31. Blumberg HM, Leonard MK Jr, Jasmer RM. Update on the treatment of tuberculosis and latent tuberculosis infection. *JAMA J Am Med Assoc*. 2005; 293(22):2776–84.
32. Sell L, Finch E, Farrell M, Sheridan J, Strang J. Directly observed treatment for tuberculosis. Could be provided by community pharmacists supervising consumption of methadone. *BMJ*. 1996; 313(7048):45.
33. Nene A, Bhojraj S. Results of nonsurgical treatment of thoracic spinal tuberculosis in adults. *Spine J Off J North Am Spine Soc*. 2005; 5(1):79–84.
34. Kalita J, Misra UK, Mandal SK, Srivastava M. Prognosis of conservatively treated patients with Pott's paraplegia: logistic regression analysis. *J Neurol Neurosurg Psychiatry*. 2005; 76(6):866–8.
35. Blumberg HM, Burman WJ, Chaisson RE, Daley CL, Etkind SC, Friedman LN, et al. American Thoracic Society/Centers for Disease Control and Prevention/Infectious Diseases Society of America: treatment of tuberculosis. *Am J Respir Crit Care Med*. 2003; 167(4):603–62.
36. NICE. CG117 Tuberculosis: full guideline [Internet]. NICE. [cited 2013 Oct 8]. Available from: <http://www.nice.org.uk/>
37. Rajasekaran S. Natural history of Pott's kyphosis. *Eur Spine J Off Publ Eur Spine Soc Eur Spinal Deform Soc Eur Sect Cerv Spine Res Soc*. 2013; 22 Suppl 4:634–40.