REVISTA DE LA SVR
Rev. Sociedad Val. Reuma. 2014, 5;4:18-20

Osteomielitis crónica en hueso femoral

PEÑALVER PASTOR B[1], ALVAREZ DE CIENFUEGOS RODRÍGUEZ A[2], TEVAR SÁNCHEZ MI[2], MASSA NAVARRETE JI[3]
[1]Atención Familiar y Comunitaria, Hospital Vega Baja. Orihuela (Alicante)
[2]Servicio de Reumatología y [3]Radiología, Hospital Vega Baja. Orihuela (Alicante)

Correspondencia: Dr. Antonio Álvarez de Cienfuegos Rodríguez - Reumatología - Hospital Vega Baja - Almoradí, s/n - 03314 San Bartolomé - Orihuela (Alicante)
✉ antonioalvarezdc@gmail.com

INTRODUCCIÓN

La osteomielitis (OM) corresponde a la infección localizada en el hueso que cursa con dolor constante a nivel de la región afectada y en algunos casos se acompaña de signos de infección de los tejidos blandos de alrededor.

Su incidencia no es alta debido a que el hueso normal es altamente resistente a la infección, suele ocurrir en pacientes con factores de riesgo, tales como: diabetes, alteraciones en sistema inmune, úlceras de decúbito, alteraciones vasculares, cirugía previa, trauma y consumo de drogas por vía intravenosa. La OM puede ocurrir como resultado de una siembra hematógena, por diseminación contigua de la infección a los huesos y las articulaciones desde los tejidos blandos adyacentes, o la inoculación directa de la infección en el hueso como resultado de un trauma o cirugía[1,3,7].

La OM aguda de baja virulencia, en que la resolución del proceso ha sido espontanea o el tratamiento ha sido tardío o inadecuado, pueden derivar en OM crónica. El cuadro inicial se resuelve pero la enfermedad intraósea puede persistir en forma subclínica y asintomática durante largos periodos de tiempo, transformándose en una osteomielitis crónica[4].

En la actualidad el pronóstico depende de los factores del huésped, las modalidades de tratamiento y el agente patógeno. La mayor tasa de recurrencia se presenta en pacientes con diabetes y enfermedad vascular periférica[3].

CASO CLÍNICO

Varón de 48 años, de nacionalidad española, con clínica de gonalgia derecha de meses de evolución. El paciente es remitido a consultas externas de Reumatología desde atención primaria, por presentar gonalgia derecha de 8 meses de evolución, de características inflamatorias, que posteriormente se irradió a muslo ipsilateral. El paciente había sido valorado previamente en consultas de traumatología y rehabilitación y estuvo en tratamiento con varios analgésicos sin mejoría.

Como antecedentes personales de interés, el paciente presenta enfermedad psoriásica y una fractura de fémur derecho hace 25 años, que se complicó con infección de la herida quirúrgica precisando sustitución del material de osteosíntesis y posterior extracción del mismo.

A la exploración física, presentaba placas psoriásicas en cuero cabelludo, pabellón auricular derecho, codo izquierdo y cara posterior de muslo derecho. Rodillas y muslo derecho sin edema ni impotencia funcional, únicamente molestias a la palpación en región proximal de muslo derecho. La exploración de la cadera derecha y rodilla fue normal, así como el resto de la exploración física.

En la bioquímica y hemograma se evidenció una PCR de 7.59 mg/dl y VSG de 60 mm. Los ANA, FR Y HLA-B27 fueron negativos y la cifra de plaquetas era de 469000/mm. El estudio serológico para citomegalovirus, toxoplasma, rosa de bengala y sífilis, resulto negativo; el paciente presentaba inmunidad frente a VEB, rubeola y varicela. La prueba de mantoux fue positiva. La RX simple de tórax resulto normal.

Para completar el estudio se solicitó radiología simple, TC, RM y gammagrafía ósea con galio de fémur y cadera. En el estudio radiológico, se evidenciaron las lesiones óseas como hallazgos sugerentes de osteomielitis crónica difusa de fémur derecho (desde la región trocantérea hasta la epífisis distal):

• La radiografía simple y tomografía computerizada (TC) de fémur derecho mostró lesiones osteolíticas en la diáfisis femoral derecha, que producen un abombamiento del hueso adelgazando la cortical, que se asocian a una reacción perióstica (Figura 1).

• La RM confirmó alteración difusa de la intensidad de señal de la totalidad de la diáfisis femoral derecha de predominio endomedular, con imágenes sugestivas de secuestros óseos. En T2, aumento de señal de la musculatura adyacente a la vertiente anterior del tercio medio de la diáfisis femoral (Figura 2).

• La gammagrafia ósea con galio mostró hiperemia difusa de fémur derecho con foco de mayor intensidad a nivel distal. En fase tardía se observó intensa hipercaptación difusa de diáfisis femoral derecha, de mayor intensidad a nivel distal, con área circular de hipocaptación en 1/3 medio sugestiva de lesión lítica. No se observan captación patológica a nivel de cabeza y cuello femorales.

Rev. Sociedad Val. Reuma. 2014, 5;4:18-20

El paciente se sometió a intervención quirúrgica posterior en la que se le realizó lavado y desbridamiento en dos tiempos y se colocó un enclavado endomedular con clavo LFN recubierto con vancomicina y gentamicina, además de recibir antibioterapia intravenosa en el ingreso con ciprofloxacino 400 mg cada 12 horas durante dos semanas. Se continúo antibioterapia oral con ciprofloxacino 500 mg cada 12 horas durante 28 días y rifampicina 300 mg cada 12 horas durante 24 días. En revisiones posteriores por traumatología, el paciente presenta buena cicatrización de la herida quirúrgica, con cultivos negativos en todas las muestras recogidas de material óseo y con notable mejoría desde el punto de vista clínico y normalización de los reactantes de fase aguda (VSG y PCR). Actualmente el paciente continúa sus revisiones habituales en reumatología y traumatología para controlar su evolución.

DISCUSIÓN

La clave para el manejo exitoso de la osteomielitis en general es el diagnóstico precoz[7].

En casos como el nuestro, en los que no existe un claro antecedente para OM y el inicio insidioso e inespecífico de la clínica, resulta difícil establecer un claro diagnostico de sospecha. Pruebas de imagen como la RM o la gammagrafía ósea son de gran ayuda. La OM con frecuencia requiere más de una técnica de imagen para un diagnóstico preciso[5].

La resonancia magnética es muy sensible para detección de la OM aguda y demuestra edema óseo anormal desde tres a cinco días después de comenzar la infección, y además presenta un alto valor predictivo negativo para la OM. La RM es la mejor técnica disponible para la obtención de imágenes detalladas, delimitar la extensión de la destrucción cortical característica de la osteomielitis, de la médula ósea y la inflamación del tejido blando[1,2,4].

La TC es la modalidad de elección en los casos en que no se puede obte-

FIGURA 1

Radiología simple AP de fémur y TC en corte coronal. Lesiones osteolíticas en la diáfisis femoral derecha, una de mayor tamaño en la diáfisis proximal, que produce un abombamiento del hueso adelgazando la cortical, y se asocia a una reacción perióstica

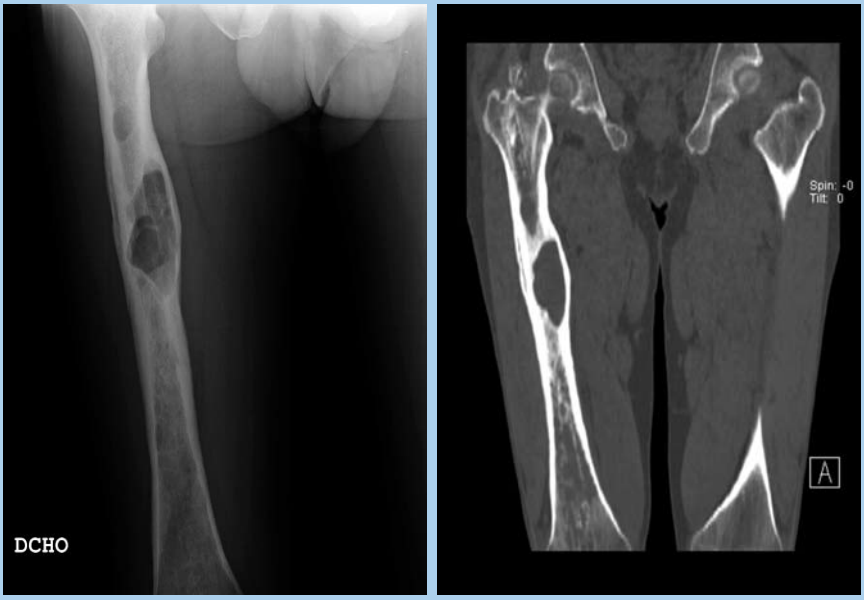

FIGURA 2

RM, corte coronal en STIR y corte axial en T2. Alteración difusa de la intensidad de señal de la totalidad de la diáfisis femoral derecha de predominio endomedular, con imágenes sugestivas de secuestros óseos. En T2, aumento de señal de la musculatura adyacente a la vertiente anterior del tercio medio de la diáfisis femoral

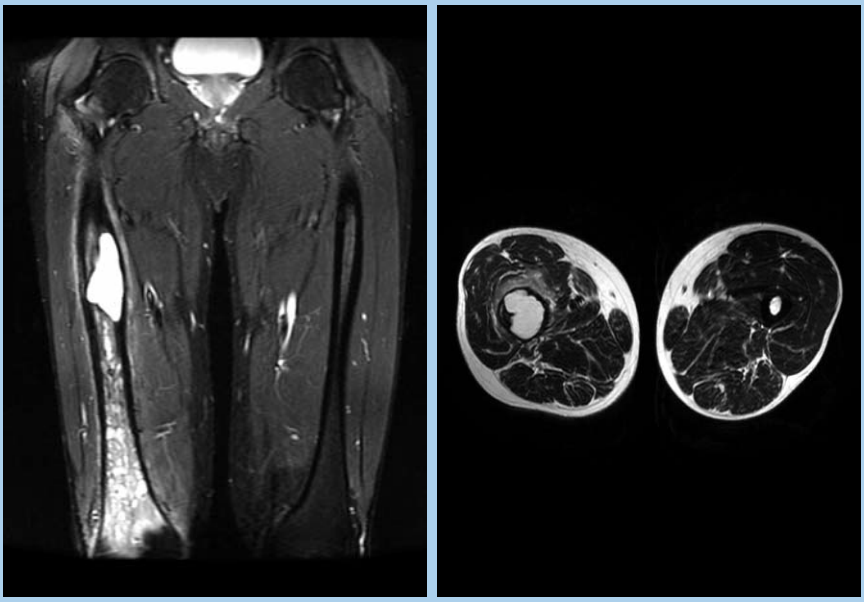

Rev. Sociedad Val. Reuma. 2014, 5;4:18-20

ner imágenes de resonancia magnética. Proporciona una buena definición de la destrucción del hueso cortical, reacción perióstica y cambios en los tejidos blandos; es el mejor método para detectar pequeños focos de gas dentro del canal medular, áreas de erosión o destrucción cortical, pequeños cuerpos extraños que actúan como un nido de la infección, la extensión de la fístula, y la formación de secuestro. En la TC, la sensibilidad y especificidad no están claramente establecidas, aunque se sabe, que la sensibilidad es menor que en la resonancia magnética[1,2,4].

Las técnicas nucleares pueden ser una alternativa útil a la RM y la TC en el diagnóstico de OM. Los estudios de imagen nuclear más utilizados en la evaluación de la OM son la gammagrafía ósea con galio-67 y Tecnecio-99m. En ella se muestra un aumento focal de la captación del marcador en áreas con mayor vascularización y actividad osteoblástica del hueso[1,2,4].

La radiografía simple puede ser útil para demostrar los resultados de la osteomielitis crónica; los hallazgos característicos en ella, incluyen reacción perióstica (elevación del periostio, formación de hueso nuevo), erosión cortical, esclerosis o destrucción ósea (secuestro). No obstante, las radiografías están limitadas por su sensibilidad y especificidad[1,2,6].

La ultrasonografía, es una técnica rápida e inocua, en la que se puede evidenciar el engrosamiento y elevación del periostio con zonas hipoecoicas profundas y superficiales. Su gran ventaja es que puede detectar alteraciones en tejidos blandos tan sólo 24 horas después del comienzo de la clínica[1,2].

Con el presente caso, se pretende resaltar la importancia de las pruebas de imagen en el diagnostico de osteomielitis crónica en los casos en que la clínica no suele ser tan florida como en las formas agudas o en aquellos casos en los que no existe un factor predisponente evidente; sin olvidar que para orientarnos en el diagnóstico necesitamos una buena historia clínica, un examen físico detallado, los hallazgos de laboratorio (PCR, VSG, hemograma, cultivos), y que las manifestaciones clínicas varían según la edad del paciente, la localización y el tipo de hueso implicado.

BIBLIOGRAFÍA

1.- Overview of osteomyelitis in adults . UpToDate 2014.
2.- Official reprint from UpToDate® 2014. Approach to imaging modalities in the setting of suspected osteomyelitis.
3.- Leotau Rodríguez MA, Villamizar HA. Osteomielitis: una revisión de la literatura. Rev Univ. Salud. vol.12 no.1 Pasto Jan./Dec. 2010; 135-145.
4.- Calhoun JH1, Manring MM, Shirtliff M. Osteomyelitis of the long bones. Semin Plast Surg. 2009 May;23(2):59-72.
5.- Pineda C, Vargas A, Rodríguez AV. Imaging of osteomyelitis: current concepts. Infect Dis Clin North Am 2006; 20:789-825.
6.- Tumeh SS, Aliabadi P, Weissman BN, McNeil BJ. Disease activity in osteomyelitis: role of radiography. Radiology 1987; 165:781-784.
7.- Lew DP, Waldvogel FA. Osteomyelitis. Lancet 2004; 364:369-379.