

Heterotopía nodular periventricular, objetivo quirúrgico en epilepsia refractaria al manejo farmacológico

Periventricular Nodular Heterotopia, Surgical Target in Drug-Resistant Epilepsy

Heterotopia Nodular Periventricular, objetivo cirúrgico em epilepsia refratária ao manejo farmacológico

Fernando Velandia-Hurtado MD,¹ César Augusto Buitrago-Guzmán MD,² Yésika Alexandra Fernández-Núñez,¹
Carlos Mario Echeverría-Palacio MD,³

Reporte de caso

Recibido: 18 de septiembre de 2013 • Aprobado: 21 de junio de 2014

Doi:

Para citar este artículo: Velandia-Hurtado F, Buitrago-Guzmán CA, Fernández-Núñez YA, Echeverría-Palacio CM. Heterotopía nodular periventricular, objetivo quirúrgico en epilepsia refractaria al manejo farmacológico. Rev Cienc Salud. 2014;12(3): 423-34. doi:

Resumen

Introducción: La heterotopía neuronal es un defecto de la migración en el cual estas células no completan su desplazamiento hacia la corteza. La forma más comúnmente reportada es la heterotopía nodular periventricular, caracterizada por conglomerados neuronales que se ubican adyacentes a las paredes de los ventrículos laterales. Hasta el 90 % de los pacientes con esta condición presentan epilepsia en algún momento de la vida y una gran proporción de ellos serán refractarios al manejo farmacológico. Esto hace necesario un adecuado abordaje diagnóstico que busque establecer qué pacientes se beneficiarían de resección quirúrgica de la lesión, que en la mayoría de los casos ofrece una alta tasa de control de crisis. **Desarrollo:** Se presenta un recorrido desde la práctica por los aspectos con mayor relevancia en cuanto a la fisiopatología, manifestaciones clínicas, abordaje diagnóstico y terapéutico de la heterotopía nodular periventricular. Con el fin de explorar el rol de esta condición como causante de epilepsia refractaria. **Conclusión:** La epilepsia refractaria al tratamiento condiciona de manera significativa la calidad de vida de los pacientes. Una entidad frecuentemente asociada a esto es la heterotopía nodular periventricular, la cual debe ser correctamente abordada por el equipo médico tratante procurando un diagnóstico oportuno

1 Grupo de Investigación en Neurociencia, Neuros. Escuela de Medicina y Ciencias de la Salud. Universidad del Rosario. Bogotá, Colombia. Correspondencia: echeverria.carlos@urosario.edu.co

2 Unidad de Estudio y Tratamiento Integral de las Epilepsias (Uniepilepsias). Clínica Palermo. Bogotá, Colombia.

3 Residente del programa de especialidad en Neuropediatría. Universidad Nacional de Colombia. Bogotá – Colombia.

y definiendo qué pacientes se benefician del manejo quirúrgico. De esta manera, se impacta positivamente la calidad de vida de estos sujetos y de sus cuidadores.

Palabras clave: Malformaciones corticales, desórdenes de la migración neuronal, heterotopía nodular periventricular, epilepsia refractaria, cirugía de epilepsia, neuropatología.

Abstract

Introduction: Neuronal heterotopia is a migration disorder in which these cells do not complete their movement toward the cerebral cortex. Periventricular nodular heterotopia is the most frequently reported form, characterized by neuronal conglomerates adjacent to the lateral ventricles walls. About 90 % of patients with this condition suffer epilepsy at some point in their life and the major proportion of them will be resistant to pharmacologic treatment. This makes necessary an appropriate diagnostic approach to determine which patients would benefit from surgical resection of the lesion, which in most cases offers a high rate of crisis control. *Development:* This article presents a review of the most important topics from practice about periventricular nodular heterotopia pathophysiology, clinical features, diagnostic and therapeutic approach. Its aim is to explore the role of this condition as a cause of intractable epilepsy. *Conclusion:* Pharmacologic treatment resistant epilepsy will have a severe impact on patient's quality of life. Periventricular nodular heterotopia is frequently associated to this condition, which must be successfully approached by the medical team attempting to opportune diagnosis and defining which patients benefit from surgical management. This positively impacts the quality of life of these patients and their caregivers.

Key words: Cortical malformations, neuronal migration disorders, nodular periventricular heterotopia, drug-resistant epilepsy, epilepsy surgery, neuropathology.

Resumo

Introdução: A heterotopia neuronal é um defeito da migração no qual estas células não completam seu deslocamento ao córtex. A forma mais comunmente reportada é a heterotopia nodular periventricular, caracterizada por conglomerados neuronais que se localizam adjacentes às paredes dos ventrículos laterais. Até o 90% dos pacientes com esta condição apresentam epilepsia em algum momento da vida e uma grande proporção deles, serão refratários ao manejo farmacológico. Isto faz necessária uma adequada abordagem diagnóstica, buscando estabelecer quais pacientes se beneficiariam de ressecção cirúrgica da lesão, que na maioria dos casos oferece uma alta taxa de controle de crises. *Desenvolvimento:* Se apresenta um recorrido desde a prática pelos aspectos com maior relevância em quanto à fisiopatologia, manifestações clínicas, abordagem diagnóstica e terapêutica da heterotopia nodular periventricular. Com o fim de explorar o rol desta condição como causador de epilepsia refratária. *Conclusão:* A epilepsia refratária ao tratamento condiciona de maneira significativa à qualidade de vida dos pacientes. Uma entidade frequentemente associada a isto é a heterotopia nodular periventricular, a qual deve ser corretamente abordada pela equipe médica tratante procurando um diagnóstico oportuno e definindo quais pacientes se beneficiam

de manejo cirúrgico. Desta forma impacta-se positivamente a qualidade de vida destes sujeitos e de seus cuidadores.

Palavras-chave: Malformações corticais, desordens da migração neuronal, heterotopia nodular periventricular, epilepsia refratária, cirurgia de epilepsia, neuropatologia.

Introducción

La epilepsia refractaria al tratamiento farmacológico es una condición con una importante morbilidad tanto en pacientes pediátricos como adultos, constituyéndose en un motivo de consulta frecuente y complejo para los especialistas en neurología (1, 2). Hasta un tercio de los pacientes con epilepsia serán refractarios al manejo farmacológico. Esto se encuentra determinado por la mala adherencia al tratamiento o la elección inadecuada de este por parte del especialista; además, un grupo de pacientes presentarán cuadros ictales de difícil control aun siendo manejados con los antiepilépticos adecuados y en dosis óptimas e inclusive al combinar medicamentos con acción sinérgica. Esto, finalmente, deriva en un deterioro marcado en su calidad de vida y la de sus cuidadores (1, 3).

Avances en neurorradiología y electrofisiología han permitido realizar una mejor aproximación a estos casos, determinando cuáles obedecen a epilepsia focal sintomática e identificando aquellos que se podrían beneficiar al ingresar a programas de cirugía de epilepsia. La resección quirúrgica es una opción que adecuadamente indicada, más allá del déficit neurológico que pueda implicar como secuela, ofrece una elevada tasa de control de las crisis con las consecuencias personales y sociales que conlleva (1, 4, 5).

El estudio morfológico de las piezas resecadas ha permitido establecer que estos focos epileptógenos son producidos por alteraciones del sistema nervioso como tumores, malfor-

maciones vasculares, esclerosis hipocampal secundaria a noxas de diversa etiología y frecuentemente trastornos del desarrollo embriológico del sistema nervioso (1, 6-10). Estos últimos se pueden tratar de malformaciones de la citoarquitectura de la corteza cerebral como la displasia cortical focal (11, 12) o de anomalías en la disposición de las neuronas aunque estas se encuentren correctamente formadas, considerándose estos como defectos de la migración neuronal. En este espectro de entidades se encuentran la lisencefalia, esquizefalia, polimicrogiria y la más frecuente de estas la heterotopía neuronal (13-15). Aunque la prevalencia de este trastorno es desconocida (16), según lo reportado por diferentes series de casos, se estima que el 2 % de los pacientes con epilepsia refractaria padecen de esta condición que, a su vez, constituye cerca del 20 % de las disgenesias corticales (17).

Los aspectos etiopatológicos, las manifestaciones clínicas y las consideraciones que se deben tener en cuenta para el diagnóstico y manejo quirúrgico de la heterotopía nodular periventricular y los hallazgos a nivel macroscópico y microscópico, serán abordados en esta revisión y se complementarán a partir del estudio del siguiente caso ilustrativo.

Desarrollo

Caso ilustrativo

Paciente femenina de 23 años quien desde la edad de 9 años presentó crisis consistentes en visión de cuadros de colores de predominio en campos visuales derechos, posterior a lo cual realizaba

versión ocular derecha y refería parestesias en mano ipsilateral. La duración promedio de estos episodios era de 1 minuto y la frecuencia de 1 a 20 al día. Estos eventos se manifestaban en forma continua constituyéndose en un estatus al menos en 10 oportunidades al mes. En algunas ocasiones, se acompañaban de sensación de miedo y de fenómeno *deja vu*; posterior a lo cual evidenciaba estados variables de confusión sin alteración del lenguaje. Recibió manejo farmacológico desde el inicio de las crisis, manteniéndose controlada hasta los 14 años, momento en cual se tornó refractaria requiriendo el uso de múltiples antiepilépticos entre los que se incluyen fenobarbital, ácido valproico, carbamazepina, lamotrigina, topiramato y levetiracetam.

Los familiares refieren que la paciente presentó retardo del desarrollo motor, del lenguaje y habilidades cognitivas desde los primeros años de vida pero nunca fue estudiada a profundidad;

este deterioro fue más evidente en los últimos cuatro años. Carece de antecedentes familiares de epilepsia en primer grado.

Fue estudiada por un grupo multidisciplinario para el manejo integral de la epilepsia, momento en el cual recibía oxcarbazepina (600 mg cada 8 horas), vigabatrim (2 g cada 12 horas) y clobazam (10 mg cada 12 horas) con pobre control de las crisis. La resonancia nuclear magnética cerebral realizada a la paciente evidenciaba la presencia de nódulos de sustancia gris ubicados predominantemente en la sustancia blanca adyacente a la pared del cuerno occipital del ventrículo lateral izquierdo. Estos nódulos poseían la misma intensidad de señal que la corteza y no se observaron anomalías anatómicas adicionales asociadas (figura 1). Complementariamente, se realizó una videoteletría en la cual se registró actividad ictal de inicio occipital izquierdo con generalización secundaria.

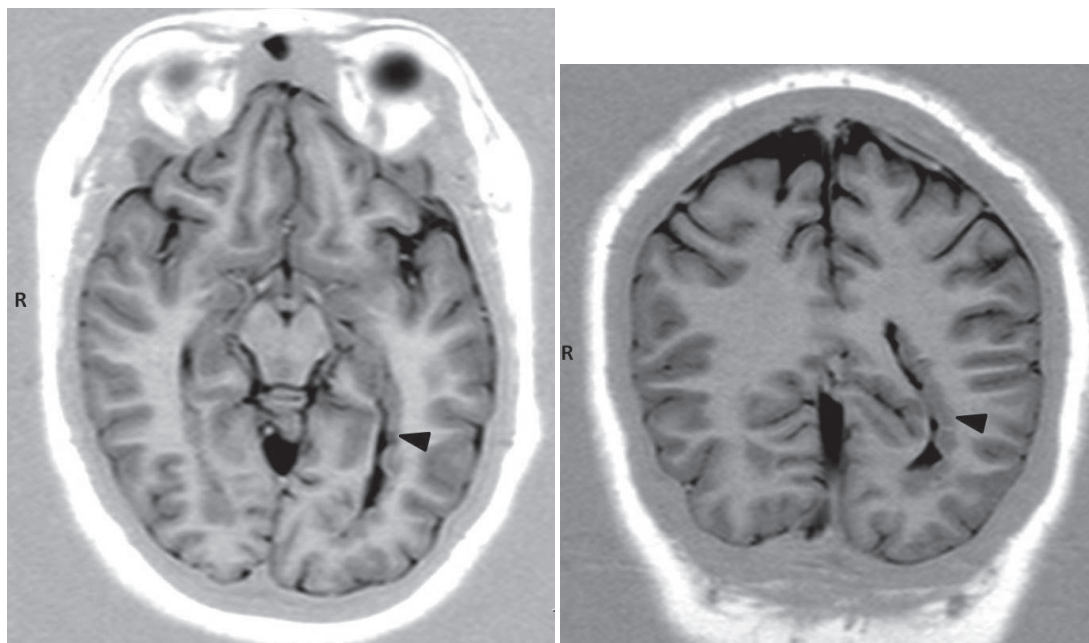


Figura 1. Características de la Resonancia Magnética Cerebral realizada en el caso expuesto. En la vista axial (A) y coronal (B) se demuestra la presencia de nódulos de sustancia gris protruyendo hacia la pared del cuerno occipital de ventrículo lateral izquierdo. La neocorteza posee morfología normal y se observa isointensa con respecto a los nódulos periventriculares

Con los hallazgos descritos en las imágenes y los estudios electrofisiológicos, se realizó implantación de electrodos profundos bilaterales en la región periventricular occipital. Además de registrar actividad ectópica, al realizar estimulación eléctrica de esta región se evocó el aura característica de las crisis, confirmando el foco epileptógeno.

Teniendo en cuenta el estudio preclínico, la paciente fue sometida a lobectomía occipital izquierda, con la consecuente hemianopsia homónima derecha secuelar. La intervención se consideró exitosa dada la importante mejoría clínica que se obtuvo, evidenciada en la disminución en la frecuencia de las crisis correspondiente a la categoría IIa según la clasificación de Engels (casi libre de crisis). Durante el sexto día de postoperatorio presentó crisis generalizadas que fueron controladas farmacológicamente sin presentar recurrencia.

Desarrollo de la corteza

La migración neuronal es un proceso dinámico que inicia desde la quinta semana de gestación, cuando aparece la vesícula telencefálica (13, 18-20). Se encuentra precedido por la primera fase del desarrollo cortical, en la cual se da la proliferación y diferenciación inicial de los precursores neuronales y gliales, dispuestos en la región periventricular sin mostrar organización específica (19, 20). Posteriormente, se desplazan a la placa cortical migrando de manera radial, como lo hace la mayoría de las neuronas; o tangencial como en el caso de las neuronas del bulbo olfatorio (20). Estos fenómenos están dirigidos por un importante grupo de células denominadas glía radiada, el cual funciona como sostén y guía para la correcta ubicación de las neuronas (18, 20). Gran parte la migración neuronal es completada hacia la semana 22 de gestación, sin embargo, esta culmina en la etapa posnatal (20, 21).

La heterotopía neuronal es un defecto de la migración en el cual cúmulos de neuronas maduras no completan su desplazamiento hacia la corteza. Se puede presentar como neuronas aisladas, nódulos de sustancia gris o bandas continuas (16). Se ubican en las zonas adyacentes a los ventrículos laterales, en la región subcortical o leptomenígea. Esta entidad expresa una gran variabilidad en su forma de presentación. Puede ser unilateral o bilateral y en relación a la extensión, puede abarcar varios lóbulos cerebrales (17, 22-24). La forma más frecuentemente reportada es la heterotopía nodular periventricular, siendo esta principalmente bilateral.

Aspectos genéticos

A nivel embriológico, el neurodesarrollo se encuentra rigurosamente programado y controlado por numerosas familias de genes cuya alteración determina la incidencia de un amplio espectro de malformaciones y defectos de la migración neuronal (25-27). En el desarrollo de la heterotopía nodular periventricular se han demostrado mutaciones en genes específicos, los cuales cumplen un rol determinante en el proceso migratorio hacia la corteza (26, 28, 29). El gen más estrechamente ligado a esta condición es el FLN1 (filamin 1 gene) que codifica filamina 1, una proteína que cumple un papel importante en la migración neuronal al unirse a la actina y moléculas de señalización celular. Frecuentemente, se trata de una mutación de novo, pero también se puede deber a alteraciones mendelianas (28). En estos casos, posee una herencia ligada a X cuyo fenotipo depende de la carga genética transmitida y de la presencia o no de mosaicismos. Por esta razón, se hace indispensable realizar una adecuada aproximación a los antecedentes familiares de quienes la padecen, a fin de informar sobre la probabilidad de recurrencia según el caso (17, 22, 26, 30). Así mismo,

se ha descrito relación con la mutación del gen ARFGEF2 (adenosine diphosphate-ribosylation factor guanine nucleotide exchange factor 2), que traduce una proteína de la familia de los factores de ribosilación del ADP, cuyo rol principal se asocia al tráfico vesicular intracelular específicamente en el aparato de Golgi (17, 18, 22, 30). Esta mutación se hereda de forma autosómica recesiva y al ser un gen que también se relaciona con proliferación celular, frecuentemente se acompaña de microcefalia (31, 32).

Características clínicas

La asociación entre epilepsia de difícil manejo y el hallazgo de heterotopía nodular periventricular ha sido ampliamente descrita, sin embargo, no se ha demostrado de manera contundente la relación causal entre estos dos fenómenos (10, 17, 24, 33). Al tratarse de tejido morfológica y funcionalmente normal, las neuronas heterotópicas poseen la capacidad de establecer conexiones con regiones vecinas. Recientemente, las investigaciones se han enfocado en el establecimiento de redes neurales entre estos nódulos y la corteza cerebral adyacente, y de cómo su presencia favorece el desarrollo de circuitos entre áreas que en condiciones normales no estarían conectadas. Esto mediante el estudio electrofisiológico y neuro-radiológico de pacientes con esta condición, e incluso empleando modelos murinos (33-35). Así mismo, desde el punto de vista histológico se ha demostrado una rudimentaria organización laminar en los nódulos heterotópicos (36, 37). Todo lo anterior redundando en que hasta el 90 % de los pacientes con esta entidad presentan epilepsia en algún momento de la vida (13, 18, 38). A su vez, se presume que el 82 % de estos sujetos se comportará como epilepsia de difícil control (18).

Estos pacientes ven notablemente afectada su calidad de vida, de ahí la enorme importancia

de ser remitidos a centros especializados para su estudio, diagnóstico y manejo. La evaluación se fundamenta en las neuroimágenes que informan sobre la presencia de defectos anatómicos y funcionales. Así mismo, se debe buscar el posible foco epileptógeno por medio del registro electroencefalográfico, sea no invasivo o con la utilización de electrodos profundos (39, 40). Todo esto con el fin de establecer cuáles de ellos son candidatos a manejo quirúrgico (1, 17).

En la heterotopía nodular periventricular, la resonancia magnética cerebral es el examen más utilizado, con lo que se logra una aproximación precisa a la lesión, sin importar si se trata de nódulos aislados o cadenas confluentes. Las lesiones nodulares se observan con la misma intensidad de la sustancia gris de la corteza y no varía según la secuencia en la que se genere la imagen (40-42), tal como se muestra en la figura 1. Pueden coexistir nódulos a nivel periventricular y subcortical, además de otras malformaciones del sistema nervioso evidenciables en las imágenes. Series de casos han reportado que hasta el 80 % poseen anomalías cerebrales asociadas (18, 43), frecuentemente se puede tratar de esclerosis hipocámpal y se ha visto concomitante a otras malformaciones en el desarrollo embriológico como la polimicrogiria (10, 42, 44).

Las imágenes funcionales han aportado a la discusión referente a la actividad de estos conglomerados neuronales. No solo confirman los hallazgos de la resonancia magnética convencional, sino que demuestran que la actividad metabólica de los nódulos heterotópicos es similar a la de la corteza (40, 43, 45-47). Posteriormente, se ha correlacionado con el estudio de anatomía patológica, vinculando las zonas descritas en las imágenes con los cúmulos de neuronas observados (40, 42). Una vez ubicada la lesión, es necesario relacionarla con la clínica

exhibida por el paciente y documentar el foco epileptógeno (46). Para esto, además de las técnicas de registro electroencefalográfico tanto superficiales como profundas, se han utilizado estudios de magnetoencefalografía y los potenciales evocados cuya concordancia con los hallazgos previos agregaría certeza al diagnóstico (40, 48).

Manejo quirúrgico

La evaluación integral de los pacientes determina cuáles de ellos son candidatos para manejo quirúrgico. En el caso expuesto, los hallazgos semiológicos, neuroimágenes, el registro electroencefalográfico y la implantación de los electrodos profundos, sugería que las crisis se originaban en la región occipital izquierda. El procedimiento preferido en estos casos es la cirugía resectiva, en la que se deben evaluar cuidadosamente los riesgos a los que se someterán los pacientes y el déficit neurológico que se les pueda ocasionar, a la luz de la probabilidad de mejoría y curación (1, 4, 5, 40). Estos son desenlaces que impactan directamente sobre su calidad de vida, objetivo primordial del procedimiento.

Se estima que entre el 36 y 76 % de los pacientes estarán completamente libres de crisis tras la resección de la zona comprometida, mientras el grupo restante presenta persistencia de las crisis, ya sea por descarga de focos adyacentes a la lesión que no fueron resecados o debido a focos independientes a la lesión (5, 40). La paciente expuesta fue catalogada, según la Clasificación de Desenlace Postoperatorio de Engels en la categoría IIa: casi libre de crisis (49).

Estudio de anatomía patológica

Las piezas resecadas a los pacientes con esta patología son analizadas macroscópicamente y microscópicamente para determinar un diagnóstico definitivo. El estudio macroscópico demuestra masas nodulares, aisladas o confluentes, localizadas en la región adyacente a los ventrículos laterales (17, 23, 40, 42). Este hallazgo, característico en esta entidad no ha sido descrito en otras estructuras del sistema ventricular (17). Por su parte, la descripción microscópica de estos nódulos permite observar que se encuentran constituidos por cúmulos irregulares de sustancia gris separada por sustancia blanca. Con el uso de tinciones especiales se ha caracterizado cómo las fibras mielinizadas discurren entre neuronas que carecen de organización laminar o exhiben una organización precaria (16, 30, 37). El análisis microscópico de la neocorteza en relación con los nódulos heterotópicos en estos pacientes, evidencia que su composición y organización es normal en la mayoría de los casos (17).

Las figuras 2, 3 y 4 presentan las imágenes del estudio macroscópico y microscópico, respectivamente, de la pieza resecada a la paciente expuesta. En la figura 2, se demuestra la presencia de nódulos desorganizados de sustancia gris sin alteraciones protruyendo por la pared ventricular. La figura 3 muestra cómo estos nódulos se encuentran rodeados de sustancia blanca y su relación con respecto al epitelio ependimario que tapiza la pared del cuerno occipital del ventrículo lateral. Por último, en la figura 4 se observa en detalle la carencia de organización laminar en los nódulos heterotópicos y cómo se dispone la

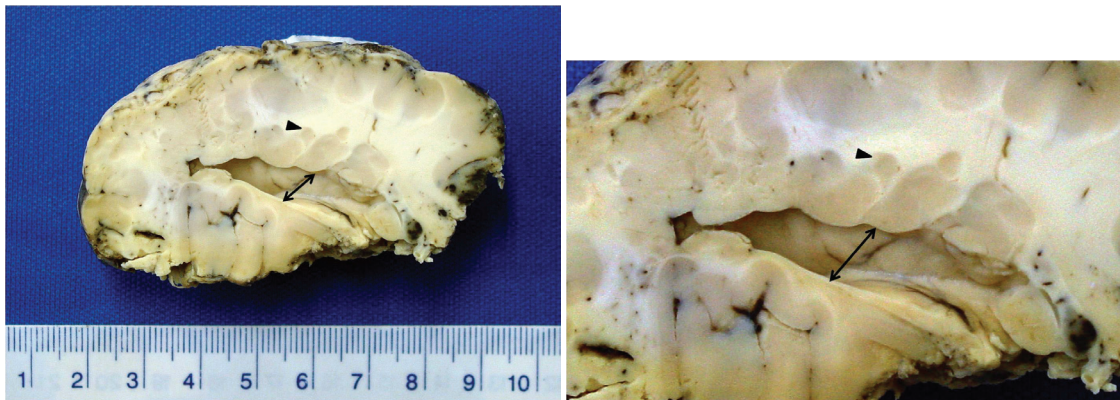


Figura 2. Vista macroscópica de la pieza obtenida en la lobectomía occipital izquierda que se llevó a cabo en el caso expuesto. La figura 2A la cual corresponde a una vista panorámica de la pieza, en la que se señalan múltiples conglomerados nodulares de sustancia gris que se encuentran bordeando la pared del ventrículo lateral (doble flecha). Lo anterior puede verse en mayor detalle en la figura 2B

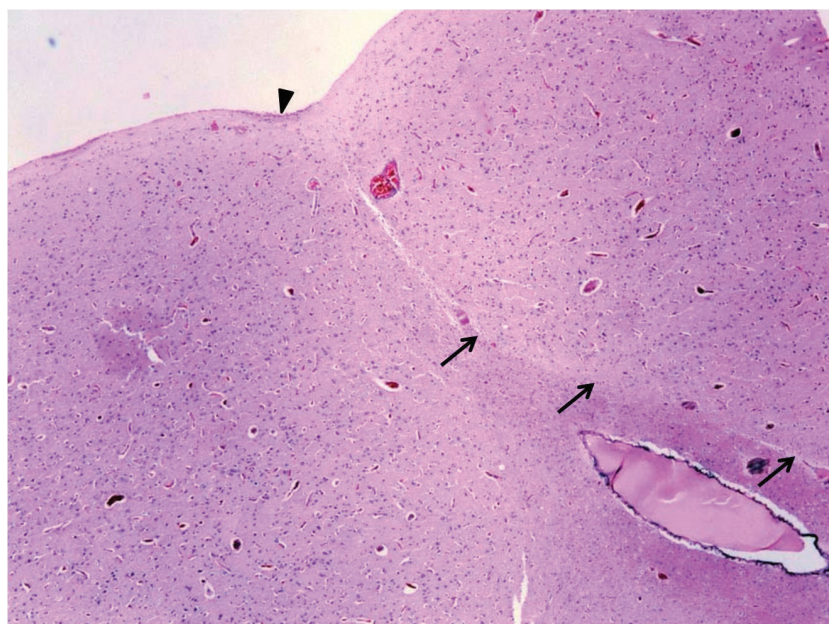


Figura 3. Vista microscópica de la pieza resecada en el caso expuesto, teñida con hematoxilina-eosina. En la figura 3A se observa en menor aumento (4X) el nódulo heterotópico señalado por las flechas, el cual se encuentra compuesto por neuronas piramidales maduras sin laminación ni formación de columnas. En la cabeza de flecha se evidencia tejido ependimario tapizando la pared del ventrículo lateral

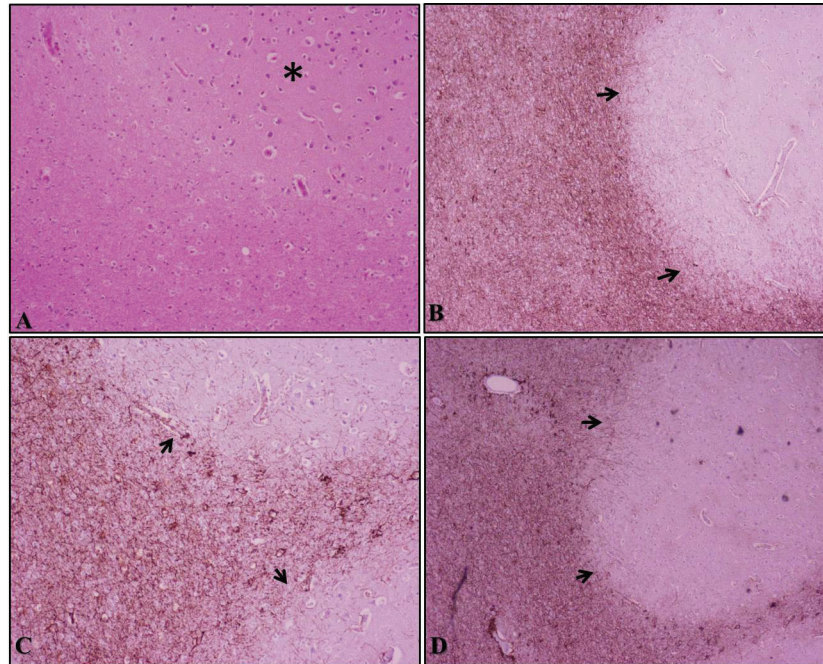


Figura 4. Vista microscópica de la pieza obtenida en el caso expuesto, teñida con hematoxilina-eosina (4A) y con tinción para la proteína glial ácida fibrilar y synaptofisina (4B-D). En la figura 4A, en aumento 40X se observa que el nódulo carece de organización laminar (*). Por otra parte, la figura 4B en un aumento de 10X, la flecha indica la sustancia blanca reactiva para procesos de fibras astrocitarias rodean el nódulo neuronal. Esto puede ver con mayor detalle en 40X en la figura 4C y D

sustancia blanca adyacente. Estos cortes fueron teñidos con hematoxilina-eosina y con tinción para la proteína glial ácida fibrilar y sinaptofisina.

Conclusión

La heterotopía nodular periventricular es una entidad que se encuentra asociada con epilepsia refractaria al manejo farmacológico. Este trastorno de la migración neuronal tiene un amplio espectro de presentación y puede afectar de manera significativa la autonomía e independencia de quienes la padecen. El diagnóstico parte de la identificación de los nódulos de sustancia gris rodeando los ventrículos laterales, utilizando resonancia nuclear magnética e imágenes funcionales. Estos focos son confirmados por medio del registro electroencefalográfico, definiéndose que pacientes se benefician de in-

gresar a los programas de cirugía de epilepsia. Una vez sometidos a resección quirúrgica de la zona comprometida, se obtiene un porcentaje importante de control de las crisis, el cual, complementado con un reajuste del manejo farmacológico, impacta positivamente la calidad de vida de los pacientes.

Agradecimientos

Agradecemos a la Unidad de Estudio y Tratamiento Integral de las Epilepsias (Uniepilepsias), anexo a la Clínica Palermo, Bogotá, Colombia. <http://www.uniepilepsias.com/>

Descargos de responsabilidad

Los autores de este artículo son responsables de la información divulgada en el mismo. No hay conflictos de interés a declarar.

Referencias

1. Schuele SU, Luders HO. Intractable epilepsy: management and therapeutic alternatives. *Lancet Neurol.* 2008;7(6):514-24.
2. Guerrini R. Epilepsy in children. *Lancet.* 2006;367(9509):499-524.
3. Janszky J, Kovacs N, Gyimesi C, Fogarasi A, Doczi T, Wiebe S. Epilepsy surgery, antiepileptic drug trials, and the role of evidence. *Epilepsia.* 2010;51(6):1004-9.
4. Wiebe S, Jette N. Epilepsy surgery utilization: who, when, where, and why? *Curr Opin Neurol.* 2012;25(2):187-93.
5. Spencer S, Huh L. Outcomes of epilepsy surgery in adults and children. *Lancet Neurol.* 2008;7(6):525-37.
6. Bozzi Y, Casarosa S, Caleo M. Epilepsy as a neurodevelopmental disorder. *Front Psychiatry.* 2012;3:19.
7. Leventer RJ, Guerrini R, Dobyns WB. Malformations of cortical development and epilepsy. *Dialogues Clin Neurosci.* 2008;10(1):47-62.
8. Kieling RR, Palmi A, Paglioli E. Treatment of refractory mesial temporal lobe epilepsy. *Jama.* 2012;307(23):2483.
9. Guerrini R, Carozzo R. Epilepsy and genetic malformations of the cerebral cortex. *Am J Med Genet.* 2001;106(2):160-73.
10. Sisodiya SM. Malformations of cortical development: burdens and insights from important causes of human epilepsy. *Lancet Neurol.* 2004;3(1):29-38.
11. Blumcke I, Thom M, Aronica E, Armstrong DD, Vinters HV, Palmi A, et al. The clinicopathologic spectrum of focal cortical dysplasias: a consensus classification proposed by an ad hoc Task Force of the ILAE Diagnostic Methods Commission. *Epilepsia.* 2011;52(1):158-74.
12. Bast T, Ramantani G, Seitz A, Rating D. Focal cortical dysplasia: prevalence, clinical presentation and epilepsy in children and adults. *Acta Neurol Scand.* 2006;113(2):72-81.
13. Verrotti A, Spalice A, Ursitti F, Papetti L, Mariani R, Castronovo A, et al. New trends in neuronal migration disorders. *Eur J Paediatr Neurol.* 2010;14(1):1-12.
14. Guerrini R, Parrini E. Neuronal migration disorders. *Neurobiol Dis.* 2010;38(2):154-66.
15. Guerrini R, Filippi T. Neuronal migration disorders, genetics, and epileptogenesis. *J Child Neurol.* 2005;20(4):287-99.
16. Meroni A, Galli C, Bramerio M, Tassi L, Colombo N, Cossu M, et al. Nodular heterotopia: a neuropathological study of 24 patients undergoing surgery for drug-resistant epilepsy. *Epilepsia.* 2009;50(1):116-24.
17. Battaglia G, Granata T. Periventricular nodular heterotopia. *Handb Clin Neurol.* 2008;87:177-89.
18. Marin O, Rubenstein JL. Cell migration in the forebrain. *Annu Rev Neurosci.* 2003;26:441-83.
19. Squier W, Jansen A. Abnormal development of the human cerebral cortex. *J Anat.* 2010;217(4):312-23.
20. Guerreiro MM. Malformations of cortical development. *Arq Neuropsiquiatr.* 2009;67(2B):570-4.
21. Cayre M, Canoll P, Goldman JE. Cell migration in the normal and pathological postnatal mammalian brain. *Prog Neurobiol.* 2009;88(1):41-63.
22. Srour M, Rioux MF, Varga C, Lortie A, Major P, Robitaille Y, et al. The clinical spectrum of nodular heterotopias in children: report of 31 patients. *Epilepsia.* 2011;52(4):728-37.
23. Battaglia G, Chiapparini L, Franceschetti S, Freri E, Tassi L, Bassanini S, et al. Periventricular nodular heterotopia: classification, epileptic history, and genesis of epileptic discharges. *Epilepsia.* 2006;47(1):86-97.
24. Aghakhani Y, Kinay D, Gotman J, Soualmi L, Andermann E, Olivier A, et al. The role of periventricular nodular heterotopia in epileptogenesis. *Brain.* 2005;128(Pt 3):641-51.

25. Valiente M, Marín O. Neuronal migration mechanisms in development and disease. *Curr Opin Neurobiol.* 2010;20(1):68-78.
26. Liu JS. Molecular genetics of neuronal migration disorders. *Curr Neurol Neurosci Rep.* 2011;11(2):171-8.
27. Guerrini R, Marini C. Genetic malformations of cortical development. *Exp Brain Res.* 2006;173(2):322-33.
28. Ferland RJ, Batiz LF, Neal J, Lian G, Bundock E, Lu J, et al. Disruption of neural progenitors along the ventricular and subventricular zones in periventricular heterotopia. *Hum Mol Genet.* 2009;18(3):497-516.
29. Lu J, Tiao G, Folkerth R, Hecht J, Walsh C, Sheen V. Overlapping expression of ARFGEF2 and Filamin A in the neuroependymal lining of the lateral ventricles: insights into the cause of periventricular heterotopia. *J Comp Neurol.* 2006;494(3):476-84.
30. Parrini E, Ramazzotti A, Dobyns WB, Mei D, Moro F, Veggiotti P, et al. Periventricular heterotopia: phenotypic heterogeneity and correlation with Filamin A mutations. *Brain.* 2006;129(Pt 7):1892-906.
31. Sheen VL, Topçu M, Berkovic S, Yalnizoglu D, Blatt I, Bodell A, et al. Autosomal recessive form of periventricular heterotopia. *Neurology.* 2003;60(7):1108-12.
32. Sheen VL, Ganesh VS, Topcu M, Sebire G, Bodell A, Hill RS, et al. Mutations in ARFGEF2 implicate vesicle trafficking in neural progenitor proliferation and migration in the human cerebral cortex. *Nat Genet.* 2004;36(1):69-76.
33. Tschuluun N, Jürgen Wenzel H, Doisy ET, Schwartzkroin PA. Initiation of epileptiform activity in a rat model of periventricular nodular heterotopia. *Epilepsia.* 2011;52(12):2304-14.
34. Emiliano S, Giampaolo V, Daniela M, Nicola P, Alfonso C, Raffaele R, et al. Cerebro-cerebellar functional connectivity profile of an epilepsy patient with periventricular nodular heterotopia. *Epilepsy Res.* 2012;101(3):280-3.
35. Kitaura H, Oishi M, Takei N, Fu YJ, Hiraishi T, Fukuda M, et al. Periventricular nodular heterotopia functionally couples with the overlying hippocampus. *Epilepsia.* 2012;53(7):e127-31.
36. Garbelli R, Rossini L, Moroni RF, Watakabe A, Yamamori T, Tassi L, et al. Layer-specific genes reveal a rudimentary laminar pattern in human nodular heterotopia. *Neurology.* 2009;73(10):746-53.
37. Ferland RJ, Guerrini R. Nodular heterotopia is built upon layers. *Neurology.* 2009;73(10):742-3.
38. Giannopoulos S, Pelidou SH, Giannopoulou M, Tzavidi S, Kyritsis AP. Periventricular nodular heterotopia and epilepsy. *Intern Med J.* 2008;38(8):675-6.
39. Scherer C, Schuele S, Minotti L, Chabardes S, Hoffmann D, Kahane P. Intrinsic epileptogenicity of an isolated periventricular nodular heterotopia. *Neurology.* 2005;65(3):495-6.
40. Agari T, Mihara T, Baba K, Kobayashi K, Usui N, Terada K, et al. Successful treatment of epilepsy by resection of periventricular nodular heterotopia. *Acta Med Okayama.* 2012;66(6):487-92.
41. Andrade CS, Leite Cda C. Malformations of cortical development: current concepts and advanced neuroimaging review. *Arq Neuropsiquiatr.* 2011;69(1):130-8.
42. Tassi L, Colombo N, Cossu M, Mai R, Francione S, Lo Russo G, et al. Electroclinical, MRI and neuropathological study of 10 patients with nodular heterotopia, with surgical outcomes. *Brain.* 2005;128(Pt 2):321-37.
43. Christodoulou JA, Walker LM, Del Tufo SN, Katzir T, Gabrieli JD, Whitfield-Gabrieli S, et al. Abnormal structural and functional brain connectivity in gray matter heterotopia. *Epilepsia.* 2012;53(6):1024-32.
44. Wieck G, Leventer RJ, Squier WM, Jansen A, Andermann E, Dubeau F, et al. Periventricular nodular heterotopia with overlying polymicrogyria. *Brain.* 2005;128(Pt 12):2811-21.
45. Stefan H, Nimsky C, Scheler G, Rampp S, Hopfengärtner R, Hammen T, et al. Periventricular nodular heterotopia: A challenge for epilepsy surgery. *Seizure.* 2007;16(1):81-6.
46. Mathern GW. Challenges in the surgical treatment of epilepsy patients with cortical. *Epilepsia.*

- 2009;50(9):45-50.
47. Archer JS, Abbott DF, Masterton RA, Palmer SM, Jackson GD. Functional MRI interactions between dysplastic nodules and overlying cortex in periventricular nodular heterotopia. *Epilepsy Behav.* 2010;19(4):631-4.
 48. Villani F, Vitali P, Scaioli V, Rodriguez G, Rosa M, Granata T, et al. Subcortical nodular heterotopia: a functional MRI and somatosensory evoked potentials study. *Neurol Sci.* 2004;25(4):225-9.
 49. Wieser HG, Blume WT, Fish D, Goldensohn E, Hufnagel A, King D, et al. ILAE Commission Report. Proposal for a new classification of outcome with respect to epileptic seizures following epilepsy surgery. *Epilepsia.* 2001;42(2):282-6.