

Ensayo Clínico Fase I y Fase II sobre los Implantes Subureterales de Polidimetilsiloxano (Macroplastique®) para el tratamiento del Reflujo Vesicoureteral en Colombia

JORGE MARIO RINCÓN¹, M.D., LUIS FERNANDO RAMÍREZ², M.D., JUAN MANUEL ARISTIZÁBAL³, M.D.

RESUMEN

Se realizó un ensayo clínico multicéntrico fase I para evaluar la utilidad del Polidimetilsiloxano (Macroplastique®) en el tratamiento del reflujo vesicoureteral (RVU).

Este es el primero de tres informes reportándose resultados hasta un mes posquirúrgico.

Se incluyeron en el estudio 10 pacientes (12 unidades renales refluyentes) desde enero de 2000 a junio de 2001. Todos los casos fueron estudiados y seguidos con análisis de orina, urocultivo, ecografía renal, cistouretrografía convencional o nuclear y gamagrafía renal DMSA.

Se encontraron siete casos con patologías urinarias asociadas, tales como vejiga neurogénica o doble sistema ureteral.

Todos los pacientes tuvieron resolución del reflujo con el tratamiento endoscópico, sin efectos adversos o complicaciones de importancia.

1 Residente IV año Urología. Instituto de ciencias de la Salud, C.E.S., Medellín

2 Residente I año Urología. Instituto de Ciencias de la Salud, C.E.S., Medellín

3 Urólogo. Instituto de Ciencias de la Salud, C.E.S. Hospital Pablo Tobón Uribe, Medellín

Nueve pacientes fueron manejados ambulatoriamente. Uno fue manejado hospitalariamente por causa diferente al procedimiento quirúrgico.

Un paciente presentó RVU contralateral después del tratamiento exitoso del RVU izquierdo. Todos los pacientes calificaron el tratamiento como satisfactorio.

PALABRAS CLAVE:

Reflujo vesicoureteral

Tratamiento endoscópico

- Macroplastique®

ABSTRACT

We conducted a phase I multicenter clinical trial to evaluate the efficacy of Polidimetilsiloxane (Macroplastique®) for Vesico ureteral reflux (VUR) treatment.

This is the first of three reports made until one month after surgery.

From January 2000 to June 2001, 10 patients (12 renal refluxing unit) were included in this trial. All cases were studied and followed up with urinalysis, urine culture, renal ultrasonography, voiding or nuclear cystourethrography and radionuclide renogram with DMSA.

There were 7 cases with other urinary tract diseases, like neurogenic bladder or duplex ureteral system.

All patients had VUR resolution with endoscopic treatment, without significant adverse effects or complications.

Nine patients were treated in an outpatient basis. The other patient was hospitalized for a different etiology.

We had a patient with contralateral right reflux after success treatment of left VUR.

All patients or relatives qualified the treatment as satisfactory.

KEY WORDS

Vesicoureteral reflux

Endoscopic treatment Macroplastique®

INTRODUCCIÓN

El reflujo vesico ureteral es una de las patologías urológicas mas frecuentes en la edad pediátrica, con una prevalencia de 1% en niños sanos. Está presente entre el 29 y el 50% de los niños con infección urinaria y en el 30% de los casos ya existen lesiones parenquimatosas al diagnóstico.

Tradicionalmente el reflujo vesico ureteral se ha manejado de dos maneras: médico y quirúrgico. La decisión de escoger entre uno y otro, depende principalmente de la edad del paciente, el grado de reflujo y la evolución de la enfermedad.

Se han venido desarrollando desde la década del 80 diferentes formas de tratamiento endoscópico con el objeto de permitir la curación rápida y

efectiva del reflujo vesico ureteral, disminuyendo la morbilidad generada por el tratamiento y los costos.

Matouschek en 1981 fué el primero en aplicar por vía endoscópica politetrafluoroetileno (Teflón) en la región subureteral, con el objeto de aumentar la resistencia ureteral y abolir el reflujo vesico ureteral.

Desde entonces se han desarrollado otras moléculas con el mismo fin, tales como grasa autóloga, colágeno, alcohol polivinílico, bioglass, balones de silicona, etc. con resultados variables e inconvenientes tales como migración, biodegradación o falta de biocompatibilidad.

En 1991, Buckley et al. introdujo partículas de polidimetilsiloxano (Macroplastique®), un derivado de la silicona, como alternativa del manejo endoscópico del reflujo vesico ureteral, con eficacia que oscila entre el 75 y 95%.

En Colombia, el polidimetilsiloxano fue introducido por primera vez a comienzos del año 2000 por el grupo de Urología del Instituto de Ciencias de la Salud, C.E.S. y del Hospital Pablo Tobón Uribe de Medellín.

El propósito de este estudio es evaluar la utilidad del Polidimetilsiloxano para el tratamiento del reflujo vesico ureteral en nuestro medio, determinando las indicaciones, efectividad, durabilidad, efectos secundarios y costos del uso de ésta molécula en Colombia, comparándolo finalmente con la intervención quirúrgica abierta tradicional.

Se presenta a continuación el primero de tres informes, incluyendo los resultados obtenidos en el periodo postquirúrgico inmediato.

MATERIALES Y MÉTODOS.

Se diseñó un estudio por etapas. En la primera etapa se desarrolló un ensayo clínico fase I de tipo multicentrico con el propósito, como ya se mencionó, de generar información que determine la utilidad, efectos secundarios, complicaciones, estancia hospitalaria, costos y satisfacción del paciente y familiares con la aplicación subureteral de Macroplastique® para el manejo del reflujo vesico ureteral.

Este ensayo clínico fase I tendrá tres momentos para la evaluación de resultados:

- Inmediato (Primer mes postoperatorio)
- Un año
- Cinco años

Partiendo de la hipótesis de que el tratamiento endoscópico del reflujo vesico ureteral con Macroplastique® es tan efectivo como el tratamiento quirúrgico abierto, produciendo menor morbilidad, costos y estancia hospitalaria, se desarrollará en una segunda etapa un ensayo clínico fase II.

Dicho ensayo se elaborará al ampliarse el tamaño de la muestra, teniendo como grupo de comparación a los pacientes con reflujo vesico ureteral manejados con cirugía abierta que reúnan características similares al grupo inicial, con el objeto de determinar las diferencias en los resultados de las dos intervenciones.

Se denomina grupo **A** aquellos pacientes manejados endoscópicamente con Polidimetilsiloxano (Macroplastique®). De manera similar, grupo **B** aquellos pacientes manejados con cirugía abierta para la corrección del reflujo vesico ureteral.

En la primera etapa se incluyeron todos los pacientes de cualquier edad con reflujo vesico ureteral que mediante consentimiento informado aceptaron los implantes subureterales de Polidimetilsiloxano en diferentes instituciones de salud de Medellín, Cali, Bucaramanga y Bogotá.

El estudio fue evaluado y aceptado por el Comité de Investigaciones del Instituto de Ciencias de la Salud, CES.

Todos los pacientes fueron evaluados mediante una historia clínica y examen físico completo, incluyendo modalidad terapéutica, edad actual, edad al momento del diagnóstico del reflujo vesico ureteral, edad al momento del tratamiento, sexo, grado de reflujo, infección urinaria ó cirugías pretratamiento, patologías asociadas, función renal, días de hospitalización, costo directo de la intervención, efectos secundarios y complicaciones postquirúrgicas.

Se realizó además una entrevista telefónica con el paciente o familiares indagando por la satisfacción con el tratamiento.

Los estudios imagenológicos y de laboratorio prequirúrgicos y de seguimiento incluyeron citoquímico de orina, urocultivo, creatinina, cistografía convencional o nuclear, ecografía renal ó urografía excretora y gamagrafía renal DMSA.

RESULTADOS

Un total de 10 pacientes con 12 unidades renales reflucentes fueron incluidos en el grupo de estudio, entre enero de 2000 y junio de 2001.

Las características de los pacientes previas a la cirugía se ilustran en la Tabla 1.

El promedio de edad al momento del diagnóstico de reflujo vesico ureteral fué de 2.6 años, con un mínimo de seis meses y un máximo de siete años.

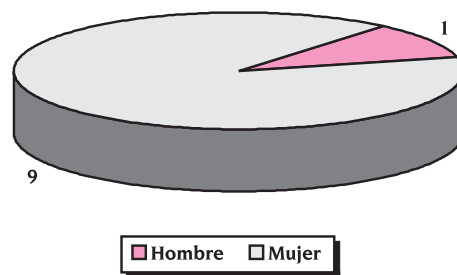
Tabla 1. Características pre operatorias de los pacientes estudiados

Caso	Edad Dx	Edad Tto	Sexo	Reflujo		Patología asociada
				Dcho	Izdo	
1	3	8	F		III	DS
2	2	6	F		I	
3	0	3	F		III	VN
4	2	4	F	V	V	IRC
5	0	6	F	IV		VN
6	2	20	H		III	VN
7	7	37	F	III	III	
8	2	5	F	II		
9	6	8	F	II		VIn
10	2	3	F		IV	DS

DS: Doble sistema VN: Vejiga Neurogénica
 IRC: Insuficiencia Renal Crónica
 VIn: Vejiga Inestable

La distribución por sexo fué de 9 mujeres y un hombre. (Gráfico 1).

Gráfico 1. Distribución por sexo

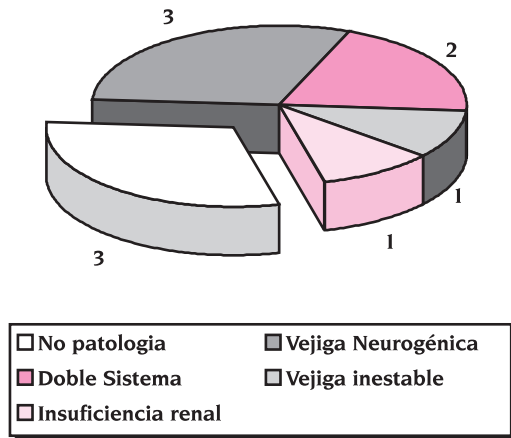


Siete pacientes tuvieron alguna patología asociada al diagnóstico de reflujo vesicoureteral, presentándose vejiga neurogénica en tres, doble sistema ureteral en dos, vejiga inestable en uno e insuficiencia renal crónica en un paciente. (Gráfico 2).

Todos los pacientes manifestaron infecciones urinarias previas al tratamiento endoscópico.

Se encontraron tres pacientes con deterioro renal (cicatrices) antes del procedimiento endoscópico.

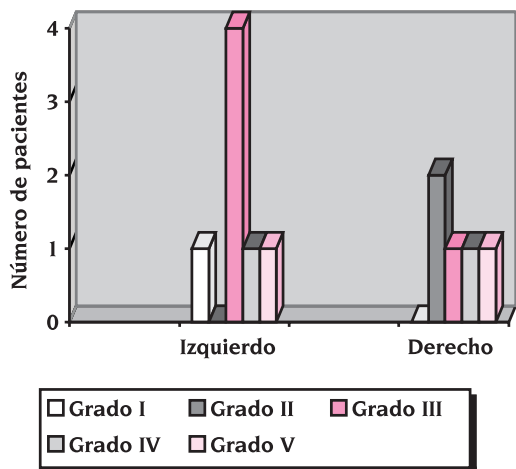
Gráfico 2. Patologías asociadas



Se presentó reflujo vesico ureteral en cinco unidades renales derechas y siete izquierdas.

La distribución por grado del reflujo vesicoureteral se describe en el gráfico 3.

Gráfico 3. Distribución según Grado de Reflujo

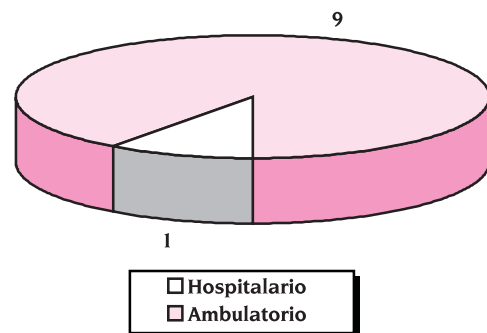


La edad al tratamiento con Macroplastique® osciló entre tres y 37 años, de los cuales ocho pacientes fueron tratados antes de los ocho años.

El costo promedio directo de la intervención fué de \$ 2'125.000 pesos. (US\$9619)

Nueve de 10 pacientes fueron manejados de manera ambulatoria. El paciente manejado hospitalariamente fué por causa distinta al tratamiento endoscópico. (Gráfico 4).

Gráfico 4. Manejo Ambulatorio vs. hospitalario



Ningún paciente presentó efectos secundarios postquirúrgicos, tales como alergia o migración del material inyectado.

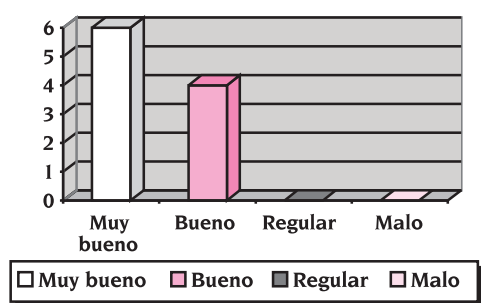
El tratamiento endoscópico con Macroplastique® logró la resolución completa del reflujo vesicoureteral en todos los pacientes, en el periodo de evaluación inmediato. Solo un paciente con reflujo vesicoureteral izquierdo exitosamente tratado y vejiga neurogénica presentó reflujo vesicoureteral grado IV de la unidad renal contralateral, el cual fue manejado posteriormente con reimplante vesicoureteral abierto.

No se documentó nuevo deterioro de la función renal o empeoramiento del daño renal previo en ningún paciente.

Cuatro de 10 pacientes continuaron presentando infección urinaria postratamiento, asociándose estos pacientes a vejiga neurogénica ó insuficiencia renal crónica.

La calificación del paciente o familiares en relación al tratamiento endoscópico con Macroplastique® fue muy bueno en seis pacientes y bueno en cuatro. Ninguno calificó el tratamiento como regular o malo. (Gráfico 5).

Gráfico 5. Satisfacción con el tratamiento



DISCUSIÓN

El tratamiento del reflujo vesicoureteral siempre ha estado sometido a controversias, ya sea por el tiempo prolongado y no siempre efectivo del tratamiento médico ó por la morbilidad generada con el tratamiento quirúrgico.

La aplicación endoscópica de biomateriales para la resolución del reflujo vesicoureteral aparece como una alternativa reciente de manejo que no se escapa al escrutinio de la crítica médica, principalmente por dudas con relación a la biocompatibilidad del compuesto inyectado, migración y duración del efecto terapéutico a lo largo del tiempo.

Como ya fue demostrado por Puri y O'Donnell en sus trabajos pioneros y corroborado por Dodat

y Schulman en sus series respectivas, el tratamiento endoscópico con biomateriales puede lograr porcentajes de curación del 70 al 98%, superiores a los conseguidos con el tratamiento médico durante 5 años.

Nuestro estudio comienza a esbozar la efectividad del polidimetilsiloxano (Macroplastique®) para el tratamiento del reflujo vesicoureteral. Si bien es cierto que obtuvimos un 100% de resolución del reflujo, habrá que esperar su evolución a lo largo del tiempo.

El tratamiento endoscópico con Macroplastique® fué aplicado en su mayoría a niños, pudiéndose aplicar a cualquier edad sin perder efectividad. Además, pudo utilizarse con éxito en diferentes patologías asociadas, tales como vejiga neurogénica y duplicación ureteral. Habrá que esperar su evolución posterior.

La aplicación endoscópica de Macroplastique® pudo realizarse de manera ambulatoria en la mayoría de los casos, disminuyendo costos. Igualmente, no encontramos efectos secundarios tales como migración o alergia al material inyectado o complicaciones tales como obstrucción urinaria.

Un paciente con vejiga neurogénica presentó reflujo vesicoureteral contralateral a pesar del tratamiento adecuado de su trastorno vesical.

La literatura corrobora este hallazgo, el cual puede presentarse entre 3 a 9% de los pacientes tratados con cirugía abierta o endoscópica.

Cuatro pacientes continuaron presentando episodios de infección urinaria, estando siempre asociado a otra patología urinaria. No demostramos infecciones urinarias en pacientes que por lo demás no presentaban otro trastorno urinario.

Para terminar, todos los pacientes o sus familias calificaron el tratamiento como satisfactorio.

CONCLUSIÓN

Los resultados iniciales del tratamiento endoscópico para el reflujo vesicoureteral con Macroplastique® demuestran que es una alternativa de manejo efectiva, barata, con baja morbilidad, efectos secundarios y complicaciones.

Se continuará la observación de estos pacientes a uno y cinco años, con el objeto de evaluar su evolución con relación a los parámetros antes mencionados.

AGRADECIMIENTOS

A Cardiomed, por su producto Macroplastique® y por su extensa colaboración.

A la Dra. Yolanda Torres y al Dr. Alberto Pérez por su apoyo metodológico.

A todas las instituciones y médicos que facilitaron el seguimiento de los pacientes.

BIBLIOGRAFÍA

1. Weiss R, Tamminen T, Koskimies O, Olbing H, Smellie JM, Hirsch H, Lax-Gross H. Characteristics of children with severe primary vesicoureteral reflux recruited for a multicenter, international therapeutic trial comparing medical and surgical management. *J Urol* 1992;148:1644-1649.

2. Elder JS, Peters CA, Arant BS, et al. Pediatric vesicoureteral reflux guidelines panel summary report on the management of primary vesicoureteral reflux in children. *J Urol* 1997;157(5):1846-1851
3. Noe HN, Wyatt RJ, Peedan JN Jr, Rivas ML. The transmission of vesicoureteral reflux from parent to child. *J Urol* 1992;148:1869-71.
4. Smellie J, Edwards D, Hunter N, Normand IC, Prescod N. Vesico-ureteric reflux and renal scarring. *Kidney Int Suppl* 1975; Suppl 4:S65-72.
5. Roberts JA. Vesicoureteral reflux and pyelonephritis in the monkey: a review. *J Urol* 1992;148:1721-5.
6. Rushton HG, Majd M. Dimercaptosuccinic acid renal scintigraphy for the evaluation of pyelonephritis and scarring: a review of experimental and clinical studies. *J Urol* 1992;148:1726-32.
7. Allen TD. The nonneurogenic neurogenic bladder. *J Urol* 1977;117:232-8.
8. Allen TD, Bright TC III. Urodynamic pattern abnormalities in children with dysfunctional voiding problems. *J Urol* 1978;119:247-9.
9. Hinman F Jr. Nonneurogenic neurogenic bladder (the Hinman syndrome)—15 years later. *J Urol* 1986;136:769-77.
10. Arant BS Jr. Vesicoureteric reflux and renal injury. *Am J Kidney Dis* 1991;17:491-511.
11. U.S. Department of Health and Human Services. Detailed diagnoses and procedures. National Hospital Discharge Survey, 1993. National Center for Health Statistics. *Vital Health Stat* 1995;13:122.
12. Van Gool JD, Hjalmas K, Tamminen-Mobius T, Olbing H. Historical clues to the complex of dysfunctional voiding, urinary tract infection and vesicoureteral reflux. The International Reflux Study in Children. *J Urol* 1992;148:1699-702.

13. Elder J. Commentary: importance of antenatal diagnosis of vesicoureteral reflux. *J Urol* 1992;148:1750-4.
14. International Reflux Study Committee. Medical versus surgical treatment of primary vesicoureteral reflux: a prospective international reflux study in children. *J Urol* 1981;125:277-83.
15. Mackie GG, Stephens FD. Duplex kidneys: a correlation of renal dysplasia with position of the ureteral orifice. *J Urol* 1975;114:274-80.
16. Ransley PG, Risdon RA. The pathogenesis of reflux nephropathy. *Contrib Nephrol* 1979;16:90-7.
17. Bilckman JG, Taylor GA, Lebowitz RL. Voiding cystourethrography as the initial radiologic study in the child with urinary tract infection. *Radiology* 1985;156:659.
18. Smellie J, Edwards D, Hunter N, Normand IC, Prescod N. Vesico-ureteric reflux and renal scarring. *Kidney Int Suppl* 1975;Suppl 4:S65-72.
19. Sargent MA, Gupta SC. Sonographic measurement of relative renal volume in children: comparison with scintigraphic determination of relative renal function. *AJR* 1993;161:157-60.
20. Birmingham Reflux Study Group. Prospective trial of operative versus non-operative treatment of severe vesicoureteric reflux in children: 5 years' observation. *Birmingham Reflux. BMJ-Clinical Research* 1987;295:237-41.
21. Cohen SH. Ureterozystoneostomie. Eine neue antirefluxtechnik. (A new technique for reflux prevention). *Aktuel urol* 1975; 6:1.
22. Politano VA, Leadbetter WF. An operative technique for the correction of vesicoureteral reflux. *J Urol* 1958; 79:932.
23. Gilvernet JM. A new technique for surgical correction of vesicoureteral reflux. *J Urol* 1984;131:456.
24. Glenn JF, Anderson, EE. Distal tunnel ureteral reimplantation. *J Urol* 1967;97:623.
25. Paquin AJ. Ureterovesical anastomosis. The description and evaluation of a technique. *J Urol* 1959; 82:573.
26. Matouscheck E. Sobre un nuevo concepto para el tratamiento del reflujo vesicoureteral. Aplicación endoscópica de teflón. *Arch Esp. urol* 1981;34:385.
27. O'Donnell B, Puri P. Treatment of vesicoureteral reflux by endoscopic injection of Teflon. *Br Med J* 1984;289:5-9.
28. Rames RA, Aaronson IA. The migration of polytef paste to the lung and brain following intravesical injection for the correction of reflux. *Ped surg int* 1991;6:239.
29. Dewan P, Guiney E. Endoscopic correction of primary vesicoureteral reflux in children. *Urology* 1992;39:162.
30. Leonard MP, Canning DA, Epstein JJ, Gearhart JP, Jeffs RD. Local tissue reaction to the subureteral injection of glutaraldehyde cross-linked bovine collagen in humans. *J Urol* 1990; 143:1209.
31. Lipsky H. Endoscopic treatment of vesicoureteral reflux with bovine collagen. *Eur Urol* 1990;18:52.
32. Frey P, Berger D, Jeny P, Herzog B. Subureteral collagen injection for the endoscopic treatment of vesicoureteral reflux in children. Follow up study of 97 treated ureters and histological analysis of collagen implants. *J Urol* 1992;148:718.
33. Walker RD, Wilson J, Clark AE. Injectable Bioglass as a potential substitute for injectable polytetrafluoroethylene. *J Urol* 1992;148:645.
34. Atala A, Peters CA, Retik AB, Mandell J. Endoscopic treatment of vesicoureteral reflux with a self-detachable balloon system. *J Urol* 1992;148:724.

35. Merguerian PA, McLorie GA, Khoury AE, Churchill, BM. Submucosal injection of polyvinyl alcohol foam in rabbit bladder. *J Urol* 1990;144:531.
36. Mathews RD, Canning DA, et al. Persistence of autologous free fat transplant in bladder mucosa of rats. *J Urol* 1994;152:819-821.
37. Atala A, Cilento BG, Paige KT, Retik AB. Injectable alginate seeded with human bladder muscle cells as a potential treatment for vesicoureteral reflux. *J Urol* 1994a;151:362.
38. Elder JS, Snyder HM, Peters C, Arant B, Hawtrey CE, Hurwitz RS, Parrott TS, Weiss RA. Variations in practice among urologists and nephrologists treating children with vesicoureteral reflux. *J Urol* 1992;148:714-7.
39. Conway JJ, King LR, Belman AB, Thorson T Jr. Detection of vesicoureteral reflux with radionuclide cystography. *AJR* 1972;115:720-7.
40. Arant BS Jr. Medical management of mild and moderate vesicoureteral reflux: follow-up studies of infants and young children. A preliminary report of the Southwest Pediatric Nephrology Study Group. *J Urol* 1992;148:1683-7.
41. Skoog SJ, Belman AB, Majd M. A non-surgical approach to the management of primary vesicoureteral reflux. *J Urol* 1987;138:941-6.
42. Tamminen-Mobius T, Brunier E, Ebel KD, Lebowitz R, Olbing H, Seppanen U, Sixt R. Cessation of vesico-ureteral reflux for 5 years in infants and children allocated to medical treatment. The International Reflux Study in Children. *J Urol* 1992; 148:1662-6.
43. Goldraich NP, Goldraich IH. Follow-up of conservatively treated children with high and low grade vesicoureteral reflux: a prospective study. *J Urol* 1992;148:1688-92.
44. Koff SA, Murtagh DS. The uninhibited bladder in children: effect of treatment on recurrence of urinary infection and on vesicoureteral reflux resolution. *J Urol* 1983;130:1138-41.
45. Seruca H. Vesicoureteral reflux and voiding dysfunction: a prospective study. *J Urol* 1989;142:494-8.
46. Husmann DA, Allen TD. Resolution of vesicoureteral reflux in completely duplicated systems: fact or fiction? *J Urol* 1991;145:1022-32.
47. Peppas DS, Skoog SJ, Canning DA, Belman AB. Non-surgical management of primary vesicoureteral reflux in complete ureteral duplication: is it justified? *J Urol* 1991;146:1594-5.
48. Lee PH, Diamond DA, Duffy PG, Ransley PG. Duplex reflux: a study of 105 children. *J Urol* 1991;146:657-9.
49. Elo J, Tallgren LG, Alfthan O, Sarna S. Character of urinary tract infections and pyelonephritic renal scarring after antireflux surgery. *J Urol* 1983;129:343-6.
50. Olbing H, Claesson I, Ebel KD, Seppanen U, Smellie JM, Tamminen-Mobius T, Wikstad I. Renal scars and parenchymal thinning in children with vesicoureteral reflux: a 5-year report of the International Reflux Study in Children (European Branch). *J Urol* 1992;148:1653-6.
51. Weiss R, Duckett J, Spitzer A. Results of a randomized clinical trial of medical versus surgical management of infants and children with Grades III and IV primary vesicoureteral reflux. *J Urol* 1992;148:1667-73.
52. Berg UB. Long-term follow up of renal morphology and function in children with recurrent pyelonephritis. *J Urol* 1992;148:1715-172.

53. Claesson I, Jacobson B, Jodal U, Winberg J. Compensatory kidney growth in children with urinary tract infection and unilateral renal scarring: an epidemiologic study. *Kidney Int* 1981;20:759–64.
54. Jodal U, Koskimies O, Hanson E, Löhr G, Olbing H, Smellie J, Tamminen-Möbius T. Infection pattern in children with vesicoureteral reflux randomly allocated to operation or long-term antibacterial prophylaxis. The International Reflux Study in Children. *J Urol* 1992;148:1650–2.
55. Wallace DM, Rothwell DL, Williams DI. The long-term follow-up of surgically treated vesicoureteric reflux. *Br J Urol* 1978;50:479–84.
56. Beetz R, Schulte-Wissermann H, Tröger J, Riedmiller H, Mannhardt W, Schofer O. Long-term follow-up of children with surgically treated vesicorenal reflux: postoperative incidence of urinary tract infections, renal scars and arterial hypertension. *Eur Urol* 1989;16:366–71.
57. Avner ED, Chavers B, Sullivan K, Tejani A. Renal transplantation and chronic dialysis in children and adolescents: the 1993 annual report of the North American Pediatric Renal Transplant Cooperative Study. *Paediatr Nephrol* 1995;9:61–73.
58. Pinter AB, Jaszai V, Dober I. Medical treatment of vesicoureteral reflux detected in infancy. *J Urol* 1988;140:121–4.
59. Smellie JM, Preece MA, Paton AM. Normal somatic growth in children receiving low-dose prophylactic co-trimoxazole. *Eur J Paediatr* 1983;140:301–4.
60. Sweet RL. Bacteriuria and pyelonephritis during pregnancy. *Semin Perinatol* 1977;1:25–40.
61. Kass EH. Bacteriuria and pyelonephritis of pregnancy. *Arch Intern Med* 1960;105:194–8.
62. Martinell J, Jodal U, Lidin-Janson G. Pregnancies in women with and without renal scarring after urinary infection in childhood. *BMJ* 1990;300:840–4.
63. Sacks SH, Roberts R, Verrier Jones K, Asscher AW. Effect of symptomatic bacteriuria in childhood on subsequent pregnancy. *Lancet* 1987;2:991–4.
64. Kincaid-Smith P, Fairley KF. Renal disease in pregnancy. Three controversial areas: mesangial IgA nephropathy, focal glomerular sclerosis (focal and segmental hyalinosis and sclerosis), and reflux nephropathy. *Am J Kidney Dis* 1987;9:328–33.
65. Cunningham FG, Cox SM, Harstad TW, Mason RA, Pritchard JA. Chronic renal disease and pregnancy outcome. *Am J Obstet Gynecol* 1990;163:453–9.
66. Jones DC, Hayslett JP. Outcome of pregnancy in women with moderate or severe renal insufficiency. *N Engl J Med* 1996;335:226–32.
67. Garrett RA, Switzer RW. Antireflux surgery in children. *JAMA* 1966;195:636–8.
68. Houle AM, McLorie GA, Heritz DM, McKenna PH, Churchill BM, Khoury AE. Extravesical non-dismembered ureteroplasty with detrusorrhaphy: a renewed technique to correct vesicoureteral reflux in children. *J Urol* 1992;148:7047.
69. Wacksman J, Gilbert A, Sheldon CA. Results of the renewed extravesical reimplant for surgical correction of vesicoureteral reflux. *J Urol* 1992;148:359–61.
70. Ross JH, Kay R, Nasrallah P. Contralateral reflux after unilateral ureteral reimplantation in patients with a history of resolved contralateral reflux. *J Urol* 1995;154:1171–2.
71. Diamond DA, Rabinowitz R, Hoenig D, Caldamone AA. The mechanism of new onset contralateral reflux following unilateral ureteroneocystostomy. *J Urol* 1996;156:665–7.

72. Cain MP, Husmann DA, McLaren RH, Continuous epidural anesthesia after ureteroneocystostomy in children. *J Urol* 1995;154:791-3.
73. Zaontz MR, Maizels M, Sugar EC, Firlit CF. Detrusorrhaphy: extravesimal ureteral advancement to correct vesicoureteral reflux in children. *J Urol* 1987;138:947-9.
74. Remzi D, Ozen HA, Erkan I, Kendi S. 15 years of experience in the surgical treatment of vesicoureteral reflux in children. *Turk J Paediatr* 1984;26:175-9.
75. Robinson B, Sullivan JF, Borzelleca SL. PVP: A critical review of the kinetics and toxicology of povidone, Lewis publisher, Chelsea, USA, 1990.
76. Beisang A, Ersek RA. Mammalian response to subdermal implantation of textured microimplants. *Aesthetic plastic surgery*, 16:83-90, 1992.
77. Allen O. Response to subdermal implantation of textured microimplants in humans. *Aesthetic plastic surgery*. 16:227-230, 1992.
78. Preston Smith D, Kaplan WE, Oyasu R. Evaluation of polydimethylsiloxane as an alternative to endoscopic treatment of vesicoureteral reflux. *J urol*, 152:1221-1224, 1994.
79. Henly D, Barrett D, Wein A. Particulate silicone for use in Periurethral injection: A study of local tissue effects and a search for migration. *J urol*, 153:2039-2043, 1995.
80. Schulman C. A new uro-implant for the endoscopic correction of reflux. The annual meeting of the American academy of pediatrics, San Francisco, California, USA, October, 1992.
81. Buckley, JF., Scott, R., Aitchison, M. et al. Periurethral microparticulate silicone injection for stress incontinence and vesicoureteral reflux. *Min inv ther* 1991;1(suppl 1):72.
82. Buckley, JF., Azmy, A., Fyfe, A., Scott, R. et al. Endoscopic correction of vesicoureteral reflux with injectable microparticulate silicone. *J Urol* 1992;part 2, 147:356A. Abstract 573.
83. Dodat, H., Takvorian, P., Mure, PY., Cauterino, I. Analysis of the failure of the endoscopic treatment of vesicoureteral renal reflux in children using injections of Teflon and collagen and the preliminary results of injections of Macroplastique. *Prog urol* 1995;5(1):58-68.
84. Dodat, H., Valmalle, AF., Weidmann, JD., Collet, F., Pelizzo, G., Dubois, R. Endoscopic treatment of vesicorenal reflux in children. Five-year assessment of the use of Macroplastique. *Prog urol* 1998;8(6):1001-1006.
85. Nicklasson, L., Hogard, S. Cost-analysis of management strategies for children with vesico ureteric reflux. *Acta paediatr suppl* 1999;88(431):79-86.
86. Ortenberg, J. Endoscopic treatment of vesicoureteral reflux in children. *Urol Clin North Am* 1998;25(1):151-156.
87. Kershen, RT., Atala, A. New advances in injectable therapies for the treatment of incontinence and vesicoureteral reflux. *Urol Clin North Am* 1999;26(1):81-94.

