

# Criptococosis en una paciente inmunocompetente. Informe de un caso

BOTERO JUAN CAMILO<sup>1</sup>, RUIZ MUÑOZ JAIME<sup>2</sup>, MARQUEZ MOLINA SARA<sup>3</sup>

## RESUMEN

**S**e realizó la presentación de un caso con criptococosis con localización en el sistema nervioso central en una paciente inmunocompetente, atendida en el Hospital General de Medellín.

La paciente presentó un cuadro de meningoencefalitis aguda. Se demostró la causa micótica del proceso mediante estudio microbiológico del líquido cefalorraquídeo. No se comprobaron otras localizaciones del hongo en el paciente.

## PALABRAS CLAVE

*Criptococosis*

*Reporte de casos*

*Sistema nervioso central*

*Meningoencefalitis*

*Paciente inmunocompetente*

## SUMMARY

The case of a women immunocompetent patient suffering from cryptococosis with localization in the central nervous system that was attended in the General Hospital of Medellin. This patient initially had acute meningoencephalitis. The mycotic cause of the process was demonstrated by a microbiological study of the cerebrospinal fluid. No other localizations of the fungus were observed in the patient.

<sup>1</sup> Medico Internista. Universidad de Antioquia. Docente Instituto de Ciencias de la Salud CES. juancbe@hotmail.com

<sup>2</sup> Residente de Medicina Interna tercer año CES - Fundación Clínica Valle del Lily.

<sup>3</sup> Estudiante VI semestre del pregrado de medicina del Instituto de Ciencias de la Salud CES

## KEY WORDS

*Cryptococcosis*

*Case report*

*Central nervous system*

*Meningoencephalitis*

*Immunocompetence*

## DESCRIPCIÓN DE LA PACIENTE

Mujer de 63 años de edad, ama de casa, nacida y radicada en Buena Vista, Departamento de Córdoba, que consultó al servicio de urgencias del Hospital General de Medellín por un cuadro clínico de ocho días de evolución consistente en náuseas, vómito de contenido alimenticio en repetidas oportunidades, mareo, vértigo y cefalea occipital intensa, sin fiebre. Refiere antecedente ocupacional de manipulación del excremento de palomas.

Al examen físico inicial la paciente muestra un estado afebril, con mucosas secas, presión arterial 170/100, frecuencia cardiaca de 100 pulsaciones por minuto y frecuencia respiratoria de 20 respiraciones por minuto. Fue valorada por neurología clínica que la encuentra orientada en tiempo, lugar y persona, con lenguaje coherente, con rigidez de nuca insinuada, sin compromiso de pares craneanos, con disminución de la fuerza en miembros inferiores y con marcha atáxica.

## EXÁMENES PARACLÍNICOS

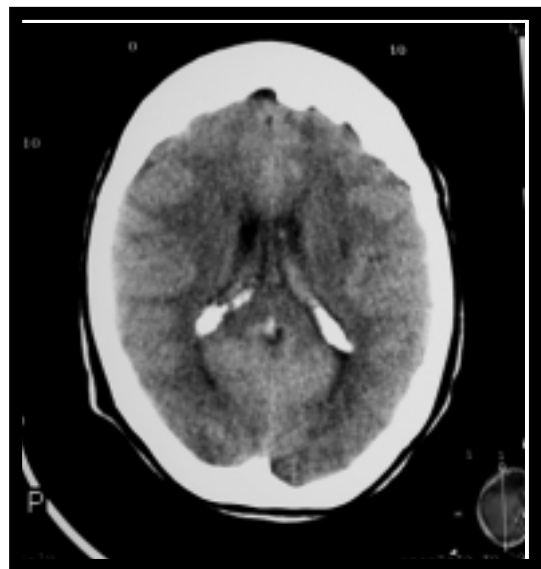
Los exámenes de laboratorio practicados mostraron los siguientes resultados: **Hemoleucograma:**

leucocitos 13.500/mm, neutrófilos 94%, linfocitos 5%; **Ionograma:** potasio 2.62 mmol/l sodio y cloro normal; **Punción lumbar:** líquido claro, glucosa 15 mg/dl, proteínas 55 mg/dl, leucocitos 65% con 100% de linfocitos y tinta china positiva para *Criptococo neoformans*, la prueba serológica para HIV resultó negativa.

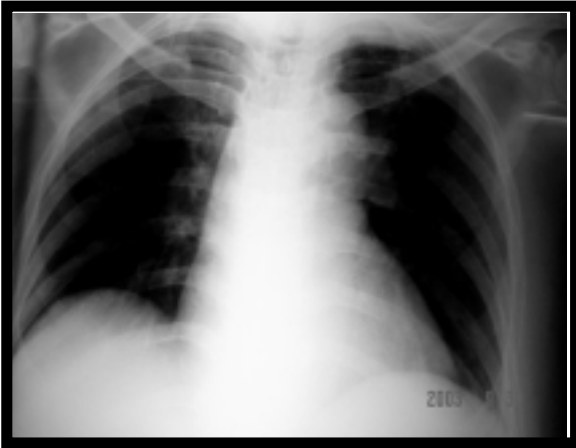
## ESTUDIOS DE IMAGENOLÓGÍA

La escenografía de cráneo no muestra desplazamiento de la línea media, no signos de compromiso isquémico en territorio vascular, sistema ventricular normal, no colecciones intra o extra axiales, la fosa posterior y el cuarto ventrículo normales (Fotografía No. 1). La radiografía de tórax muestra lesiones densas fibrosas en vértice pulmonar izquierdo con engrosamiento pleural y contracción del hilio pulmonar izquierdo hallazgos presuntivos de proceso granulomatoso infeccioso por hongos o tuberculosis (Fotografía No. 2); se buscó proceso neoplásico oculto que no fue evidenciado en la endoscopia digestiva alta, ni en la ecografía abdominal total.

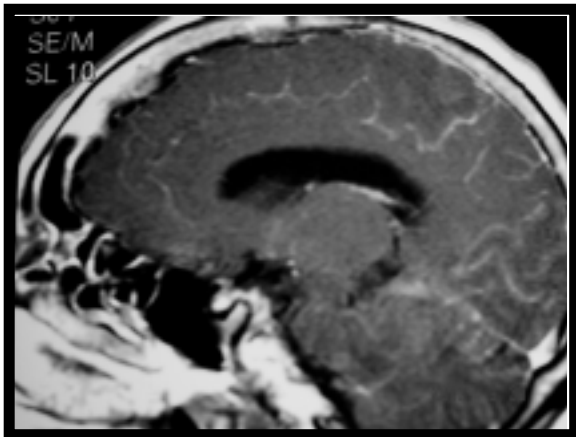
FOTOGRAFÍA No. 1



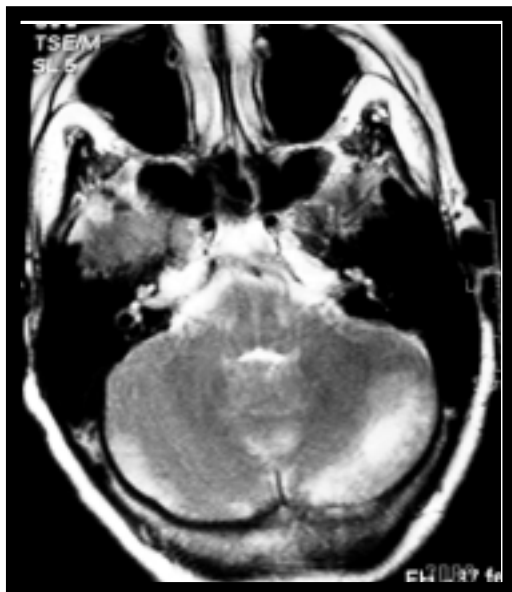FOTOGRAFÍA No. 2



FOTOGRAFÍA No. 3



FOTOGRAFÍA No. 4



## MANEJO CLÍNICO

La paciente se hospitaliza para manejo de criptococosis con afectación del sistema nervioso central, con anfotericina B IV, reposición periférica de potasio y nitroprusiato de sodio para control de cifras tensionales. Posteriormente presenta deterioro neurológico con diplopia, parálisis del sexto par izquierdo, somnolencia, cefalea global intensa y rigidez de nuca franca.

Se realiza resonancia nuclear magnética de cráneo la cual reporta realce meníngeo difuso con engrosamiento de la duramadre (Fotografía No. 3) y de la tienda del cerebelo sugiriendo fenómeno inflamatorio meníngeo, dilatación de espacios perivasculares y captación nodular en la ínsula del lado izquierdo con cambios sugestivos de infección por criptococo; además, presenta imagen hipointensa en T1 e hiperintensa en T2 a nivel de región posterior e inferior del hemisferio cerebeloso izquierdo por infarto en ramas de la arteria cerebelosa posterior inferior (Fotografía No. 4).

Se confirma el reporte positivo de cultivo para *Criptococo neoformans*.

La evolución clínica de la paciente fue hacia el deterioro clínico con estupor y pérdida de reflejos oculocefálicos coma y muerte.

## DISCUSIÓN

La criptococosis es una enfermedad producida por el hongo levaduriforme *Cryptococcus neoformans*, en sus 2 variedades: *neoformans* y *gattii*. La vía de entrada del agente al organismo es la respiratoria, al inhalar el individuo las levaduras junto con el polvo o tierra que contiene heces de aves, principalmente de palomas.

La localización de la infección, el curso clínico de la enfermedad, su evolución final así como el estado inmunitario del paciente, están muy relacionados

con la variedad de *C. neoformans* infectante. Así, vemos que la variedad *neoformans* ocurre en pacientes inmunodeprimidos, con mortalidad elevada, mientras que la variedad *gattii* se presenta en individuos sanos, con baja mortalidad pero con secuelas neurológicas frecuentes.<sup>7</sup>

La manifestación clínica habitual es la infección del SNC, en general con un cuadro de meningoencefalitis subaguda o crónica. Los síntomas orientadores son la fiebre y la cefalea, menos frecuentemente los síntomas meníngeos, de focalización o la alteración del nivel de conciencia. El segundo órgano afectado es el pulmón; en pacientes con SIDA la afectación del pulmón en el curso de la infección diseminada por *criptococo* aparece en el 23 a 25% de los casos. Le siguen en frecuencia el riñón y la próstata, la que parece actuar como reservorio de la infección, pudiendo ser el origen de las frecuentes recidivas en pacientes inmunocomprometidos.<sup>3</sup> La piel y los huesos (osteomielitis, osteoartritis) se pueden afectar también en el curso de una *criptococosis* diseminada. Se ha reportado, incluso la localización en médula ósea,<sup>4</sup> así como en la profundidad del tórax, en forma de masa tumoral.<sup>5</sup>

El *C. neoformans* puede afectar a individuos inmunocompetentes, a los que causa infecciones localizadas, clínicas o subclínicas, o de forma más frecuente a inmunosuprimidos, en los que la tendencia natural es a la diseminación. Los factores de riesgo identificados como los más importantes han sido el uso de corticoesteroides, los procesos linfoproliferativos y los trasplantes de órganos.

Desde 1980 el SIDA es la enfermedad predisponente más frecuente y la causa de un aumento considerable en la incidencia de la infección por este agente. La infección por *C. neoformans* afecta a pacientes con una cifra de leucocitos CD4 baja y en un porcentaje considerable de los mismos es la enfermedad indicadora de SIDA.<sup>3</sup>

La meningoencefalitis *criptococócica* puede parecerse a un tumor encefálico, absceso del encéfalo, enfermedad degenerativa del sistema nervioso central o cualquier meningitis por hongos o *mycobacte-*

*rias*. Puede estar aumentada la presión del líquido cefaloraquídeo y la cifra de proteínas, leucocitosis a predominio de linfocitos, mientras que el contenido de glucosa es normal o bajo. En el electroencefalograma se observan cambios encefálicos locales. Se describen también las complicaciones oculares, que pueden llegar hasta la pérdida de la visión, así como disfunciones vestibulares.<sup>6</sup>

Las muestras para establecer el diagnóstico consisten en LCR, exudados, esputos, orina y suero.

- Examen microscópico: la muestra es examinada en montaje húmedo, preferiblemente después de haberla teñido con tinta china, la cual hace que la gran cápsula se destaque alrededor de la célula en gemación. Se ha descrito una modificación a esta tinción, que consiste en añadir mercurio cromo al 2 % a la tinta, la que permite visualizar en el LCR estructuras de la cápsula sólo vistas con microscopio electrónico.<sup>10</sup>
- Cultivo: el crecimiento es rápido, tanto a temperatura ambiente como a 37° C, sobre medio de agar Sabouraud y otros medios libres de cicloheximida, como el agar sangre, alcanzando colonias de 1 a 3 mm de diámetro en menos de 1 semana. *C. neoformans* produce colonias pardas en medios que contienen sustratos para la fenoloxidasas, como es el agar alpiste. Los cultivos no fermentan los carbohidratos pero asimilan la glucosa, maltosa, sacarosa y galactosa, no así la lactosa. La urea es hidrolizada. Las 2 variedades de *C. neoformans* pueden ser diferenciadas mediante prueba de asimilación del D-triptófano (la variedad *gattii* es positiva) y la D-prolina, así como el uso del agar CGB (canavanine-glycine-bromothymol blue).<sup>11</sup> La utilización de inositol y la habitual ausencia de pigmentos carotenoides distinguen a *Cryptococcus* de *Rhodotorula*, un simbionte normal de la piel, ya que ambos poseen cápsula y son ureasa-positivos.
- Inoculación a animales: las células cultivadas pueden ser inyectadas en el interior de ratones, a los cuales les causa una infección mortal, como resultado de su poder patógeno.

- Pruebas serológicas: pueden ejecutarse sobre LCR y suero. La prueba de aglutinación con partículas de látex recubiertas con anticuerpos específicos, revelan antígenos criptocócicos capsulares cuyo título se desploma tras tratamiento efectivo.

En la criptococosis del SNC la droga de elección es la anfotericina B,<sup>8</sup> la cual pertenece a la familia de los polienos cuyo mecanismo de acción admitido es la fijación sobre el ergosterol, principal esteroide de la membrana celular fúngica, en la que se produce poros por donde escapan los constituyentes esenciales celulares. Aparte de este efecto antifúngico, se conoce de su actividad inmunomoduladora al inducir la producción de TNF-alfa, así como IL-1 por los macrófagos. Se emplea habitualmente a la dosis de 0,3 a 1 mg/kg/día en perfusión endovenosa, diaria o en días alternos, hasta alcanzar 1,5 a 2 gramos de la droga en espacio de 1 a 3 meses, según la localización y sobre todo el estado inmunitario del paciente. Debido a las innumerables reacciones adversas de este fármaco se recomiendan numerosas precauciones antes de su administración. Dada su nefrotoxicidad es necesaria la vigilancia de la función renal. De fallar el tratamiento por vía endovenosa, se puede recurrir a la vía intratecal.

Como medicamento alternativo estaría el fluconazol,<sup>8,12</sup> que es un tiazólico diferente a los otros imidazólicos en el plano bioquímico y farmacocinético, ya que es hidrosoluble, difunde a través de las meninges y se elimina por la orina de forma activa. Sus resultados pueden compararse a aquellos obtenidos con la anfotericina B. Se administra por vía oral o endovenosa a la dosis de 50 a 400 mg/kg/d en dosis única (máximo 800 mg). Entre sus efectos indeseables están los gastrointestinales (diarrea, vómitos, náuseas), cefalea, rash cutáneo y el aumento de las transaminasas, pero es raro la nefrotoxicidad grave.

Otro fármaco indicado sería la 5-fluocitosina,<sup>8,13</sup> que se emplea generalmente asociada a la anfotericina B, ya que la monoterapia parece provocar la aparición de cepas resistentes. La posología empleada es de 100 a 200 mg/kg/día vía oral en 3 ó 4 tomas.

Su toxicidad es bastante reducida y puede ser hepática, digestiva y sobre todo hematológica.

En la actualidad se ensayan otras drogas antifúngicas para el tratamiento de criptococosis, tanto en modelos animales como in vitro<sup>9</sup> entre ellas el benanomicin A, el tiazólico T-8581, el Allitrium que es una preparación comercial derivada del ajo en sinergia con anfotericin B y que se presenta en emulsión lipídica de este último, así como los azólicos itraconazol y ketoconazol, igualmente el voriconazol y la caspofungina.

Las muestras para establecer el diagnóstico consisten en LCR, exudados, esputos, orina y suero.

- Examen microscópico: la muestra es examinada en montaje húmedo, entre cubre y porta, preferentemente después de haberla teñido con tinta china, la cual hace que la gran cápsula se destaque alrededor de la célula en gemación. Se ha descrito una modificación a esta tinción, que consiste en añadir mercurio cromo al 2 % a la tinta, la que permite visualizar en el LCR estructuras de la cápsula sólo vistas con microscopio electrónico.<sup>10</sup>
- Cultivo: el crecimiento es rápido, tanto a temperatura ambiente como a 37 ° C, sobre medio de agar Sabouraud y otros medios libres de cicloheximida, como el agar sangre, alcanzando colonias de 1 a 3 mm de diámetro en menos de 1 semana. C. neoformans produce colonias pardas en medios que contienen sustratos para la fenoloxidasa, como es el agar alpiste. Los cultivos no fermentan los carbohidratos pero asimilan la glucosa, maltosa, sacarosa y galactosa, no así la lactosa. La urea es hidrolizada. Las 2 variedades de C. neoformans pueden ser diferenciadas mediante prueba de asimilación del D-triptófano (la variedad gattii es positiva) y la D-prolina, así como el uso del agar CGB (canavanine-glycine-bromothymol blue).<sup>11</sup> La utilización de inositol y la habitual ausencia de pigmentos carotenoides distinguen a Cryptococcus de Rhodotorula, un simbionte normal de la piel, ya que ambos poseen cápsula y son ureasa-positivos.

- Inoculación a animales: las células cultivadas pueden ser inyectadas en el interior de ratones, a los cuales les causa una infección mortal, como resultado de su poder patógeno.
- Pruebas serológicas: pueden ejecutarse sobre LCR y suero. La prueba de aglutinación con partículas de látex recubiertas con anticuerpos específicos, revelan antígenos criptocócicos capsulares cuyo título se desploma tras tratamiento efectivo.

## BIBLIOGRAFÍA

1. Arzuaga JA. Infecciones del tracto respiratorio inferior en pacientes infectados por el VIH. *Enferm Infecc Microbiol Clin* 1997; 15:91-108.
2. Wendish J. Lethal meningeal encephalitis from *C. neoformans* var. *neoformans* in a girl without series immunodeficiency. *Mycoses* 1996; 39(Suppl 1):97-101.
3. Villuendas MC. Criptococosis pulmonar en pacientes VIH positivos. En: *Casos de microbiología clínica*. Madrid: Editorial Soria Melguizo; 1997: 97.
4. Fillola C. Bone marrow cryptococosis in an AIDS haemophiliac. *Ann Biol Clin (Paris)* 1995; 53(10-11):561-2.
5. Goldman M. Cryptococcal infection of the breast. *Clin Infect Dis* 1995; 21(5):1166-9.
6. Seaton RA. Visual lost in immunocompetent patients with *C. neoformans* var. *gattii* meningitis. *Trans R Soc Trop Med Hyg* 1997; 91(1):44.
7. Speed B. Clinical and host differences between infections with the two varieties of *C. neoformans*. *Clin Infect Dis* 1995; 21(1):28-9.
8. Millan JC. Terapia de las micosis. Nuevos antifúngicos sistémicos. *Rev Acta Méd* 1990; 4(2):284-95.
9. Ohtsuka K. The in-vitro activity of an antifungal antibiotic. Benanomicin A in comparison with amphotericin B and fluconazole. *J Antimicrobiol Chemother* 1997; 39(1):71-7.
10. Zepa R. Modified India ink preparation for *C. neoformans* in cerebrospinal fluid specimens. *J Clin Microbiol* 1996; 34(9):2290-1.
11. Mukumuranga PC. *Neoformans* var. *gattii* can be separated from var. *neoformans* by its ability to assimilate D-tryptophan. *J Med Vet Mycol* 1995; 33(6):419-20.
12. UpToDate 2002. Infectious Disease.
13. Saag MS. Practice guidelines for the management of cryptococcal disease. Infectious Disease Society of America. *Clin Infect Dis*. Apr 2000; 30(4): 710-8.

