

# TRATAMIENTO DE LA NEOPLASIA INTRAEPITELIAL CERVICAL III CON LASER CO<sub>2</sub> PROFAMILIA, Medellín 1990 - 1992

J. Gómez D.\*

**PALABRAS CLAVES:** *Laser CO<sub>2</sub>, Neoplasia Intraepitelial Cervical.*

## RESUMEN

Durante los años de 1990 a 1992 en la Clínica de PROFAMILIA de Medellín, Colombia, el laser de CO<sub>2</sub> fue usado como tratamiento en 53 mujeres quienes por estudio citológico, colposcópico y de biopsia tenían diagnóstico de neoplasia intraepitelial III. Basados en indicaciones específicas, estas mujeres fueron tratadas por la técnica de vaporización, cono excisional o combinada. Los éxitos para todo el grupo de pacientes fueron del 100%.

La complicación más comúnmente observada fue el sangrado (7,6%). La frecuencia de estenosis cervical (3,8%), incompetencia cervical (0%), e infección pélvica (0%), fueron muy bajas. Los resultados de este estudio sugieren que el laser CO<sub>2</sub> es un método altamente efectivo para el tratamiento de la neoplasia intraepitelial III con un índice de complicaciones muy bajo.

## SUMMARY

Between 1990 and 1992 in the PROFAMILIA Clinic in Medellín, Colombia, the CO<sub>2</sub> laser was used to treat 53 women who were diagnosed by cytology studies, colposcopy, and biopsy examination to have cervical intraepithelial neoplasia grade III. On the basis of specific indications these women were treated by vaporization, excisional conization, or combination conization procedure. Success for the entire patient population was 100%. The most common complications observed were bleeding.

The frequency of cervical stenosis (3,8%), incompetent cervix (0%), and pelvic infection (0%), were very low. This study demonstrated that the CO<sub>2</sub> laser was a highly effective method for treating cervical epithelial neoplasia grade III with in very low complication rate.

**KEY WORDS:** CO<sub>2</sub> Laser, Cervical Intraepithelial Neuplasia

## INTRODUCCION

En 1917 Albert Einstein concibió la fundamentación teórica del efecto laser: Amplificación de la luz por emisión estimulada de radiación. El principio láser fue propuesto por Townes y Arthur S. Chawlow (Premio Nobel) en 1958. En 1964, (C.K.N. PATEL) desarrolló un laser infrarrojo de dióxido de carbono altamente eficaz, de alto poder y de onda continua, y que es el prototipo hoy de los instrumentos quirúrgicos. Jako en 1970 le acopló al laser CO<sub>2</sub> un microscopio para hacer posible su uso en microcirugía. (5-6). El desarrollo de un micromanipulador permitió la precisión del haz guía o rayo y además lograr el control de la profundidad de destrucción. Kaplan y colaboradores fueron los prime-

Dr. Jaime Gómez D.  
Residente Ginecología  
Instituto de Ciencias de la Salud CES

**Asesor:**  
Juan Gonzalo Ochoa S.  
Médico Ginecología  
Medellín, Colombia

ros en usar el laser en cirugía ginecológica en 1973. Los primeros reportes en la literatura que hablan sobre laser y cirugía ginecológica aparecieron en 1977 y 1978, publicados por Bellina, Schellhas y Staff. (6).

El laser de dióxido de carbono (laser CO<sub>2</sub>), es categorizado como un laser de gas molecular de onda continua. La energía del laser CO<sub>2</sub>, la cual es preferencialmente absorbida por el agua, es particularmente adaptada a vaporizar el tejido. Por esto el laser CO<sub>2</sub> es el más popular y quizás el mejor laser para uso quirúrgico.

Consiste en un tubo de vidrio situado entre 2 espejos formando la cavidad óptica, en la cual se encuentran electrones y tres gases (Neón, (N<sub>2</sub>), Helio (He) y Dióxido de Carbono (CO<sub>2</sub>)). Energía resulta de someter los gases a una descarga eléctrica de alto voltaje o a ondas de frecuencia de radio, esto produce un proceso de excitación, ocurre inversión de la población y el efecto laser es creado. El rayo emerge a través del espejo que refleja parcialmente.

El laser CO<sub>2</sub> produce un rayo con una longitud de onda de 10.6 micrones. Esta energía o radiación electromagnética es no ionizante y no posee ninguno de los efectos nocivos de las radiaciones de alta o baja frecuencia como los rayos X o Gamma respectivamente. La radiación del laser CO<sub>2</sub> está en el rango infrarrojo de la electromagnética y es por esto invisible. (3.5). La cabeza del laser es un pequeño laser de Neón y Helio que dirige el rayo de laser de CO<sub>2</sub>.

Cuando la posibilidad de una neoplasia intraepitelial cervical (NIC) ha sido sugerida, ya sea por la sintomatología de la paciente o por alguna prueba de tamizaje tales como la citología, el ginecólogo debe hacer un diagnóstico y recomendar una terapia adecuada. (1). La colposcopia con biopsia dirigida es el mejor paso inicial, ya que es un procedimiento preciso, con poca morbilidad y de bajo costo. (1). El tratamiento es basado en el diagnóstico el que incluye no sólo el grado histológico de la neoplasia, sino también la localización y extensión de la lesión.

La neoplasia intraepitelial cervical (NIC) es una patología muy localizada que ocasionalmente se extiende en las criptas y en el canal endocervical. (2). La profundidad en el estroma subyacente en un plano tridimensional a la cual se extiende la patología, es de especial importancia en el plan subsecuente de tratamiento y en la predicción del pronóstico. (2). Como la NIC afecta mujeres en su vida reproductiva temprana (20-29 años), los programas de tratamiento deben estar dirigidos a preservar la integridad cervical para la fertilidad futura, también como a erradicar la neoplasia. (3).

En la década que precedía a 1970, el tratamiento aceptado en América para la NIC era la histerectomía. En

Europa la conización del cervix fue aceptado como tratamiento curativo, y subsecuentes estudios han demostrado que este tratamiento cura el 87-96% de los casos. (3). Sin embargo, el tratamiento con conización requiere hospitalización y anestesia y está asociado con riesgos a corto y largo plazo. Debido a esto otros métodos conservados que no requieran hospitalización han sido evaluados (Diatermia eléctrica y Criocirugía). Los resultados de éxito con estos regímenes varían el 60-90%. (3). La crítica a estos métodos se centra en la ausencia de una muestra de tejido para estudio patológico, a diferencia de lo que sucede con el cono biopsia o histerectomía. Además, varios investigadores han reportado infertilidad siguiendo estos procedimientos debido a la cicatrización y estenosis. (3).

En 1970 el laser de dióxido de carbono (Laser CO<sub>2</sub>) fue adaptado al colposcopio y se comenzó a usar en el tratamiento de la NIC. Puede ser usado para vaporizar o incidir en el tejido cervical, lográndose obtener un volumen de tejido preciso para estudio patológico, además podría resultar en un índice de cura igual o mejor que con la conización con bisturí frío. (4). A causa de que cirugía laser es asociada con mínimo sangrado, y es un procedimiento ambulatorio, se está considerando como método de elección en el tratamiento de la NIC. (1, 3).

Por lo anteriormente expuesto y en vista de que en el país no se ha realizado ningún estudio sobre el tema, consideramos necesario evaluar este método en un centro especializado en patología cervical con miras a obtener información sobre los resultados del tratamiento de la NIC III con laser CO<sub>2</sub> en nuestro medio.

## METODOLOGIA

Se realizó un estudio observacional descriptivo retrospectivo, longitudinal, en 53 pacientes de la consulta de patología cervical de PROFAMILIA - Medellín, en el período comprendido entre febrero 1o. de 1990 a agosto 31 de 1991.

Una vez la paciente ingresaba al servicio de patología cervical por cualquiera de las indicaciones para colposcopia, se procedía a la toma de citología con citocepillo, se practica estudio colposcópico y se toma biopsia dirigida. Se seleccionaron para el estudio todas las pacientes con neoplasia intraepitelial cervical III que hayan recibido tratamiento con laser CO<sub>2</sub> ya sea vaporización o cono excisional.

En todos los casos en que apareció una infección por papiloma virus humano asociado al NIC III, se dio tratamiento según el protocolo de infección viral.

Se utilizó un único equipo de laser CO<sub>2</sub>: Super pulss Ambulace Coheret XAM Sp 12720 Watt.



Para utilizar la técnica de vaporización el paciente debe cumplir todos los siguientes criterios diagnósticos:

- Identificación colposcópica de toda la lesión, con márgenes endo y ectocervicales normales.
- Correlación en la clasificación citológica colposcópica e histológica del NIC III.
- La lesión debe ocupar el ectocervix, sin extensión al canal endocervical.

Para la ejecución se coloca solución de ácido acético al 2-3% para definir la zona de transformación. Se realiza examen colposcópico y calibración del láser (10 watts - 0,1 seg). Posteriormente toda la zona de transformación incluyendo el NIC es delineada con el rayo laser creando una serie de puntos focales o cráteres con densidad de poder bajas (300 - 500 Watts/cm<sup>2</sup>). Luego se emplea un rango de densidad de poder de 750-2000 w/cm<sup>2</sup>, con un modo básico de densidad de poder y se divide el cervix en cuadrantes comenzando por los posteriores, el rayo es movido rápidamente sobre el tejido para evitar el daño térmico. Vaporización de toda la zona de transformación incluyendo la lesión debe ser ejecutada a una profundidad mínima de 5-7 mm logrando un defecto con una base cilíndrica y una punta en cúpula, además, realizando movimientos en toas las direcciones para crear un cráter plano (Ver Anexo, Figura 9). El tamaño de este defecto no parece afectar el volumen de tejido ni la cantidad o duración de la cicatrización, ni el índice de complicaciones.

Para la técnica del cono, la incisión laser está indicada con uno solo de los siguientes criterios:

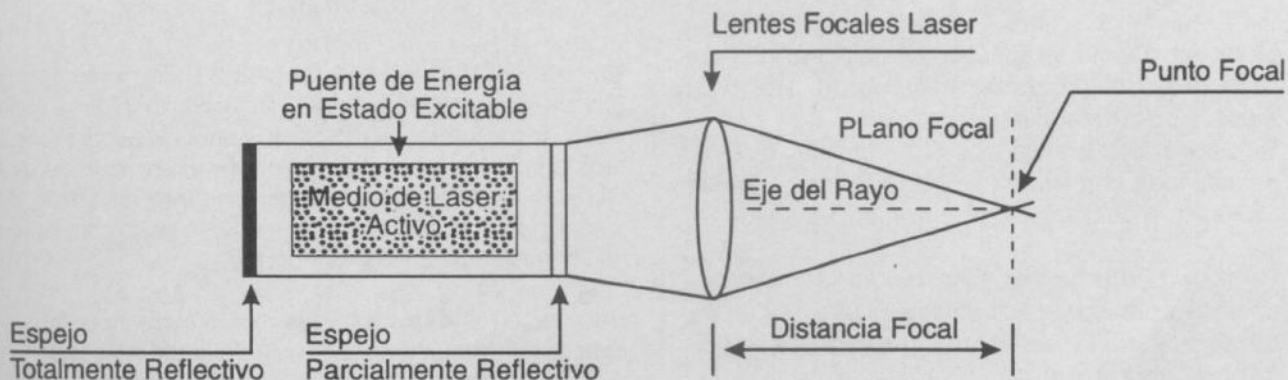
- Colposcopia insatisfactoria.
  - Unión escamo-columnar en el canal
  - Lesión que se introduce en el canal.

- Falta de correlación en la citología, colposcopia y biopsia.
- Cáncer invasor por citología o colposcopia pero no por biopsia dirigida.
- Citología alterada persistente luego de terapia destructiva sobre el cervix.
- Cono terapéutico:
  - NIC con lesión grande
  - No es factible el seguimiento del paciente.

Previa asepsia con soluciones que no contengan alcohol (Betadine). Se coloca solución de ácido acético al 2-3% para definir la zona de transformación. Se procede al examen colposcópico y calibración de laser y se traza el margen periférico del cono. El ectocervix es circunscrito por el rayo en un radio medio desde el orificio cervical externo de mínimo 5 mm. Este se incrementará si es necesario incorporar cualquier zona de transformación atípica notada en el ectocervix con una densidad de poder baja (300 - 500 watts/cm<sup>2</sup>). Luego usando una distancia focal de 300 - 400 mm y una densidad de poder de 1000 - 2500 watts/cm<sup>2</sup> para lograr los diámetros de punto focal menores posibles (0, 5-1 mm) la incisión es profundizada circunferencialmente logrando un cilindro de 1,5 a 1,8 cm. El margen endocervical es incido con un bisturí para evitar artefactos térmicos en este crucial margen. Con densidad de poder de 650 - 1000 watts/cm<sup>2</sup> y con un rayo desenfocado, los puntos de sangrado son coagulados. (Ver Anexo, Figura 1).

Un botón endocervical es creado vaporizando el estroma que rodea el resto del canal endocervical a una profundidad de 2-3 mm. Se coloca una compresa en el cervix impregnada con vaselina, que se retira en 24 a 48 horas.

**FIGURA 1 - COMPONENTES DEL SISTEMA OPTICO LASER**



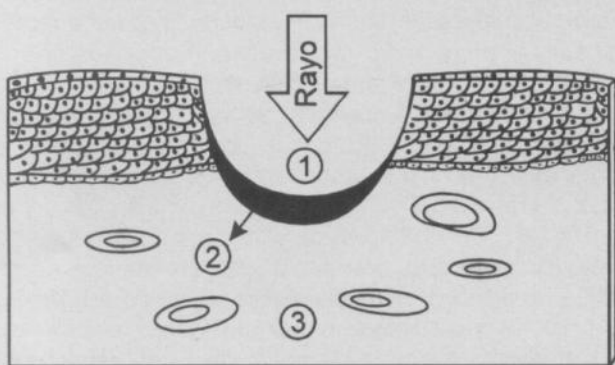
## TECNICA COMBINADA "EN SOMBRERO DE VAQUERO"

Está indicada cuando la lesión se extiende ocupando la zona de transformación en el ectocervix, pero también se extiende más allá de la visión colposcópica en el canal endocervical.

La incisión cilíndrica superficial (1,0 - 1,5 cm) es primero ejecutada, como anteriormente se describió, seguidamente se realiza vaporización laser de la patología ectocervical y de la zona de transformación a una profundidad de 5 - 7 mm. (Ver Anexo, Figura 2).

FIGURA 2

### ZONAS DE DAÑO PRODUCIDAS POR EL LASER



- (1) Zona de vaporización
- (2) Zona de necrosis
- (3) Zona de daño reversible

En el presente estudio esta técnica se incluyó dentro de las pacientes tratadas con la técnica de cono laser.

Se realizó un seguimiento de las pacientes con citología y colposcopia el primer año cada tres meses; el segundo año cada 6 meses. El período de mínimo seguimiento requerido era de 6 meses.

Se definió:

- \* Curación o éxito terapéutico: el resultado de dos citologías y colposcopias negativas (a los 3 y 6 meses) post-tratamiento.
- \* Resistencia: (Persistencia): Cuando las lesiones no desaparecen durante el tratamiento (examen citológico y colposcópico), o aumentan.
- \* Recidiva (Recurrencia): Cuando las lesiones desaparecen durante el tratamiento y reaparecen durante el período de control (examen citológico, colposcópico y biopsia).

Todas las pacientes tenían diagnóstico confirmado por biopsia dirigida de NIC III:

En todas las pacientes el procedimiento fue ambulatorio, utilizando anestesia local directa intra-cervical con la técnica de los cuatro cuadrantes o por bloqueo paracervical. Para la analgesia posterior se usó antiinflamatorios no esteroideos. Y en todas las pacientes el procedimiento fue bien tolerado.

El período de seguimiento mínimo fue de 6 meses y el máximo de 24 meses, con un promedio de 13 meses.

La información recolectada se consignó en una hoja precodificada y luego se introducía al programa de computador. Para el análisis se utilizó el paquete estadístico Microstat.

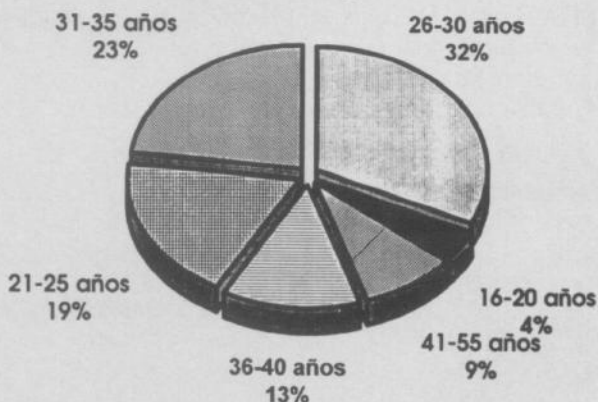
## RESULTADOS

En las 53 pacientes tratadas, se encontró una edad mínima de 18 años y máxima de 55 años, con una edad media de 31 años (Ver gráfica 1).

GRAFICA 1

### TRATAMIENTO DE LA NIC III CON LASER CO<sub>2</sub> Profamilia 1990 - 1992

#### Distribución según edad



Un total de 26 pacientes recibieron tratamiento con la técnica de vaporización laser y 27 con la técnica de cono laser, en todo el resultado de anatomía-patología reportaba bordes de resección libres de tumor con las dos técnicas de tratamiento empleadas el porcentaje de curación fue del 100%, por tal motivo no hubo pacientes con persistencia de la enfermedad.

Sólo una (1, 9%) paciente que recibió el tratamiento con cono laser, presentó recurrencia de la enfermedad. En esta paciente la citología y colposcopia control a los 24




meses de seguimiento fue anormal. Se tomó una nueva biopsia, dirigida que reportó NIC III, sin PVH asociado y terminó siendo tratada con histerectomía abdominal.

En 49 (92,4%) pacientes no se presentó ninguna complicación. La complicación más común fue el sangrado.

## GRAFICA 2

### COMPLICACIONES DEL TRATAMIENTO DE LA NIC III CON LASER CO<sub>2</sub> Profamilia 1990 - 1992



El sitio más frecuente de sangrado intra-operatorio durante la vaporización fueron los dos cuadrantes posteriores del cervix. El sangrado tardío fue observado más frecuentemente durante la vaporización. En 3 (5,7%) de las pacientes tratadas con vaporización, el sangrado fue significativo. La primera de éstas consultó particularmente, fue manejada con taponamiento con gasa por 24 horas, éste cedió completamente. Las otras dos se mejoraron con vaporización con la técnica del desenfoco y se controlaron fácilmente.

El sangrado significativo se presentó en una (1,9%) de las pacientes tratadas con cono, ésta consultó a las dos semanas post-tratamiento y se controló fácilmente usando un punto de vicryl en X en el punto sangrante.

Una descarga o flujo vaginal sero-sanguinolento con un pico en las primeras 72 a 96 horas, que disminuye gradualmente después del séptimo día hasta desaparecer, se presenta con la vaporización laser. Luego del cono laser también se presenta una descarga vaginal que dura más o menos dos semanas. En ninguna de las pacientes tratadas esta descarga persistió por más de 2 a 3 semanas.

La estenosis cervical definida como la cicatrización y estrechez del canal endocervical que no permite el paso del histerómetro a través del orificio cervical interno, se presentó en dos pacientes (3,8%). Una tratada con vaporización y otra tratada con cono laser, ambas eran

asintomáticas (dismenorrea), fueron manejadas con dilatación cervical con mejoría.

No se reportaron casos en este estudio de incompetencia cervical, ni de infección pélvica.

## DISCUSION

El tratamiento de la enfermedad cervical fue una de las más tempranas aplicaciones de la tecnología laser en ginecología. Varios artículos de revisión han sido publicados, referentes todos al NIC y al tratamiento con laser. (1, 3, 7).

La NIC ocurre en el área de las glándulas cervicales o criptas y usualmente se extiende en ellas. En el 99,7% de los casos el involucramiento en profundidad es de 5 mm o menos. Destrucción del tejido cervical en mínimo, esta profundidad a lo largo de la zona de transformación, debería erradicar la patología en todos los casos. (2, 0).

El índice de curación con una o más sesiones con láser para el tratamiento de la NIC fue del 63 - 99% para todos los grados de NIC y de 50 - 99% para los NIC III. (7). Mejores resultados se han reportado en los últimos estudios cuando más experiencia se ha tenido en el uso del laser y es así como en las series de Baggish, el índice de fallas fue disminuyendo a través de los años, (8,5%) (1976 - 79), 3,3% (1977 - 79) y 1,1% (1979 - 81), (3) además, ante los resultados terapéuticos, eran marginales ya que no se tenía una técnica estandarizada.

La variación en la definición de curación o éxito terapéutico entre los distintos autores, hace difícil comparar con otros tipos de tratamiento, sin embargo los índices de curación con laser, son comparables a aquellos con electrocauterización, (8), crioterapia y conización con bisturí frío (4, 9). Los investigadores consideran el tratamiento con laser, la mejor modalidad en el tratamiento conservador de la NIC (4, 10, 14, 21, 23).

Fallas en el tratamiento no parecen estar relacionadas con el grado de la NIC, sino más bien en asocio con la presencia de lesión por papiloma virus humano en el cervix. (1, 10, 11, 12).

Muy pocos estudios hay con seguimiento a largo plazo. En un estudio en 137 mujeres con seguimiento entre 19 y 60 meses, 8 pacientes (5,8%) desarrollaron una nueva lesión de NIC, después de tener citología y colposcopia negativa, por un periodo de 18 meses post-tratamiento.

La cirugía con laser CO<sub>2</sub> ha sido asociada con pocas y relativamente insignificantes complicaciones. (13, 14). Accidentes quirúrgicos asociados al laser son muy raros.

Baggish, en una revisión de 624 pacientes, sólo reporta un accidente, el cual, debido a una mala preparación de

la piel, se presentó una quemadura. (15). En el presente estudio no se presentó ningún accidente quirúrgico.

El sangrado es la complicación más común. Es significativo en el 3-5% de las vaporizaciones, (8, 11) y en el 5-10% de los cono laser. (1). Transfusión es requerida en menos del 2%. La principal ventaja del laser sobre el bisturí frío, es la menor pérdida sanguínea asociada con éste. La destreza adquirida para desenfocar rápidamente el rayo laser, usando un punto focal variable controla rápida y efectivamente el problema de sangrado. Además, la técnica de coagular los vasos periféricos, antes de reseca la lesión, ha probado ser el mejor método para controlar este problema. (31).

Ocasionalmente se ha reportado infección pélvica post-quirúrgica. Teóricamente el calor producido por la vaporización, sube más de 100°C y la sobrevida de agentes patógenos cuando se exponen a estas altas temperaturas es improbable. Baggish reportó un riesgo de infección del cervix del 0,05%. (11).

No han sido reportadas reacciones adversas usando betadine como desinfectante. (11).

El dolor post-quirúrgico no ha sido reportado como un factor significativo. (11, 15).

No se han reportado casos de incompetencia cervical. (1, 11). La estenosis cervical es muy rara después de la vaporización, pero después del cono laser es algo más frecuente. (1, 3). Baggish encontró estenosis cervical en 15 casos después de conización combinada, 24 casos luego de conización simple y 6 casos después de vaporización de un total de 4024 procedimientos. En este estudio sólo se detectó un caso de estenosis cervical con cada tipo de técnica (vaporización y cono).

Existe controversia en cuanto a si la fertilidad se encuentra afectada por el cono laser. No existe evidencia

contundente que sugiera que el número de abortos espontáneos tempranos o la fertilidad está afectada por el cono laser. Algunos estudios sugieren un aumento en 2 veces de la prematuridad aunque otros no lo han comprobado. (1).

En estudios previos se ha comparado el riesgo de complicaciones entre la vaporización y el cono laser. Este estudio demuestra que existen pocas diferencias entre los dos procedimientos. Ambas técnicas son seguras y se pueden realizar ambulatoriamente en el consultorio con anestesia local. La pérdida sanguínea es poca y es muy similar. La principal desventaja para la vaporización es que no aporta tejido para estudio anatomopatológico.

## CONCLUSION

El tratamiento de la NIC III con laser CO<sub>2</sub> es un método seguro, si se conoce y domina la técnica, con unos altos índices de curación y similares a los descritos cuando se emplean otras técnicas. Además presentan un porcentaje mínimo de complicaciones tanto en severidad como en cantidad.

## AGRADECIMIENTOS

Al doctor Aníbal Castañeda Leal, Jefe de PROFAMILIA Medellín, por la aprobación de la ejecución de este estudio en esa institución.

Al grupo de patología cervical de PROFAMILIA Medellín, Doctor Leonidas Rodríguez, doctor Pablo Cano, doctor Eduardo Serna, doctor Jaime Restrepo, por la colaboración prestada en la realización del estudio.

Al personal médico y paramédico de PROFAMILIA por su colaboración.

## BIBLIOGRAFIA

1. JONES, H. W. Treatment of cervical intraepithelial neoplasia. *Clinical obstetrics and Gynecology*. 1990; 33: 826.
2. ANDERSON, MC, HARTLEY, RB. Cervical crypt involvement by intraepithelial neoplasia. *Obstet gynecol*. 1980; 55: 546.
3. BAGGISH, MS. Laser management of cervical intraepithelial neoplasia. *Clinical obstetrics and gynecology*. 1983; 26: 980.
4. LARSSON, G., ALM, P., GRUNDESELL, H. Laser conization versus col knife conization. *Surg Gynecol obstet*. 1982; 154: 59.
5. WRIGHT, VC, RIPELLE, MA. Laser physics for surgeons. An introduction to carbon dioxide laser surgery. *Acta obstet Gynecol scand suppl*. 1984; 125: 5.
6. MASTERSON, BJ, KRANTZKE, CALKINS, JW., MAGRINA, JF, CARTER, RP. The carbon dioxide laser in cervical intraepithelial neoplasia: a five year experience in treating 230 patients. *Am J. obstet gynecol*. 1981; 139: 565.
7. WETCHLER, SJ. Treatment of cervical intraepithelial neoplasia with the CO<sub>2</sub> laser versus cryotherapy. A review of effectiveness and cost. *Obstetrical and Gynecological survey*. 1984; 39: 8.
8. CREASMAN, WT., and WOOD, JC. Jr. Conservative management of CIN. *Clin obstet gynecol*. 1980; 23: 281.
9. DEVERAUX, WP., and EDWARDS, CL. Carcinoma in situ of the cervix. *Am J obstet gynecol*. 1967; 68: 497.
10. RYLANDER, ISBERG, A., JOELSSON, I. Laser vaporization of cervical intraepithelial neoplasia; a five year follow-up. *Acta obstet gynecol scand suppl*. 1984; 125: 33.
11. BAGGISH, MS., DORSEY, JH., ADELSON, M. A ten - year experience treating cervical intraepithelial neoplasia with the CO<sub>2</sub> laser. *Am J. obstet gynecol*. 1989; 161: 60.
12. EVANS, AS., MONOCHAN, JM., The treatment of cervical intraepithelial neoplasia using the carbon dioxide laser. *Br J. obstet gynecol*. 1983; 90: 553.
13. BAGGISH, MS. High power density carbon dioxide laser therapy for early cervical neoplasia. *Am J. obstet gynecol*. 1980; 136: 117.
14. DORSEY, JH., DIGGS, ES. Microsurgical conization of the cervix by carbon dioxide laser. *Obstet gynecol*. 1979; 54: 565.
15. BAGGISH, MS. Complications with carbon dioxide laser surgery in gynecology. *Am J. obstet gynecol*. 1981; 139: 568.