

Embolectomía percutánea reolítica en la tromboembolia pulmonar masiva

CARLOS FERNÁNDEZ PEREIRA^{MTSAC}, VALERIA CUROTTO, CARLOS RODRÍGUEZ PAGANI,
MARÍA P. RENES, ALFREDO RODRÍGUEZ^{MTSAC}

Recibido: 09/10/2009
Aceptado: 12/03/2010

Dirección para separatas:

Dr. Carlos Fernández Pereira
Sanatorio Otamendi
Hemodinamia y Cardiología
Intervencionista
Azuénaga 870 - 1° Piso
(1115) Buenos Aires
e-mail:
cfernandezpereira@centroceci.com.ar

RESUMEN

La tromboembolia de pulmón es una patología cardiovascular frecuente, con una incidencia de 1/1.000 en los Estados Unidos y una mortalidad que alcanza el 15% en los tres meses siguientes a su diagnóstico. Esta mortalidad aumenta cinco veces en los pacientes que desarrollan shock. A pesar de su incidencia y morbimortalidad elevadas, el tratamiento habitual no ha variado sustancialmente en los últimos años y aun a pesar de los avances en las terapias con trombolíticos o la endarterectomía quirúrgica, la tasa de mortalidad se mantiene muy elevada en los pacientes con tromboembolia pulmonar masiva.

Recientemente se ha comenzado a utilizar terapias de trombolectomía percutánea, que abren una nueva opción terapéutica que debe considerarse si se dispone de los medios necesarios. En esta presentación se describen dos casos de tromboembolia pulmonar masiva tratados con trombolectomía reolítica.

REV ARGENT CARDIOL 2010;78:442-444.

Palabras clave >

Embolectomía percutánea reolítica - Tromboembolia pulmonar masiva

Abreviaturas >

ECG Electrocardiograma
PAS Presión arterial sistólica

TEP Tromboembolia de pulmón
t-PA Activador tisular del plasminógeno

INTRODUCCIÓN

La tromboembolia de pulmón (TEP) es una patología cardiovascular frecuente; su incidencia en los Estados Unidos es de 1/1.000, con una mortalidad que alcanza el 15% en los tres meses siguientes a su diagnóstico. La mortalidad es cinco veces mayor en los pacientes que desarrollan shock. No obstante su incidencia y morbimortalidad elevadas, el tratamiento habitual no ha variado sustancialmente en los últimos años y aun a pesar de los avances en las terapias con trombolíticos o la endarterectomía quirúrgica, la tasa de mortalidad se mantiene muy elevada en los pacientes con TEP masiva. (1-3)

Recientemente se ha comenzado a utilizar terapias de trombolectomía percutánea, que abren una nueva opción terapéutica.

En esta presentación se describen dos casos de tromboembolia pulmonar masiva tratados con trombolectomía reolítica.

CASO CLÍNICO 1

Paciente mujer de 29 años, con antecedentes de colitis ulcerosa diagnosticada a los 18 años, libre de síntomas desde los 23 años (sin tratamiento), dos gestas y dos partos normales.

Cursó el tercer embarazo sin complicaciones; a las 16 horas de un parto normal presentó sudoración y mareos luego

realizar una maniobra de Valsalva, situación que se resolvió rápidamente. Cuatro horas más tarde, la paciente comenzó en forma súbita con palpitaciones y disnea de reposo. En el examen físico se constataron hipotensión arterial (80/40 mm Hg), taquicardia (150 l/min) y taquipnea (36 r/min), con saturación de oxígeno conservada. Se observó ingurgitación yugular con reflujo hepatoyugular; con buena entrada de aire bilateral y perfusión periférica adecuada.

Ante la sospecha clínica de TEP se realizó una tomografía multicorte de 64 detectores, que mostró imagen compatible con trombo a nivel del tronco de la arteria pulmonar y las ramas principales, con disminución acentuada de la vasculatura pulmonar periférica (Figura 1).

La paciente fue derivada a la Unidad Coronaria donde recibió expansiones con cristaloides y se inició infusión de dopamina. El estado-ácido base presentó acidosis metabólica y lactacidemia con EB -9,4 y bicarbonato de 13,7.

El ecocardiograma Doppler color mostró diámetros y función sistólica del ventrículo izquierdo conservados, con dilatación moderada del ventrículo derecho e hipocinesia de la pared libre. Se detectó insuficiencia tricuspídea leve con presión sistólica de la arteria pulmonar de 32 mm Hg.

Ante el diagnóstico de TEP masiva se decidió la administración de trombolíticos (t-PA), a la que respondió con franca mejoría hemodinámica al inicio de la infusión, pero antes de finalizarla presentó nuevamente descompensación hemodinámica con desaturación e hipotensión. Ante la refractariedad al tratamiento médico con expansiones e inotrópicos fue derivada al Servicio de Hemodinamia para la realización de una embolectomía. La angiografía pulmonar evidenció un defecto del relleno en el tronco, las ramas principales y hasta las ramas periféricas de ambas arterias pulmonares.

Se realizó aspiración mecánica seguida de trombectomía reolítica de la arteria pulmonar y sus ramas principales utilizando el dispositivo reolítico de trombectomía *AngioJet* (*POSSIS Inc*).

Se decidió la colocación de un filtro transitorio de vena cava inferior por tratarse de una paciente joven, puérpera y con peligro de vida.

Evolucionó estable hemodinámicamente; a los 12 días de la colocación se retiró el filtro y se observó un trombo pequeño adherido.

A los 15 días del parto fue dada de alta bajo anticoagulación con acenocumarol. En el seguimiento alejado, las presiones pulmonares medidas por ecocardiograma eran normales.

CASO CLÍNICO 2

Paciente de sexo femenino de 62 años, con antecedentes de hipertensión arterial, tabaquismo, dislipidemia, aneurisma no quirúrgico de la aorta abdominal y tratamiento con *stent* metálico del tercio medio de la arteria coronaria derecha en el año 2002.

Consultó por dolor precordial opresivo asociado con disnea progresiva de tres semanas de evolución. Se encontraba

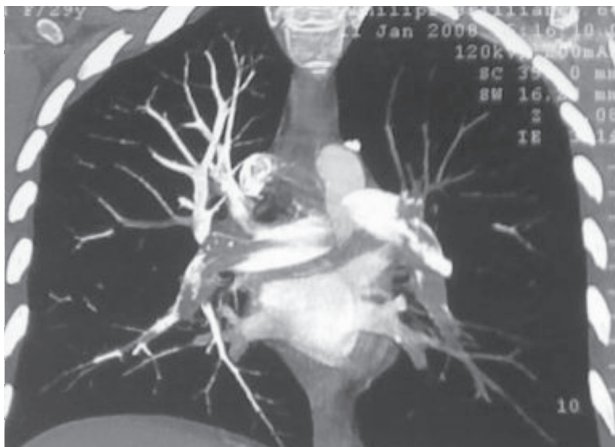

Fig. 1. Tomografía multicorte con imagen de trombo en el tronco y las ramas principales de la arteria pulmonar.

asintomática en el momento de ingreso en la Unidad Coronaria. En el ECG presentó ondas T negativas en DII, DIII, AVF y de V1 a V4. Se interpretó como angina inestable de riesgo medio, por lo que se inició tratamiento con aspirina, betabloqueantes, inhibidores de la enzima convertidora de la angiotensina, estatinas y anticoagulación.

Por continuar con disnea y episodio de angina refractaria se realizó una cinecoronariografía en la que se constató una lesión suboclusiva en el origen de la rama de la arteria circunfleja y una lesión grave en el tercio distal de la arteria coronaria derecha en la bifurcación auriculoventricular y descendente posterior. Se realizó una angioplastia con un *stent* en la rama y dos *stents* en la bifurcación de la coronaria derecha, convencionales.

En el ecocardiograma se evidenció movimiento anormal del *septum*, dilatación grave del ventrículo derecho, insuficiencia tricuspídea moderada con presión sistólica de la arteria pulmonar de 51 mm Hg.

La paciente evolucionó con hipotensión arterial y requerimiento de inotrópicos, disnea, ingurgitación yugular con reflujo hepatoyugular y oliguria.

Ante la sospecha de TEP se realizó una tomografía multicorte de 64 detectores, que mostró imagen compatible con trombo a nivel del tronco de la arteria pulmonar y ambas ramas.

Confirmado el diagnóstico de TEP masiva, fue derivada al Servicio de Hemodinamia para la realización de una angiografía y una trombectomía percutánea. Previo al tratamiento reolítico, mediante angiografía coronaria se descartó alguna complicación del procedimiento de angioplastia previo.

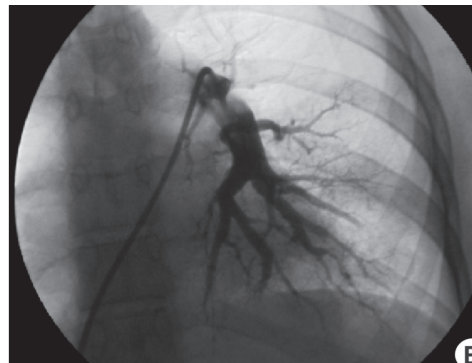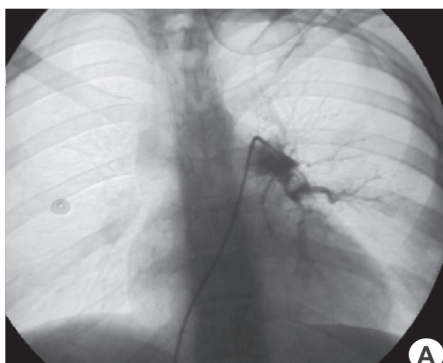
Se realizó la trombectomía con el dispositivo *AngioJet* (*POSSIS Inc*) en la arteria pulmonar principal y sus ramas, con una mejoría inmediata de los síntomas (Figura 2).

La paciente evolucionó estable hemodinámicamente. Fue dada de alta con anticoagulación con acenocumarol. En el seguimiento ulterior presentó presiones pulmonares normales por ecocardiograma.

DISCUSIÓN

El principal criterio para considerar masiva la TEP es la hipotensión arterial, definida como una presión arterial sistólica (PAS) menor de 90 mm Hg o una caída de la PAS mayor de 40 mm Hg por al menos 15 minutos, seguida por disfunción ventricular derecha y shock cardiogénico. (4) En el International Cooperative Pulmonary Embolism Registry (ICOPER), (5) que reunió 2.454 pacientes consecutivos de siete países,

Fig. 2. A. Arteriografía de la arteria pulmonar. **B.** Arteria pulmonar posaspiración.



el 4,3% presentó TEP masiva y la mortalidad fue del 17,4%. El tamaño del émbolo, las comorbilidades y la función cardiopulmonar subyacente determinan la tasa de mortalidad en estos pacientes.

La embolectomía debe considerarse cuando el paciente tiene indicación de trombólisis, cuando ésta falla o cuando se encuentra contraindicada. Existen diferentes técnicas de embolectomía percutánea que pueden dividirse en tres grandes grupos: a) a través de la fragmentación del trombo en forma mecánica, (6) que se realiza manualmente con un catéter multipropósito convencional, b) extracción con dispositivo tipo *cup* o *basket* y c) con un catéter de trombectomía reolítica (AngioJet). Este último consiste en un sistema de aspiración que utiliza el fenómeno de Bernoulli, donde un *jet* retrógrado de alta velocidad de solución salina genera una zona de baja presión alrededor del catéter que produce la rotura y la aspiración del trombo. (7-9)

La paciente del caso clínico 1 fue tratada inicialmente con trombolíticos sistémicos, que hasta la presentación de esta paciente era el procedimiento de rutina llevado a cabo en nuestro servicio. Ante la recurrencia del deterioro hemodinámico se decidió el tratamiento percutáneo, que se realizó combinado con el uso de trombolíticos intraarteriales, la fragmentación mecánica y la aspiración de los trombos mayores con un catéter multipropósito y la trombectomía reolítica para los trombos más alejados en la vasculatura pulmonar. El resultado fue exitoso y la paciente no volvió a mostrar inestabilidad hemodinámica.

CONCLUSIÓN

La embolectomía percutánea constituye una nueva herramienta para el tratamiento de la TEP masiva y submasiva. Cuando se encuentra disponible, y en manos experimentadas, es una técnica segura y efectiva que debe considerarse en los pacientes con criterios de trombólisis y fundamentalmente en aquellos en los que ésta ha fracasado o en los que se encuentra contraindicada. Los dos casos de esta presentación son, en nuestro conocimiento, los primeros en los que se utilizó este método en América Latina.

SUMMARY

Percutaneous Rheolytic Embolectomy for Massive Pulmonary Embolism

Pulmonary embolism (PE) is a common cardiovascular disease with an incidence of 1/1000 in the United States and a mortality rate of 15% three months after been diagnosed. Mortality is five times greater in patients with shock. Despite its high incidence, morbidity and mortality, the treatment has not varied in the last years, and in patients with massive PE mortality still remains high even with the current improvements in thrombolytic therapy or surgical endarterectomy. The recent introduction of percutaneous thrombectomy techniques has opened a new therapeutic option that should be considered when available.

We describe two case reports of massive pulmonary embolism treated with rheolytic thrombectomy.

Key words > Percutaneous Rheolytic Embolectomy - Massive Pulmonary Embolism

BIBLIOGRAFÍA

1. Goldhaber SZ. Pulmonary embolism. *Lancet* 2004;363:1295-305.
2. Kucher N, Goldhaber SZ. Management of massive pulmonary embolism. *Circulation* 2005;112:e28-32.
3. Kucher N, Rossi E, De Rosa M, Goldhaber SZ. Massive pulmonary embolism. *Circulation* 2006;113:577-82.
4. Tapson VF. Acute pulmonary embolism. *N Engl J Med* 2008;358:1037-52.
5. Goldhaber SZ, Visani L, De Rosa M. Acute pulmonary embolism: clinical outcomes in the International Cooperative Pulmonary Embolism Registry (ICOPER). *Lancet* 1999;353:1386-9.
6. Brady AJ, Crake T, Oakley CM. Percutaneous catheter fragmentation and distal dispersion of proximal pulmonary embolus. *Lancet* 1991;338:1186-9.
7. Zeni PT Jr, Blank BG, Peeler DW. Use of rheolytic thrombectomy in treatment of acute massive pulmonary embolism. *J Vasc Interv Radiol* 2003;14:1511-5.
8. Brahmabhatt T, Tutton S, Mannebach P, Cinquegrani M. Rheolytic thrombectomy in patient with massive pulmonary embolism: a case report and review of literature. *Catheter Cardiovasc Interv* 2007;70:802-6.
9. Margheri M, Vittori G, Vecchio S, Chechi T, Falchetti E, Spaziani G, et al. Early and long-term clinical results of AngioJet rheolytic thrombectomy in patients with acute pulmonary embolism. *Am J Cardiol* 2008;101:252-8.