Síndrome de QT largo secundario a hipocalcemia

Long - QT Syndrome Secondary to Hypocalcemia

JUAN JIMÉNEZ-JÁIMEZ, RICARDO SEBASTIÁN GALDEANO, ISABEL ALMANSA VALENCIA, MIGUEL ÁLVAREZ LÓPEZ, LUIS TERCEDOR SÁNCHEZ

Recibido: 03/08/2010
Aceptado: 10/08/2010

Dirección para separatas:
Dr. Juan Jiménez-Jáimez
Servicio de Cardiología, Hospital Universitario Virgen de las Nieves
Avda. de las Fuerzas Armadas 2
18014 Granada
Tel. 667 242021 - 34 958020563
e-mail: jimenez.jaimez@gmail.com

RESUMEN

El síndrome de QT largo es causa de muerte súbita por arritmias ventriculares y puede ser de origen congénito o adquirido. Entre las causas adquiridas, las más frecuentes son los trastornos iónicos y los fármacos. En esta presentación se describe el caso de una paciente con síndrome de QT largo secundario a hipocalcemia por hipoparatiroidismo primario. Es indispensable la detección de posibles causas secundarias y reversibles de síndrome de QT largo, que son más frecuentes que el origen genético, dado que tienen tratamiento etiológico eficaz y se evitan medidas diagnósticas y terapéuticas innecesarias.

Rev Argent Cardiol 2011;79:365-367.

Palabras clave > Síndrome de QT prolongado - Hipocalcemia

Abreviaturas > **SQTL** Síndrome de QT largo

INTRODUCCIÓN

El síndrome de QT largo (SQTL) es una enfermedad que se caracteriza por prolongación del tiempo de repolarización ventricular y predisposición a arritmias ventriculares potencialmente letales. La etiología del SQTL puede ser congénita o adquirida. El SQTL congénito suele ser de origen genético. El SQTL adquirido es generado principalmente por la acción de fármacos que prolongan la duración del potencial de acción a expensas de la inhibición de los canales del sodio y/o del potasio o por trastornos hidroelectrolíticos, como hipopotasemia, hipomagnesemia e hipocalcemia, los cuales generan una alta predisposición a presentar *torsade de pointes*. La hipocalcemia prolonga la fase 2 del potencial de acción y, por lo tanto, el tiempo de repolarización. Es una causa reversible de SQTL, ya que la suplementación correcta con calcio acorta el intervalo QT y disminuye la probabilidad de arritmias ventriculares malignas. (1, 2)

En esta presentación se describe el caso de una paciente con síndrome de QT largo secundario a hipocalcemia por hipoparatiroidismo primario.

CASO CLÍNICO

Paciente de sexo femenino, de 18 años, fumadora y asmática, que consultó por síncopes. Había padecido tres episodios sincopales durante el reposo nocturno, presenciados por su padre, de instauración brusca y recuperación espontánea rápida, con una duración de pocos segundos. En algún síncope se habían asociado movimientos de los miembros superiores de tipo tónico. Nunca antes había padecido un episodio similar.

Se derivó a Cardiología al detectarse en el electrocardiograma un intervalo QT corregido de 530 mseg (Figura 1). La morfología del intervalo QT consistente en prolongación del segmento ST plano con onda T final nos llevó a considerar el diagnóstico de SQTL congénito tipo 3, (3) por afectación de la subunidad alfa del canal del sodio cardíaco. Se estudió con ecocardiograma y Holter, con normalidad en ambos. Se inició tratamiento con betabloqueantes y se planteó la necesidad de insertar un desfibrilador automático implantable dado el perfil de alto riesgo que presentaba la paciente (intervalo QT corregido > 500 mseg, fenotipo de SQTL tipo 3 y síncopes). (4) Asimismo, se realizó un estudio genético con secuenciación completa de los tres genes más frecuentemente responsables de SQTL congénito (KCNQ1, KCNH2 y SCN5A). En este estudio se hallaron polimorfismos asociados con frecuencia con el SQTL en todos los genes, pero ninguna mutación *missense* que explicase un hipotético SQTL congénito.

La paciente sufrió un nuevo cuadro sincopal, esta vez con claro perfil neurológico, acompañado de movimientos tónico-clónicos y confusión poscrítica; se catalogó como un episodio convulsivo y se realizó una tomografía axial computarizada craneal que mostró calcificaciones en los ganglios de la base y la corteza frontal bilateral. Se inició tratamiento con fármacos

Unidad de Arritmias. Servicio de Cardiología, Hospital Virgen de las Nieves. Granada

antiepilépticos y en los análisis en ese momento se detectó un nivel de calcio sérico de 4 mg/dl y de fósforo sérico de 6,3 mg/dl. Los niveles de parathormona fueron indetectables en suero y finalmente se arribó al diagnóstico de hipoparatiroidismo primario con hipocalcemia grave. Comenzó tratamiento con calcio y tras varios meses, ya con la calcemia corregida (9,2 mg/dl), se realizó un nuevo electrocardiograma que mostró intervalo QT corregido de 436 mseg (Figura 2), habiendo cesado por completo los cuadros sincopales.

DISCUSIÓN

La distinción entre la causa genética y adquirida del SQTL no siempre es sencilla. De hecho, en numerosas ocasiones existe una mutación genética de base y algún factor exógeno, como los trastornos electrolíticos, que actúan como factor precipitante de arritmias ventriculares. (5) Incluso se describieron mutaciones y polimorfismos causantes de SQTL que son especialmente sensibles a desencadenantes exógenos, como los fármacos que prolongan el intervalo QT. (6) Entre los desencadenante más frecuentes está la hipocalcemia; se han comunicado algunos casos de prolongación del intervalo QT secundarios a hipocalcemia, (7) muchos de ellos en el contexto de síndromes poliglandulares autoinmunitarios.

La identificación de causas potencialmente reversibles es un objetivo primordial en el manejo del SQTL. Ello puede contribuir a realizar un tratamiento etiológico que reduzca el intervalo QT y disminuya la incidencia de arritmias ventriculares malignas. Para ello es necesario investigar el antecedente de toma de medicamentos que puedan prolongar el intervalo QT y realizar una bioquímica sanguínea que incluya calcio, magnesio y potasio.

En nuestro caso, basándonos en los criterios de estratificación de riesgo publicados por Priori y colaboradores, (4) se diagnosticó SQTL tipo 3 y se llegó a realizar un estudio genético y plantear la necesidad de un desfibrilador automático implantable. Ante la negatividad de hallazgos genéticos y el resultado de las pruebas complementarias se arribó al diagnóstico correcto de SQTL adquirido por hipocalcemia secundaria a hipoparatirodismo primario.

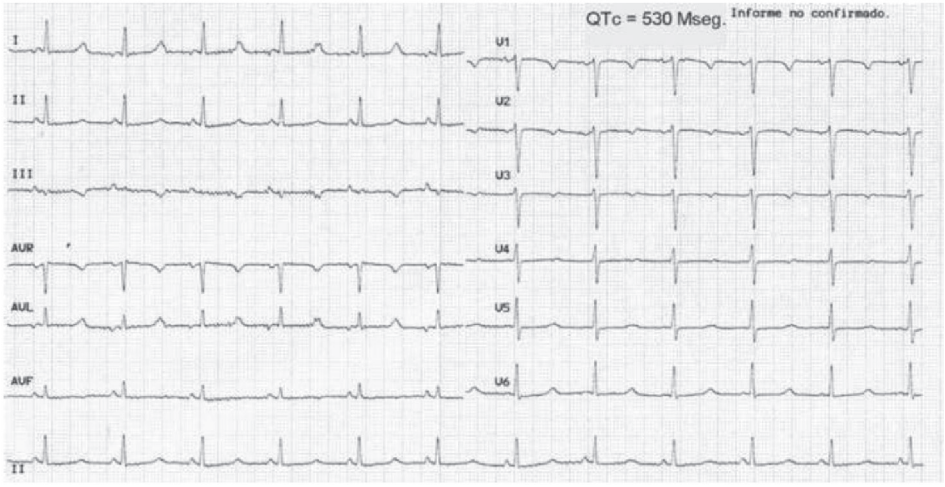

Fig. 1. Electrocardiograma de 12 derivaciones de la paciente antes de corregirse el trastorno iónico; puede apreciarse la acentuada prolongación del intervalo QTc y su morfología similar al SQTL congénito tipo 3.

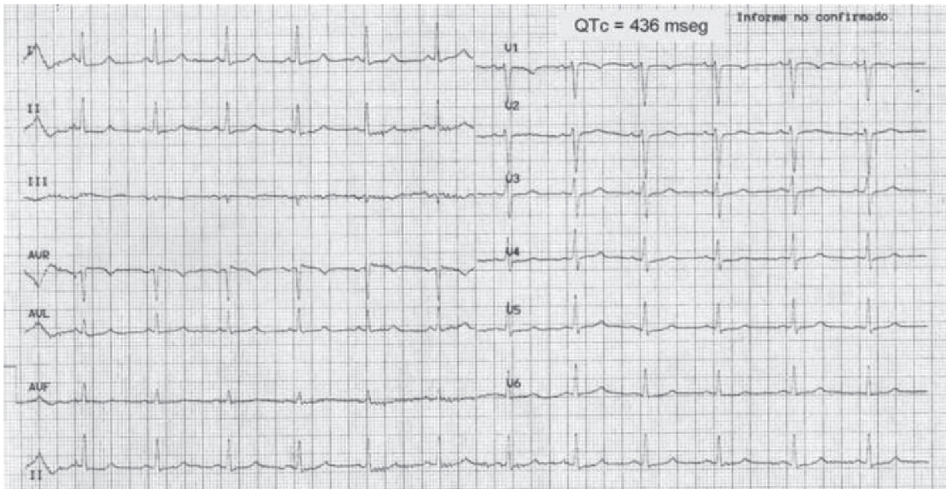

Fig. 2. Electrocardiograma de 12 derivaciones tras la corrección del trastorno iónico de base (hipocalcemia); nótese la normalización del intervalo QTc.

SUMMARY

Long-QT Syndrome Secondary to Hypocalcemia

Long-QT syndrome is a congenital or acquired disorder that produces sudden death due to ventricular arrhythmias. Electrolyte disturbances and medications are the most common causes of acquired long-QT syndrome. We describe the case of a patient with long-QT syndrome secondary to hypocalcemia caused by primary hypoparathyroidism. The secondary causes of long-QT syndrome should be thoroughly examined as they are more common than the genetic causes. Also, as they are reversible with adequate etiological treatment, their correct identification avoids unnecessary diagnostic and therapeutic measures.

Key words > Long-QT syndrome - Hypocalcemia

BIBLIOGRAFÍA

1. Huang TC, Cecchin FC, Mahoney P, Portman MA. Corrected QT interval (QTc) prolongation and syncope associated with pseudohypoparathyroidism and hypocalcemia. J Pediatr 2000;136:404-7.

2. Eryol NK, Colak R, Ozdoğru I, Tanriverdi F, Unal S, Topsakal R, Katlandur H, Bayram F. Effects of calcium treatment on QT interval and QT dispersion in hypocalcemia. Am J Cardiol 2003;91:750-2.

3. Zhang L, Timothy KW, Vincent GM, Lehmann MH, Fox J, Giuli LC, et al. Spectrum of ST-T-wave patterns and repolarization parameters in congenital long-QT syndrome: ECG findings identify genotypes. Circulation 2000;102:2849-55.

4. Priori SG, Schwartz PJ, Napolitano C, Bloise R, Ronchetti E, Grillo M,Vicentini A, Spazzolini C, Nastoli J, Bottelli G, Folli R, Cappelletti D. Risk stratification in the long-QT syndrome. N Engl J Med 2003;348:1866-74.

5. Sesti F, Abbott GW, Wei J, Murray KT, Saksena S, Schwartz PJ, Priori SG, Roden DM, George AL Jr, Goldstein SA. A common polymorphism associated with antibiotic-induced cardiac arrhythmia. Proc Natl Acad Sci U S A 2000;97:10613-8.

6. Gordon E, Panaghie G, Deng L, Bee KJ, Roepke TK, Krogh-Madsen T, Christini DJ, Ostrer H, Basson CT, Chung W, Abbott GW. A KCNE2 mutation in a patient with cardiac arrhythmia induced by auditory stimuli and serum electrolyte imbalance. Cardiovasc Res 2008;77:98-106.

7. Buber J, Goldenberg S, Eyal A, Mouallem M, Farfel Z. Hypocalcemia, prolonged QT interval and massive brain calcifications in an Iranian Jewish woman with APECED. Isr Med Assoc J 2008;10:899-900.