

## Tratamiento endovascular de la disección carotídea bilateral, espontánea, sintomática, refractaria al tratamiento farmacológico

### Al Director

La disección carotídea (DC) puede ocurrir espontáneamente en pacientes aparentemente sanos, o en aquellos con la pared arterial debilitada por una arteriopatía primaria, collagenopatías, trastornos del tejido conectivo o más comúnmente después de un trauma. (1, 2) La DC o disección vertebral es una causa de accidente cerebrovascular (ACV) en pacientes jóvenes.

La historia natural de la DC no se comprende por completo, y en general se cree que, a pesar del compromiso de las arterias extracraneanas, los ACV secundarios a DC pueden ser asintomáticos en algunos casos. (3-5)

El tratamiento anticoagulante (ACO) se utiliza en la mayoría de las instituciones. Esta recomendación se basa en la idea de que el mecanismo más común del ACV secundario a disección arterial es la tromboembolia que se desarrolla desde el colgajo de la íntima. Otro mecanismo de ACV es la insuficiencia hemodinámica por estenosis crítica de la luz arterial verdadera. (6)

Recientemente, el tratamiento endovascular con colocación de *stent* se ha propuesto como una alternativa al uso tradicional de los ACO en pacientes con DC.

La colocación de un *stent* restaura el calibre del vaso y la circulación normal, cubriendo el defecto arterial, previniendo la formación de émbolos.

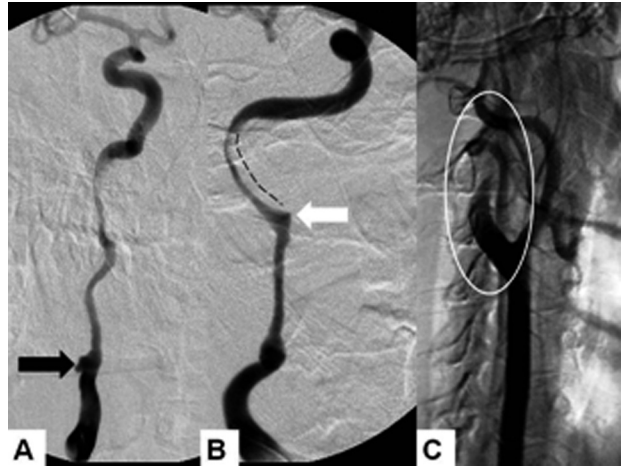
En las disecciones sintomáticas, una vez que se evidencia el área de penumbra cerebral, el pronóstico suele ser pobre a la anticoagulación. (5-7) Por lo tanto, el tratamiento endovascular puede ser especialmente apropiado como un medio para cambiar la evolución clínica durante la fase aguda de la DC, fase clínica dinámica de la disección. (7)

Presentamos un caso en el que se realizó una colocación emergente de *stents* en un paciente con DC bilateral aguda sintomática, refractaria al tratamiento farmacológico y en el que las neuroimágenes indicaron la existencia de hipoperfusión significativa, o una gran área de penumbra. La colocación de *stents* modificó la evolución clínica del paciente hacia un resultado terapéutico favorable.

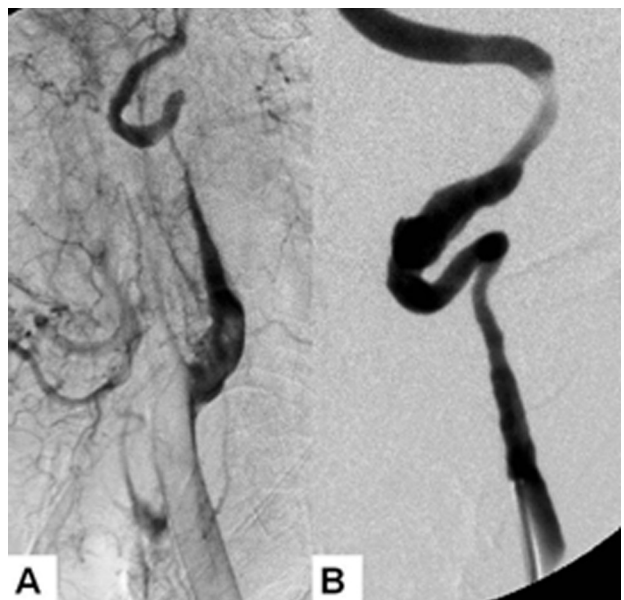### CASO CLÍNICO

Paciente masculino de 47 años, diestro, sedentario, que consulta por presentar cefalea de intensidad 8/10 holocraneana, somnolencia, debilidad en ambos miembros inferiores e inestabilidad en la marcha. Se realizó por guardia una tomografía computarizada (TC) de cerebro sin contraste que no evidenció signos de isquemia; una resonancia magnética nuclear (RMN) cerebral sin contraste mostró una imagen hiperintensa lacunar temporal derecha, la angiografía digital (AD) cerebral evidenció una disección carotídea posbulbar bilateral (Figura 1). Se indicó tratamiento con ACO. Luego de 72 horas de tratamiento con ACO y una RIN de 2 el paciente

evolucionó presentando confusión temporoespacial, cefalea y astenia que le impedía la deambulacion. La TC cerebral no evidenció imagen isquémica agregada. Se decidió realizar una carga de clopidogrel de 300 mg y a las 16 horas una nueva AD cerebral. Esta demostró una estenosis moderada de la arteria carótida interna izquierda y progresión de la estenosis en la arteria carótida interna derecha (Figura 2), con irregularidad proximal, interpretada como el punto inicial de la disección y estenosis grave en la porción horizontal del segmento petroso, que se interpretó como el máximo punto de trombo mural.



**Fig. 1.** A. Angiografía digital selectiva de la carótida interna derecha, que evidencia inicio del colgajo de disección, posbulbar (*flecha negra*). B. Colgajo distal (*flecha blanca*) y trombo mural (*línea de puntos*). C. Arresto de flujo en el bulbo carotídeo durante hipotensión arterial espontánea.



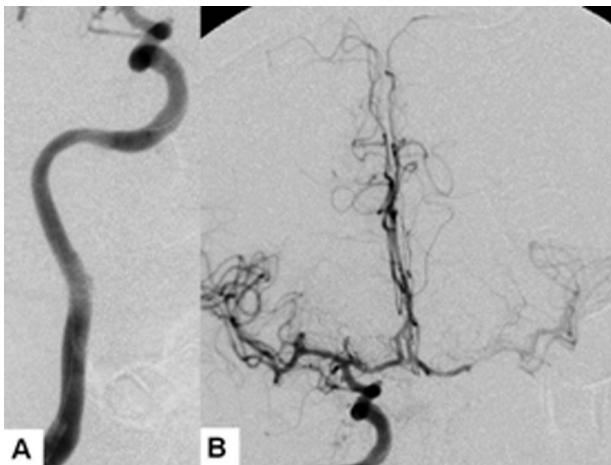
**Fig. 2.** A. Carótida izquierda, previamente al tratamiento farmacológico, que muestra estenosis grave secundaria a disección arterial del trayecto cervical, con *loop* posdisección. B. Angiografía digital de la carótida izquierda, posttratamiento farmacológico con anticoagulantes, que evidencia disminución de la estenosis arterial y pseudoaneurisma fusiforme distal al *loop* carotídeo.

Dicha estenosis generaba una alteración hemodinámica distal observada en el parenquimograma en los tres tiempos, que mostraba pasaje de contraste mediante la arteria comunicante anterior, de izquierda a derecha.

Durante el procedimiento angiográfico se observó disminución de la tensión arterial (TA), que llegó a una presión sistólica (PS) de 80 mm Hg, acompañada de arresto de flujo carotídeo derecho posbulbar, el cual revirtió al aumentar la TA. Se decidió entonces realizar un tratamiento endovascular con colocación de *stents*.

Bajo anestesia general y heparinización sistémica (infusión en bolo de 10 000 UI de heparina sódica, reforzada cada hora con 1.500 UI), se introdujo un catéter guía ENVOY de 6 Fr sobre guía hidrófila de 0,035". Posicionado en la carótida primitiva derecha, se colocó a través del catéter guía un microcatéter Prowler Plus Select 0,021" (Cordis Neurovascular) con microguía Transend 0,014" de 300 cm (Boston Scientific Corporation, Fremont, CA) y se cateterizó el segmento distal al punto de máxima estenosis. Se realizó intercambio del microcatéter y se ascendió un Neuro-Stent autoexpandible Enterprise de 4,5 × 37 mm (Cordis Neurovascular) en aposición cubriendo el punto de máxima estenosis; en forma telescopada a él, y cubriendo el segmento cervical extracraneano de la carótida interna se colocó un *stent* autoexpandible Precise de 5 × 40 mm (Cordis). Debido a la presencia de una estenosis, mayor del 30% en el segmento petroso, no susceptible de angioplastia con balón, se colocó un *stent* con balón expandible Liberte de 4 × 18 mm (Boston Scientific Corporation, Fremont, CA), impactado a 8 atm, evidenciando ausencia de estenosis residual y cambio hemodinámico distal, con simetría en el parenquimograma (Figura 3).

El paciente pasó a la UTI manteniendo el tratamiento farmacológico. Se indicó aspirina/clopidogrel 100 mg/75 mg/día y anticoagulación durante 3 meses, por permanencia de la disección carotídea izquierda. Se realizaron controles mediante eco-Doppler a los 30 días y una angiografía digital cerebral a los 90 días, que evidenció permeabilidad carotídea derecha y pseudoaneurisma posbulbar carotídeo izquierdo, que no generaba estenosis ni alteración hemodinámica distal. El paciente reanudó su actividad laboral sin déficit neurológico.



**Fig. 3. A.** Angiografía digital carotídea derecha postratamiento endovascular con colocación de *stents*. **B.** Angiografía digital cerebral poscolocación de *stent*, que muestra cambio hemodinámico cerebral con parenquimograma en tiempo arterial simétrico, observándose pasaje de contraste espontáneo a la circulación anterior contralateral mediante la arteria comunicante anterior.

## DISCUSIÓN

La DC es un proceso dinámico, por lo que las neuroimágenes y los hallazgos clínicos pueden cambiar drásticamente en cuestión de días u horas. (1) La mayoría de las disecciones finalmente se resuelven. Alrededor de dos tercios de las oclusiones se recanalizan y un tercio evolucionan como pseudoaneurisma. (1-3) El proceso de cicatrización puede tomar 2 a 3 meses después de la disección y ocasionalmente más tiempo. Los estudios de imágenes sugieren que el mayor porcentaje de los ACV por DC son secundarios a eventos tromboembólicos. Los estudios mediante eco-Doppler transcraneano demuestran una alta frecuencia de microembolias. (2) Estas observaciones llevaron a la práctica común de la anticoagulación con un objetivo de RIN de 2,0 a 3,0 por 3 a 6 meses.

El tratamiento endovascular con la colocación de *stents* implica un riesgo menor que el tratamiento quirúrgico y, en muchos casos, ha sustituido a la cirugía como tratamiento de elección una vez que el tratamiento farmacológico fracasa. La colocación de *stents* es una alternativa atractiva a otras formas de terapia; permite la recanalización inmediata de la arteria y la resolución de la disección con la reperfusión inmediata del área de penumbra. (5-7)

El *stent* elimina la necesidad de procedimientos reconstructivos quirúrgicos, evita el tratamiento con ACO, quedando el paciente bajo los efectos de los agentes antiplaquetarios.

La principal limitación del tratamiento endovascular con colocación de *stent* se relaciona con las dificultades técnicas específicas: la microcateterización selectiva de la luz verdadera de la arteria a menudo es muy dificultosa, el segmento arterial que debe ser tratado con *stents* suele ser largo y con frecuencia requiere una verdadera superposición (telescopado) de *stents*, con recomendación de la colocación de segmento sano a sano.

A pesar de las ventajas relativas del tratamiento endovascular en la DC, no hay directivas en cuanto a qué pacientes pueden beneficiarse con este procedimiento. La decisión de utilizar *stents* en nuestro caso expuesto se basó principalmente en la impresión clínica del ACV inminente en el hemisferio cerebral derecho.

Las neuroimágenes son de ayuda en la selección de pacientes para el tratamiento endovascular, ya que evidencian en forma clara y precisa el área de penumbra.

El valor terapéutico de este procedimiento en el paciente seleccionado con evidencia neurorradiológica de isquemia inminente se puede deducir de la rápida resolución de los síntomas isquémicos luego del tratamiento endovascular y de los resultados positivos en los estudios de control, tanto angiográficos como por eco-Doppler de los vasos del cuello.

En conclusión, nuestro caso clínico evidenció que el tratamiento endovascular con colocación de *stents* en la DC puede considerarse en pacientes que presentan déficit neurológico (causado por embolia o insuficiencia hemodinámica) a pesar del mejor tratamiento farmacológico.

gico y que la angioplastia con colocación de *stent* demuestra que es una solución factible y eficaz en el paciente sintomático con estenosis grave por DC en presencia de signos neurorradiológicos de penumbra cerebral.

El uso de la RMN (para detectar la difusión-perfusión) y los datos angiográficos (parenquimografía) son necesarios para la selección de los pacientes con signos de penumbra y la exclusión de aquellos con cambios irreversibles. (5)

**Dres. Pablo Antonio Angelani, Jorge Miano,  
Jorge Mrad**

Servicio de Hemodinamia y Neurorradiología  
Intervencionista, Clínica Olivos, Vicente López,  
Pcia. de Buenos Aires, Argentina

Dr. Pablo Angelani  
angelanipablo@yahoo.com.ar; pabloangelani@intramed.net  
Médico Radiólogo y Neurorradiólogo Intervencionista  
Servicio de Hemodinamia de la Clínica Olivos

## BIBLIOGRAFÍA

1. Schievink WI. Spontaneous dissection of the carotid and vertebral arteries. *N Engl J Med* 2001;344:898-906. <http://doi.org/ft2rkg>
2. Brandt T, Hausser I, Orberk E, Grau A, Hartschuh W, Anton-Lamprecht I, et al. Ultrastructural connective tissue abnormalities in patients with spontaneous cervicocerebral artery dissections. *Ann Neurol* 1998;44:281-5. <http://doi.org/dxv3bz>
3. Houser OW, Mokri B, Sundt TM, Baker HL, Reese DF. Spontaneous cervical cephalic arterial dissection and its residuum: angiographic spectrum. *AJNR Am J Neuroradiol* 1984;5:27-34.
4. Engelter ST, Lyrer PA, Kirsch EC, Steck AJ. Long-term follow-up after extracranial internal carotid artery dissection. *Eur Neurol* 2000;44:199-204. <http://doi.org/fmfwdp>
5. Lucas C, Moulin T, Deplanque D, Tatu L, Chavot D. Stroke patterns of internal carotid artery dissection in 40 patients. *Stroke* 1998;29:2646-8. <http://doi.org/cb4nk3>
6. Kremer C, Mosso M, Georgiadis D, Stockli E, Benninger D, Arnold M, et al. Carotid dissection with permanent and transient occlusion or severe stenosis: long-term outcome. *Neurology* 2003;60:271-5. <http://doi.org/pjn>
7. Schievink WI. The treatment of spontaneous carotid and vertebral artery dissections. *Curr Opin Cardiol* 2000;15:316-21. <http://doi.org/cbrj43>

REV ARGENT CARDIOL 2014;82:52-4. <http://dx.doi.org/10.7775/rac.es.v82.i1.935>

## Hipotermia terapéutica en pacientes que se presentan en paro cardiorrespiratorio extrahospitalario secundario a fibrilación ventricular

### Al Director

Presentamos dos casos en los que se describe la factibilidad de realizar hipotermia en pacientes con paro cardíaco extrahospitalario secundario a fibrilación ventricular (FV).

### CASO 1

Paciente masculino de 56 años, tabaquista, hipertenso, dislipidémico y obeso como factores de riesgo coronario (FRC), sin antecedentes cardiovasculares.

Enfermedad actual: paro cardiorrespiratorio (PCR) extrahospitalario.

Se realizaron maniobras de reanimación cardiopulmonar básicas a los 2 minutos de haber presentado el evento. Fue trasladado a nuestro hospital a los 20 minutos, donde se constató ritmo de fibrilación ventricular (FV). Se realizaron maniobras de resucitación cardiopulmonar (RCP) básicas y avanzadas [respetando el ABC según las guías ACLS (*Advance Cardiac Life Support*)] revirtiendo a ritmo sinusal posteriormente a desfibrilación eléctrica con recuperación del pulso a los 30 minutos de iniciado el PCR.

En el ECG se constató bloqueo AV completo con QRS angosto. Se administró atropina, con evolución a ritmo sinusal con supradesnivel del segmento ST en la cara inferoposterolateral, por lo que se decidió realizar una coronariografía (CG) de emergencia y la colocación de balón de contrapulsación intraaórtico. La CG mostró lesión grave de la arteria coronaria derecha (CD) en el tercio medio, oclusión del 100% de la arteria circunfleja (CX) y lesión moderada de la primera diagonal. Se realizó angioplastia (ATC) con *stent* convencional en la CD y en la CX (tiempo puerta-balón: 30 minutos). Swan-Ganz: tensión arterial media 68 mm Hg, presión venosa central 13 mm Hg, presión *wedge* 31 mm Hg, volumen minuto 3,9 L/min. Índice cardíaco 2,3 L/min/m<sup>2</sup>. Resistencias vasculares sistémicas: 1.750 dinas/seg/cm<sup>5</sup>. Resistencias vasculares pulmonares: 200 dinas/seg/cm<sup>5</sup>.

Dado que el paciente cumplía requisitos para la realización de hipotermia terapéutica, se decidió su inicio con el sistema de enfriamiento Cincinnati sub-zero (Figura 1) con el objetivo de llevar al paciente a 33 °C. El equipo consta de una consola central y dos planchas que se colocan en la parte posterior y anterior del paciente (Figura 2).

Ecocardiograma: acinesia inferoposterior, del *septum* posterior y de la pared posterior de base a punta con hipocinesia del resto de los segmentos. Fracción de eyección: 30%.

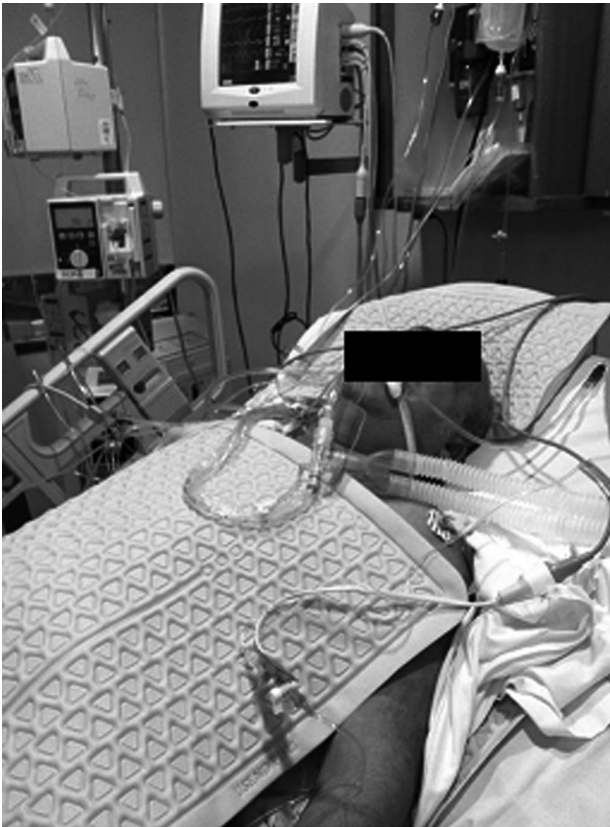La hipotermia se suspendió a las 16 horas de su inicio por inestabilidad hemodinámica con perfil hemodinámico de bajo volumen minuto, con requerimiento de soporte inotrópico en dosis máximas; se logró el recalentamiento pasivo alcanzando los 36,5 °C a las 8 horas de suspendida la hipotermia inducida, con mejoría parcial del bajo gasto, lo que permitió bajar la dosis de inotrópicos y el retiro del balón de contrapulsación intraaórtico.

Posteriormente presentó mejoría de la falla multiorgánica, suspendiéndose la analgesia y la sedación. A las 72 horas mostró pupilas reactivas con posterior escala de Glasgow



**Fig. 1.** Equipo para inducción de hipotermia terapéutica.





**Fig. 2.** Equipo de inducción de hipotermia terapéutica conectado al paciente.

15/15, por lo que se procedió a la extubación. Permaneció en la Unidad de Cardiología Crítica 14 días.

Se otorgó el egreso hospitalario a los 28 días del ingreso.

## CASO 2

Paciente de sexo masculino de 63 años con antecedentes de hipertensión arterial, tabaquista, enfermedad pulmonar obstructiva crónica como FRC. Portador de miocardiopatía dilatada isquémico-necrótica con deterioro grave de la función del ventrículo izquierdo (VI).

Enfermedad actual: ingresó en la sala de emergencia de nuestro hospital traído por familiares médicos por presentar cuadro de PCR. El tiempo de RCP básica extrahospitalaria fue de 10 minutos.

Al ingreso se constató ritmo de FV. Se realizaron maniobras básicas y avanzadas (respetando el ABC según las guías ACLS) de RCP con desfibrilación eléctrica con recuperación del pulso en 30 minutos.

El tiempo total de paro aproximado fue de 40 minutos.

Se realizó CG de emergencia, que mostró obstrucción grave de la CD y de la CX; el resto de los vasos, sin lesiones significativas. Se procedió a realizar ATC en la CX y la CD con *stents* convencionales más la colocación de balón de contrapulsación intraaórtico. Luego de la resucitación inicial el paciente se encontraba en asistencia respiratoria mecánica con parámetros clínicos y hemodinámicos adecuados con dosis moderadas de noradrenalina y milrinona más el balón de contrapulsación intraaórtico. Swan-Ganz: tensión arterial media 80 mm Hg, presión venosa central 15 mm Hg, presión *wedge* 29 mm Hg, volumen minuto 4,2 L/min. Índice cardíaco: 2,2 L/min/m<sup>2</sup>. Resistencias vasculares sistémicas: 1.600 dinas/seg/cm<sup>-5</sup>. Resistencias vasculares pulmonares: 380 dinas/seg/cm<sup>-5</sup>.

Dado que el paciente cumplía requisitos para la realización de hipotermia terapéutica, se decidió su inicio con el objetivo de llevar al paciente a 33 °C. En el ecocardiograma se evidenciaba deterioro grave de la función del VI con fracción de eyección del 27%.

El paciente evolucionó con requerimiento de dosis altas de inotrópicos y vasopresores, con múltiples episodios de TV sostenida con pulso que requieren cardioversión eléctrica, por lo que se decidió la suspensión de la hipotermia inducida a las 15 horas de haberla iniciado.

Desde el punto neurológico, habiendo suspendido la sedación y la analgesia por 48 horas, evolucionó con estatus epiléptico, con refractariedad a cuatro drogas anticonvulsivantes. Desde el punto de vista respiratorio, presentó criterios de distrés con neumonía sobreagregada. Luego de 8 días de internación el paciente falleció presentando asistolia.

## DISCUSIÓN

Numerosos estudios han demostrado que reduciendo la temperatura corporal, aun pocos grados, se disminuye el daño isquémico. (1) En el cerebro normal, la hipotermia disminuye el consumo metabólico de oxígeno, por enlentecimiento de las reacciones de las enzimas dependientes de la temperatura, un 6% por cada 1 °C de reducción en la temperatura cerebral. (1)

Son múltiples los mecanismos por los cuales la hipotermia leve (32-34 °C) puede mejorar la evolución neurológica cuando se emplea posteriormente a la reperfusión. Suprime reacciones químicas asociadas con lesión por reperfusión, como la producción de radicales libres de oxígeno, liberación de aminoácidos excitotóxicos, flujo intracelular de calcio, que pueden llevar al daño mitocondrial y apoptosis (muerte celular programada). (1) Además, disminuye la función fagocítica de los neutrófilos y los macrófagos y atenúa la lesión secundaria a la reperfusión posterior a la isquemia en otros órganos.

El pronóstico de un paciente reanimado tras un PCR extrahospitalario depende en gran medida de la afectación neurológica.

Múltiples estudios realizados en pacientes reanimados tras un PCR "extrahospitalario" secundario a FV o TV han confirmado su beneficio.

En 2002 se publicaron dos ensayos clínicos multicéntricos prospectivos y aleatorizados que compararon la hipotermia leve (32-34 °C) durante 12-24 horas *versus* la normotermia. Estos ensayos se utilizaron como la base para recomendaciones y guías elaboradas en la última década. (4, 5) En 2005 se publicó un metaanálisis que, junto a los dos estudios previamente citados, demostró el beneficio de la hipotermia en pacientes que sobreviven en estado de coma posterior al PCR fuera de hospital secundario a FV o TV. (1)

Las recomendaciones del ILCOR (International Liaison Advisory Committee on Resuscitation) de 2002 sugieren realizar hipotermia de 32-34 °C durante 12-24 horas en adultos en paro cardíaco secundario a FV o TV fuera del hospital (IIa). Refiere a su vez que la hipotermia podría ser útil en otros ritmos cardíacos o en paro cardíaco intrahospitalario (IIb). Estas reco-

mendaciones también se han incorporado en las guías más recientemente publicadas. (6)

El ERC HACA (European Resuscitation Council Hypothermia After Cardiac Arrest) evaluó 650 pacientes comatosos con paro cardíaco posterior a cualquier ritmo y confirmó que la hipotermia condujo a una tasa de sobrevida mayor y mejoría neurológica. (7)

Los pacientes candidatos a la hipotermia terapéutica son: (8)

- Los que presentan PC secundario a FV o TV extrahospitalario.
- Los que posteriormente a la resucitación no presentan respuesta neurológica.

Los criterios de exclusión para la realización de hipotermia terapéutica son: (8)

- Recuperación del Glasgow 15/15 luego de la reanimación inicial.
- Edad menor de 18 años.
- El embarazo.
- La diátesis hemorrágica.
- La sospecha o documentación de sangrado cerebral.
- La temperatura menor de 30 °C al ingreso.
- Pacientes con enfermedad terminal o con limitación al esfuerzo terapéutico.

Con respecto a los casos clínicos presentados, se podrían considerar varias cuestiones. En el primero, el tiempo de PRC total fue más corto (30 vs. 40 minutos).

En el segundo caso, además, la función ventricular era grave previo al paro y tenía antecedentes de enfermedad pulmonar obstructiva crónica, lo que podría suponer una peor evolución desde el punto de vista neurológico.

En estos dos casos observamos que el comportamiento hemodinámico fue más con predominio del bajo volumen minuto que una vasodilatación periférica. Esto podría deberse a la atenuación de una respuesta inflamatoria sistémica por parte de la hipotermia.

La hipotermia inducida tuvo un "costo" biológico transitorio en pos de proteger al cerebro: trastornos de la coagulación, posible potenciación del volumen minuto y arritmias cardíacas.

Esto conlleva un manejo multidisciplinario que comienza en el servicio de emergencia e incluye neurología, hemodinamia, cardiología, terapeutas, hematología, enfermería capacitada y kinesiología.

## CONCLUSIONES

La hipotermia terapéutica ha demostrado que disminuye la mortalidad y mejora la evolución neurológica. El propósito de la presentación de estos dos casos fue demostrar la factibilidad de realizar hipotermia en nuestro centro en pacientes que presentan paro cardíaco extrahospitalario secundario a FV o TV. En ambos casos, los pacientes llegan a nuestro hospital en FV, por lo que se podrían haberse desfibrilado en el lugar del hecho y esto podría explicarse por dos motivos: el primero, no hay suficiente disponibilidad de DEA (Desfibrilación Externa Automática) en espacios públicos y

la segunda, que los sistemas de salud con respecto a las ambulancias no llegan a tiempo al lugar de los hechos.

**Dres. Federico Lipszyc<sup>1</sup>, Victoria Marquovich<sup>2</sup>, Pablo Pratesi, José Bonorino<sup>1</sup>, Horacio Fernández<sup>1</sup>, Jorge Bilbao<sup>1</sup>, Alejandro Hita<sup>MTSAC, 1</sup>**

<sup>1</sup> Unidad de Cardiología Crítica, Hospital Universitario Austral. Buenos Aires, Argentina

<sup>2</sup> Unidad de Cuidados Intensivos, Hospital Universitario Austral. Buenos Aires, Argentina

## BIBLIOGRAFÍA

- Holzer M, Bernard SA, Hachimi-Idrissi S, Roine RO, Sterz F, Müllner M. Hypothermia for neuroprotection after cardiac arrest: systematic review and individual patient data meta-analysis. *Crit Care Med* 2005;33:414-8.
- Yang D, Guo S, Zhang T, Li H. Hypothermia attenuates ischemia/reperfusion-induced endothelial cell apoptosis via alterations in apoptotic pathways and JNK signaling. *FEBS Lett* 2009;583:2500-6. <http://doi.org/b7bf7s>
- MA, Kaye W, Ornato JP, Larkin GL, Nadkarni V, Mancini ME, et al. Cardiopulmonary resuscitation of adults in the hospital: a report of 14720 cardiac arrests from the National Registry of Cardiopulmonary Resuscitation. *Resuscitation* 2003;58:297-308. <http://doi.org/fccvs2>
- Bernard SA, Gray TW, Buist MD, et al. Treatment of comatose survivors of out-of-hospital cardiac arrest with induced hypothermia. *N Engl J Med* 2002;346:557-63. <http://doi.org/bc26p2>
- Holzer M. Mild therapeutic hypothermia to improve the neurologic outcome after cardiac arrest. *N Engl J Med* 2002;346:549-56.
- Nolan JP, Hazinski MF, Billi JE, et al. Part 1: Executive summary: 2010 International Consensus on Cardiopulmonary Resuscitation and Emergency Cardiovascular Care Science With Treatment Recommendations. *Resuscitation* 2010;81(Suppl):e1-25.
- Arrich J. Clinical application of mild therapeutic hypothermia after cardiac arrest. *Crit Care Med* 2007;35:1041-7. <http://doi.org/ff8hfh>
- Nielsen N, Wetterslev J, al-Subaie N, Andersson B, Bro-Jeppesen J, Bishop G, et al. Target temperature management after out-of-hospital cardiac arrest-a randomized, parallel-group, assessor-blinded clinical trial-rationale and design. *Am Heart J* 2012;163:541-8. <http://doi.org/pjp>

REV ARGENT CARDIOL 2014;82:54-6. <http://dx.doi.org/10.7775/rac.es.v82.i1.1014>

## Trombosis obstructiva de válvula protésica en una paciente embarazada

### Al Director

Las pacientes embarazadas portadoras de una válvula mecánica constituyen un grupo de riesgo alto para el desarrollo de eventos tromboembólicos. La anticoagulación durante este período, así como los trombolíticos en casos de trombosis protésica valvular (TPV), es controversial. Se presenta el caso clínico de una paciente en su vigésima semana de gestación, portadora de una válvula mitral mecánica.

### CASO CLÍNICO

Paciente de 43 años, cursando la vigésima semana de gestación, con antecedentes de fiebre reumática y portadora de una válvula mitral mecánica. En la octava semana de gestación intercurrió con hematoma retroplacentario, por lo que el

tratamiento con acenocumarol se rotó a dosis subóptimas de heparina de bajo peso molecular (HBPM: 1 mg/kg/día).

Ingresó con parámetros de *shock* cardiogénico (estertores bilaterales, hipotensión arterial -80/40 mm Hg-, oligoanuria), con requerimiento de asistencia respiratoria mecánica y dosis altas de inotrópicos. En el examen físico presentaba un soplo sistólico en foco mitral de intensidad 2/6 y ausencia del *click* protésico. En forma urgente se realizó un eco transesofágico (ETE) que evidenció la prótesis mitral mecánica, con trombo obstructivo de gran tamaño (23 x 9 mm) en la cara auricular. Área valvular: 0,4 cm<sup>2</sup> (THP). Doppler: gradiente medio de 30 mm Hg. PSAP: 69 mm Hg (Figura 1). Se inició tratamiento trombolítico con la administración de estreptocinasas 250.000 U en bolo, seguida de infusión continua de 100.000 U/h durante 12 horas, y posteriormente heparina no fraccionada (HNF) en bomba de infusión continua.

Evolucionó hemodinámicamente estable, con ausencia del trombo por ecocardiografía transtorácica (ETT): área valvular 4,3 cm<sup>2</sup>, gradiente medio de 2,4 mm Hg (Figura 2). La paciente se externó en tratamiento con HBPM (1 mg/kg cada 12 h), con pruebas de vitalidad fetal positiva, finalizando el embarazo sin presentar nuevas complicaciones.

**DISCUSIÓN**

El estado procoagulante del embarazo aumenta el riesgo de formación de trombos, y es mayor en prótesis mitrales y/o ante anticoagulación subóptima. (1-3) La anticoagulación presenta un riesgo alto de sangrado

en relación con la placenta o el parto por cesárea. (3)

La warfarina atraviesa la placenta y se asocia con abortos, malformaciones y muertes fetales. (2, 3) La HNF y la HBPM no atraviesan la placenta, pero requieren dos aplicaciones diarias y presentan tasas mayores de trombosis. (2) Como opciones terapéuticas se pueden utilizar HBPM o HNF durante todo el embarazo o anticoagulantes orales que deberían suspenderse entre las semanas 6 y 12 de gestación y a partir de la semana 36. (1-3)

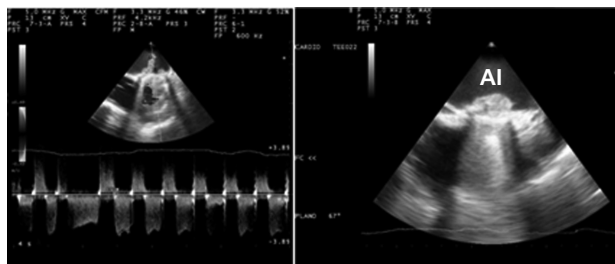
La terapia trombolítica se ha desarrollado como alternativa a la cirugía. En un estudio, 110 pacientes en los que se documentaron 127 episodios de TPV obstructivas fueron tratados con diferentes trombolíticos. Se observó una respuesta hemodinámica completa en el 71% de los casos, resolución parcial en el 17% y no hubo respuesta en el 12%. La cirugía se realizó en el 23% de los casos debido a la falta de resolución completa. (4)

Un estudio publicado en 2011 comparó cirugía de urgencia con tratamiento trombolítico (rt-PA). Dieciocho pacientes fueron sometidos a cirugía de urgencia, con dos muertes en la fase perioperatoria y dos recidivas. De los 13 pacientes tratados con trombolisis, hubo mejoría clínica inmediata en el 92%, de los cuales el 61% mostró normalización de los hallazgos ecocardiográficos. La recurrencia se observó en 4 pacientes, con un caso de muerte. Principalmente se beneficiaron pacientes que se encontraban en CF IV (NYHA). (5)

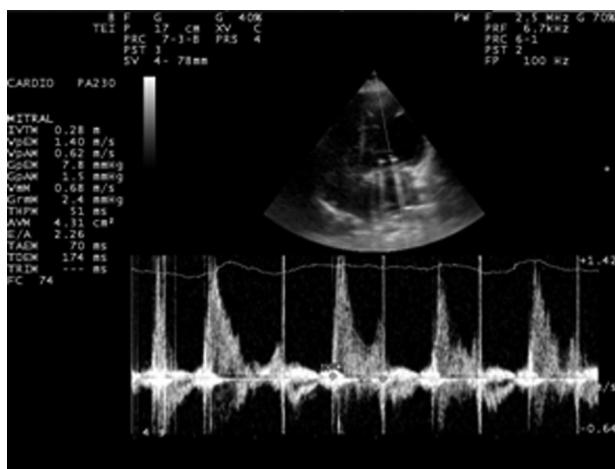
Las guías 2006 del American College of Cardiology/ American Heart Association (ACCF/AHA) recomiendan: TPV del lado izquierdo, en clase funcional III-IV con un coágulo pequeño o grande, se puede considerar la terapia trombolítica si la cirugía es de riesgo alto o no está disponible. (1). En las nuevas guías del American College of Chest Physicians (ACCP) se discrimina el tamaño del trombo. En pacientes con TPV en el lado izquierdo y gran zona de trombo (> 0,8 cm<sup>2</sup>) se aconseja la cirugía por sobre el tratamiento trombolítico (Grado 2C). Si existen contraindicaciones para la cirugía, se sugiere el uso de la terapia trombolítica (Grado 2C). (6)

La optimización del tratamiento anticoagulante requiere una evaluación adecuada del riesgo-beneficio entre eventos hemorrágicos y trombóticos. El tratamiento de la TPV dependerá de una evaluación cuidadosa del riesgo quirúrgico y de los riesgos asociados con la trombolisis. Esta tiene la ventaja de estar disponible en hospitales de baja complejidad sin disponibilidad de cirugía cardíaca, lo que podría ser relevante para los pacientes en *shock* cardiogénico o edema pulmonar que necesitan estabilización hemodinámica urgente.

**Dres. María del Carmen Solís, Federico Zabala, Luis Medesani, Carlos Zappa, Julia Graieb, Darío Cavalié**  
 Calle 61 n° 585/587 -Piso 1. Dpto. B  
 La Plata, Bs. As.  
 e-mail: maria\_s\_953@hotmail.com.  
 Tel. (011) 15 3039 2216



**Fig. 1.** Eco transesofágico que muestra trombo protruyendo dentro de la aurícula izquierda (AI). Insuficiencia mitral leve.



**Fig. 2.** Eco transtorácico en el que se visualiza la válvula protésica con su correspondiente sombra acústica, sin trombo. Espectro de llenado normal.

**BIBLIOGRAFÍA**

1. Bonow RO, Carabello BA, Chatterjee K, de Leon AC Jr, Faxon DP, Freed MD, et al. 2008 focused update incorporated into the ACC/AHA 2006 guidelines for the management of patients with valvular heart disease: a report of the American College of Cardiology/American Heart Association Task Force on Practice Guidelines (Writing Committee to revise the 1998 guidelines for the management of patients with valvular heart disease). Endorsed by the Society of Cardiovascular Anesthesiologists, Society for Cardiovascular Angiography and Interventions, and Society of Thoracic Surgeons. *J Am Coll Cardiol* 2008;52:e1. <http://doi.org/bw957v>
2. Piepe PG, Balci A, Van Dijk AP. Pregnancy in women with prosthetic heart valves. *Neth Heart J* 2008;16:406-11.
3. Goland S, Elkayam U. Anticoagulation in Pregnancy. *Cardiol Clin* 2012;30:395-405. <http://doi.org/prb>
4. Roudaut R, Lafitte S, Roudaut MF, Courtault C, Perron JM, Jais C, et al. Fibrinolysis of mechanical prosthetic valve thrombosis: a single-center study of 127 cases. *J Am Coll Cardiol* 2003;41:653. <http://doi.org/frnkhj>
5. Keuleers S, Herijgers P, Herregods MC, Budts W, Dubois C, Meuris B, et al. Comparison of thrombolysis versus surgery as a first line therapy for prosthetic heart valve thrombosis. *Am J Cardiol* 2011;107:275-9. <http://doi.org/cnd4kn>
6. Whitlock P, Sun J, Froles S, Rubens F, Teoh K. Antithrombotic and Thrombolytic Therapy for Valvular Disease. Antithrombotic Therapy and Prevention of Thrombosis, 9<sup>th</sup> ed. American College of Chest Physicians Evidence-Based Clinical Practice Guidelines. *Chest* 2012;141(Suppl):e576S-e600S.

REV ARGENT CARDIOL 2014;82:56-8. <http://dx.doi.org/10.7775/rac.es.v82.i1.3778>