

Lesión de paladar duro por uso crónico de cocaína. Reporte de un caso (Hard palate lesion due to chronic cocaine use. Report of a case)

José Luis D'Addino,¹✉ María Mercedes Pigni¹, Silvia Venegas²

¹ Cirugía General y Sección Cabeza y Cuello. Sanatorio La Torre y Hospital Municipal de Vicente López. Buenos Aires, Argentina. ² Sección Estomatología, Hospital Municipal de Vicente López. Buenos Aires, Argentina.

[CASO CLÍNICO]

Recibido: 27 de Marzo de 2014. Aceptado: 11 de Julio de 2014.

Resumen

El objetivo de este trabajo fue presentar una lesión inusual de gran tamaño comprometiendo paladar duro. Se describe su diagnóstico, manejo terapéutico y evolución. El paciente de raza blanca de 37 años, desde hace 12 meses presentaba lesión ulcerada con perforación de paladar duro. Dentro de los antecedentes personales se resalta el uso de cocaína desde hace 20 años, tabaquista desde hace 23 años. Como antecedentes familiares de importancia cabe citarse 2 casos de Hipertermia Maligna en familiares consanguíneos operados anteriormente. La biopsia de la lesión fue lesión benigna. Se intervino quirúrgicamente efectuándose un colgajo tipo Randal para el cierre del defecto y Rintala para la cobertura de la cara nasal del orificio. Se reforzó con malla de colágeno entre los dos colgajos. El último control a los 6 meses de seguimiento, mostraba buena evolución post quirúrgica aunque recayó en el consumo de cocaína y no regresó a la consulta. En conclusión, el uso crónico de cocaína suele destruir el tabique nasal y el paladar. La reparación resulta un desafío por lo dificultoso de la obtención de tejidos sumado a la escasa adhesión de los enfermos al abandono de la droga.

Palabras clave

Lesion de paladar, cocaína.

Abstract

In this work we report rare big hard palate destruction. We describe the diagnosis, the therapeutic management and its evolution. White male of 37 years old, who presented a 12 months perforated lesion in hard palate. 20 years of chronic snorting of cocaine and 23 years of tobacco smoke. The patient had a familiar background of Malignant Hyperthermia in 2 blood relatives operated before. The biopsy was a benign lesion. We underwent a Randal type flap to close the defect and a Rintala type flap to cover the nasal side of the fistula. It was firmed up with a resorbable collagen mesh between both flaps. The last control after 6 month of follow up showed a good result of the surgery but he relapsed with active addiction of cocaine and never consulted again. In conclusion, the chronic use of cocaine may develop destructive lesions of nose and palate. Repair is a challenge because of the difficulty in obtaining tissues in addition with the poor adherence of the patients to abandon the drug.

Keywords

Hard palate destruction, cocaine.

Introducción

La inhalación de cocaína puede causar lesiones en la mucosa nasal. Cuando el consumo es crónico, puede producir destrucción osteocartilaginosa extensa de la nariz, los senos paranasales y el paladar

que simulan otras enfermedades asociadas con lesiones necrosantes de la línea media (1-4). El tratamiento de las lesiones incluye un manejo multidisciplinario y la terapéutica de la adicción hasta la cirugía reparadora (5-8).

Hemos tratado un caso con una lesión mayor a 4 cm de diámetro con el uso de colgajos de mucosa

✉ **Autor de correspondencia:** Dr. José Luis D'Addino. Adolfo Alsina 1991. Florida (1602). Buenos Aires. Argentina. Tel-fax: 54-11-4795-3730. Email: jldaddino@gmail.com. Sanatorio La Torre Avenida San Martín 2142. Florida (1602). Buenos Aires. Argentina. Tel: 54-11-4797-9697. Hospital Municipal de Vicente López Hipólito Yrigoyen 1757. Florida (1602). Buenos Aires. Argentina. Tel: 54-11-4796-7200:

reforzado con malla reabsorbible de colágeno con buenos resultados.

Reporte de Caso

Paciente masculino de 37 años que es remitido al consultorio presentando una lesión ulcerada de 4 cm de diámetro en paladar duro, con destrucción mucosa y ósea (figura 1). Había sido tratado en varios centros con antibióticoterapia sin respuesta. Para evitar la regurgitación nasal y mejorar la rinolalia, se manejaba con una placa obturadora de paladar. Presentaba como antecedentes personales, tabaquismo de 23 años de evolución e inhalación de cocaína por 20 años; también refirió que en ocasiones se colocaba la cocaína directamente sobre el paladar. A nivel familiar, se citan 2 casos de Hipertermia Maligna en episodios de cirugías de dichos familiares, padre y hermano. No manifestaba otros antecedentes de importancia.

Inicialmente fue derivado al Psiquiatra con quién inició un tratamiento por su adicción que duró 14 meses. Bajo dicho tratamiento psicológico, dejó de consumir cocaína por lo que el gabinete psicológico propuso la resolución de la fisura palatina para mejorar su fonación, deglución y autoestima. Mientras se realizaba esta terapéutica se realizaron biopsias de la lesión para descartar otras patologías. Todas las biopsias resultaron proceso inflamatorio crónico. Se realizaron los estudios prequirúrgicos, que se encontraron dentro de parámetros normales. Se decidió una conducta quirúrgica con todos los recaudos para la prevención de la Hipertermia Maligna con Dantrolene Sódico (DantrolenNR).

Bajo Anestesia general con intubación

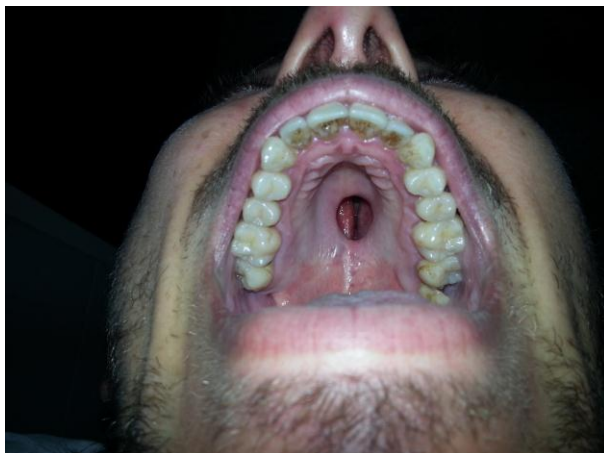

Figura 1. Lesión de paladar.

nasotraqueal, efectuamos una resección de los tejidos perilesionales y tallamos un colgajo mucoperióstico de paladar peri orificial, según técnica tipo Rintala (figura 2a) y luego tallamos otro colgajo mucoperióstico del sector palatino contralateral, con pedículo vascular en la arteria palatina posterior, tipo Randal (figura 2b). El colgajo peri orificial se desplazó y se rotó de manera que la mucosa palatina pasara a localizarse en el piso nasal, se fijó con puntos, posteriormente se reforzó con una malla de colágeno bovino que también fijamos (figura 2c) y todo el orificio se cubrió con el segundo colgajo en forma de raqueta, que una vez desplazado y rotado, también se fijó con puntos separados de material absorbible (figura 2d). La superficie cruenta ósea del lecho dador cerró por segunda intención en 15 días. La evolución fue favorable, no presentando morbilidad por el procedimiento (figura 2e). Continuó en buena evolución hasta el último control a los seis meses, luego recayó en el consumo de droga, negado por él pero manifestado por los familiares

Discusión

Las lesiones destructivas de la línea media palatina, causadas por cocaína son raras (1,2). La cocaína es un derivado de la planta *Erythroxylon coca*, consumida comúnmente por sus efectos euforizantes y estimulantes. La incidencia del consumo de dicha droga se ha incrementado sustancialmente en los últimos años. El daño mucoso inducido por la cocaína es multifactorial, por un lado hay un efecto vasoconstrictor, que produce isquemia a nivel capilar primordialmente, la inhalación crónica causa isquemia mucopericondral que ocasiona cambios atróficos en la mucosa nasal (3). Con el uso progresivo se asocia destrucción osteocartilaginosa (4). Por otro lado, los efectos irritantes de los adulterantes de la droga, como manitol, dextrosa, entre otros, también tienen un efecto traumático sobre la mucosa por los cristales inhalados a alta velocidad y las infecciones nasales recurrentes. Todo esto contribuiría a la destrucción tisular tanto septal como palatina. Las lesiones pueden comprometer el septum nasal, paredes laterales de la nariz, paladar duro, vómer, etmoides, senos cribiformes, esfenoides y orbitas (9). Estas lesiones inicialmente isquémicas y luego necrotizantes deben diferenciarse de otras enfermedades necrosantes de la línea media como granulomatosis de Wegener, sarcoidosis, tuberculosis, rinoscleroma infeccioso y neoplasias como el Linfoma T/NK o el carcinoma escamoso (1). La biopsia que realizamos de la lesión de

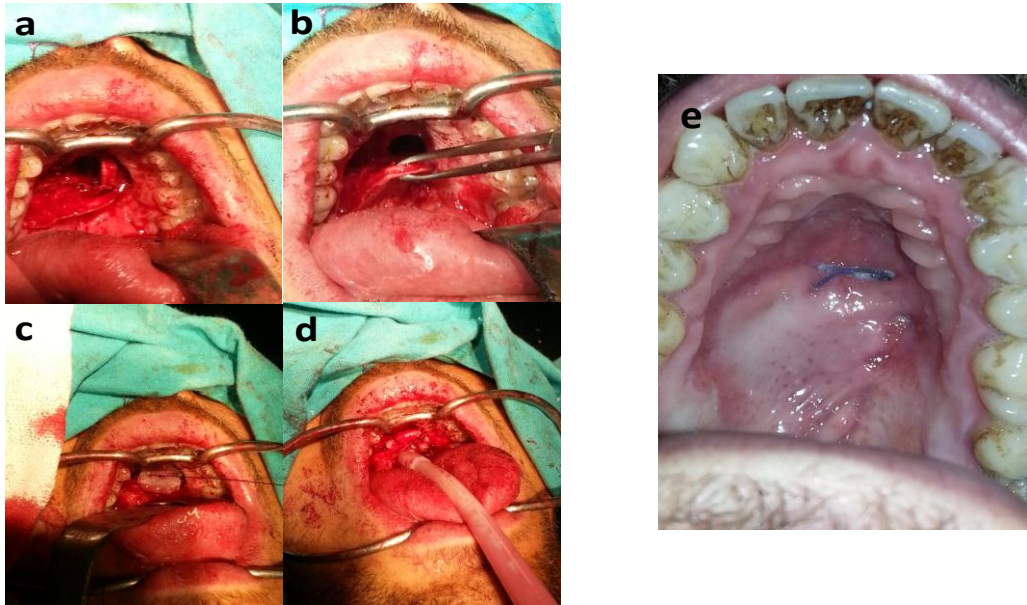


Figura 2. 2a. Representa colgajo lateral tipo Rintala para reconstruir la cara nasal. 2b. Muestra el colgajo desplazado tipo Randal para cubrir el defecto. 2c. Fijación de la malla reabsorbible. 2d. Sutura final del colgajo desplazado y 2e. Imagen del Post operatorio de un mes.

nuestro paciente evidenció un proceso inflamatorio crónico benigno.

El enfermo que tratamos tenía una historia, inicialmente negada pero luego certificada por él mismo, de consumo de cocaína, durante 20 años. Refirió que en algunos períodos dejó de consumir pero siempre presentó recaída a la adicción y jamás hizo tratamiento para adicciones, situación habitual en estos enfermos (10). Bajo un tratamiento psicológico, dejó de consumir por lo que el gabinete psicológico propuso la resolución de la fisura palatina para mejorar su fonación, deglución y valoración personal.

Existen muchas técnicas descritas en literatura para el cierre de los defectos orificiales palatinos; desde colgajos de vecindad hasta colgajos libres microvasculares. No parece haber unanimidad respecto a la técnica quirúrgica ideal. Los colgajos rotatorios de vecindad, o del Buccinador son accesibles y no tienen compromiso estético externo mientras que en los microvasculares, si bien proveen tejidos con buena vascularización, el defecto estético es mayor tanto por la necesidad de acceder a un paquete vascular de buen calibre como también por el prolongado tiempo operatorio. Otros colgajos utilizando la lengua permiten gran aporte de tejido pero requieren muchas veces, una segunda intervención. En el caso que hemos intervenido, optamos por colgajos mucoperiosticos, uno periorificial tipo Rintala, y otro de desplazamiento

lateral irrigado por la arteria palatina posterior, tipo Randal (5,6,11). Ambos colgajos fueron reforzados con una malla de colágeno intermedia. La colocación de membranas comenzó en 1982 con los trabajos de Nyman S. (7,8). Resultan útiles para el cierre de grandes defectos, conformando un armazón entre los tejidos blandos. Es vital la provisión de tejido bien vascularizado y la estimulación de las células circundantes para que migren proporcionando una adecuada estabilidad final.

Existen en el mercado diferentes tipos de membranas, ya sea reabsorbibles por ejemplo de colágeno bovino, membranas de ácido poliláctico o de ácido poliglicólico y también no reabsorbibles. Nosotros optamos por una malla reabsorbible de colágeno bovino, de uso habitual en estos procedimientos, que produce una escasa respuesta inflamatoria. Gottlow J. (12) realizó estudios comparando membranas reabsorbibles y no absorbibles y demostró una mayor inflamación con las no absorbibles además del trauma causado por la eventual remoción de la membrana. En su trabajo Dhalin C. establece condiciones para la predictibilidad de la formación de tejido óseo: a) presencia de células osteogénicas en la vecindad, b) adecuada vascularización, c) estabilidad mecánica, d) mantenimiento del espacio entre la membrana y el tejido óseo remanente y e) la membrana debe ser capaz de excluir células del tejido conectivo. (7, 13)

El cierre de los defectos palatinos con colgajos de vecindad reforzados con mallas reabsorbibles, se ve beneficiado por el soporte que brindan éstas, sin el riesgo de tener que extraerlas como en ocasiones ocurre cuando son no reabsorbibles. Estos colgajos son de rápido tallado y fácilmente rotados a la posición deseada. El lecho dador, cicatriza por segunda intención completamente entre 15 y 20 días. La morbilidad de este tipo de colgajos es menor al 2% (11). El colgajo de lengua tiene la desventaja de dejar al paciente con la lengua parcialmente suturada al lecho receptor lo que implica dislalia, disfagia, mayor dolor e incomodidad en el post operatorio, incluso suma un riesgo en pacientes drogadictos ante la posibilidad de crisis de abstinencia. Comparando con los colgajos microvasculares, en estos existe el riesgo de necrosis por la posibilidad de trombosis de la microanastomosis y el resultado estético es peor. El colgajo del Buccinador asociado con otro colgajo para cubrir la cara nasal del defecto, resulta una opción a considerar, pero también hay que tener en cuenta el riesgo de lesión del conducto de Stenon (14).

No se presentó ninguna complicación anestésica relacionada con su antecedente de Hipertermia Maligna por lo que no se requirió el uso

del Dantrolene Sódico (15). Tampoco hubo morbilidad por el procedimiento quirúrgico.

Con posterioridad a un seguimiento de seis meses, se encontraba en buen estado pero desafortunadamente, abandonó el tratamiento de adicciones y recayó en el consumo de droga no regresando a la consulta.

Es conocido que los problemas relacionados con el abuso de cocaína son difíciles de tratar y muchos individuos adictos no aceptan ayuda o bien consideran que el tratamiento para su adicción no es necesario. En general, la recaída es algo común (6).

En conclusion, el consumo de cocaína en la población mundial se incrementa día a día por lo que las lesiones palatinas se harán más frecuentes. El tratamiento conlleva un manejo conjunto de la adicción y de la reconstrucción quirúrgica del defecto. En la actualidad hay varios tratamientos para reparar defectos severos de paladar, todos procuran restablecer la indemnidad palatina y la recuperación ósea. Creemos que la terapéutica instituida con colgajos de vecindad y malla reabsorbible ha sido satisfactoria no obstante queda latente la recaída en la drogadicción tan común en estos enfermos

Referencias

- Bonner Osorio CB, Castillo López IY. Lesión destructiva de la línea media inducida por cocaína: comunicación de un caso. *An Orl Mex.* 2009;54:32-5. [\[Google Scholar\]](#)
- Padilla Rosas M, Jimenez Santos CI; García González CL. Perforación en bóveda palatina por consumo de cocaína. *Med Oral Patol Oral Cir Bucal.* 2006; 11: 153-6. [\[Google Scholar\]](#)
- Nastro Siniscalchi E, Gabriele G, Cascone P. Palatal fistula resulting from cocaine abuse: A case report. *Eur Rev Med Pharmacol Sci.* 2012; 16: 280-2. [\[PubMed\]](#) [\[Google Scholar\]](#)
- Tartaro G, Rauso R, Bux A, Santagata M, Colella G. An unusual oronasal fistula induced by prolonged cocaine snort. Case report and literature review. *Minerva Somatol.* 2008; 57: 203-10. [\[PubMed\]](#) [\[Google Scholar\]](#)
- Recaman M, Bonet B, Leitaó A, Mesquita J. Reconstrucción del esfínter velofaríngeo en la fisura del paladar secundario: alternativa quirúrgica. *Cir Pediatr.* 2006; 19: 106-10. [\[Google Scholar\]](#)
- Di Cosola M, Turco M, Acero J, Navarro-Vila C, Cortelazzi R. Cocaine-related syndrome and palatal reconstruction: report of a series of cases. *Int J Oral Maxillofac Surg.* 2007; 36: 721-7. [\[PubMed\]](#) [\[Google Scholar\]](#)
- Nyman S, Gottlow J, Lindhe J. The regenerative potencial of the periodontal ligament: A experimental study in the monkeys. *J Clin Periodontol.* 1982; 9: 257-65. [\[PubMed\]](#) [\[Google Scholar\]](#)
- Blanco Pico A. Actualización en el uso de membranas reabsorbibles en implantes. Segundo accésit Premio "Gaceta Dental" Fin de Carrera 2007. *Gaceta Dental* 2008; 189: 86-108. [\[Google Scholar\]](#)
- Rubin K. The manifestation of cocaine-induced midline destructive lesion in bone tissue and its identification in human skeletal remains. *Forensic Sci Int.* 2013; 231: 408.e1-408.e11. [\[PubMed\]](#) [\[Google Scholar\]](#)
- Sanchez Hervas E, Llorente del Pozo JM. Recaídas en la adicción a cocaína: una revisión. *Adicciones.* 2012; 24: 269-80. [\[Google scholar\]](#)
- Loré J. Cirugía de Cabeza y Cuello. Atlas. 3ª edición. Frydman J. Traductor. Buenos Aires, Argentina. Editorial Médica Panamericana. 1990. p 441.
- Gottlow J. Guided tissue regeneration using bioresorbable and nonresorbable devices: Initial healing and long term results. *J. Periodontol.* 1996 (Supl 11); 64: 1157-65. [\[PubMed\]](#) [\[Google Scholar\]](#)
- Dahlin C, Linde A, Gottlow J, Nyman S. Healing of bone defects by guided tissue regeneration. *Plast Reconstr Surg.* 1988; 81: 672-6. [\[PubMed\]](#) [\[Google Scolar\]](#)
- González García R, Naval Gias L, Rodríguez Campo FJ, Escorial Hernandez V, Martos PL, Sastre Pérez J, Muñoz Guerra MF, Gil-Díez Usandizaga JL, Díaz González FJ. Colgajo miomucoso de buccinador en la reconstrucción de defectos del área máxilo facial. *Rev Esp Cir Oral y Maxilofac.* 2005; 27:197-205. [\[Google Scholar\]](#)
- Escobar Jaime D. Hipertermia Maligna. *Rev Med Clin Condes.* 2011; 22: 310-5. [\[Google Scholar\]](#)

Como citar este artículo: D'Addino JL, Pigni MM, Venegas S. Lesión de paladar duro por uso crónico de cocaína. Reporte de un caso. *Avan Biomed* 2014; 3: xx-xx.