Artículo en prensa
Versión corregida disponible en avance en línea

ORIGINAL

REVISTA CUBANA DE NEUROLOGÍA Y NEUROCIRUGÍA

Características clínico–patológicas y de neuroimagen de las metástasis encefálicas

Joel Caballero García[1], Orlando Cruz García[2], Iosmill Morales Pérez[3], Pablo Pérez La O[4], Zenaida Hernández Díaz[5], Sirced Salazar Rodríguez[6]

[1]Especialista de primer grado de Medicina General Integral. Residente de neurocirugía. Hospital Dr. Luis Díaz Soto. La Habana, Cuba
[2]Especialista de segundo grado de Neurocirugía. Doctor en Ciencias Médicas. Profesor e investigador titular. Instituto Nacional de Oncología y Radiobiología (INOR). La Habana, Cuba
[3]Especialista de primer grado de Neurocirugía. Hospital Dr. Luis Díaz Soto. La Habana, Cuba
[4]Especialista de primer grado de Neurocirugía. Profesor instructor. Hospital Dr. Luis Díaz Soto. La Habana, Cuba
[5]Especialista de primer grado en Imagenología. Instituto de Neurología y Neurocirugía. La Habana, Cuba
[6]Especialista de primer grado en Anatomía Patológica. Máster. Profesor auxiliar. Instituto Nacional de Oncología y Radiobiología. La Habana, Cuba

RESUMEN

Objetivo: Determinar las características clínico–patológicas y de neuroimagen de los pacientes con metástasis encefálica.
Métodos: Se realizó un estudio descriptivo correlacional retrospectivo desde el 1.01.2012 al 1.01.2014 de las variables clínicas, anatomopatológicas y de neuroimagen. Se revisaron las historias clínicas de los pacientes atendidos en consulta de neurocirugía del Hospital Dr. Luis Díaz Soto y del Instituto Nacional de Oncología y Radiobiología. Se analizaron las distribuciones de frecuencias para describir las variables cualitativas y para las cuantitativas la mediana y el rango. Para correlacionar variables cualitativas se utilizó el test exacto de Fisher con un intervalo de confianza del 95 %.
Resultados: Se identificaron 32 pacientes con metástasis encefálica y 70 lesiones. El promedio de edad fue de 53,9 años. Las localizaciones más frecuentes de la neoplasia primaria fueron: pulmón (44 %), mama (22 %), colorrectal (10 %) y próstata (6 %). Predominaron las lesiones únicas en un 60 % de los casos. La presentación con una sola metástasis fue más frecuente en las localizaciones en mamas, colorrectal y próstata (p=0,007). El volumen promedio de las metástasis fue de 8 cm^3 (0,1–46 cm^3). El 88 % fueron lesiones sólidas. El 76 % presento escaso edema cerebral asociado. Predominaron las lesiones con menos de 5 cm^3 originadas en pulmón y mamas (p=0,004), y el edema local fue más frecuente en relación con estos sitios primarios (p=0,000).
Conclusiones: Se encontró una fuerte asociación del sitio primario con: la forma de presentación, el sexo, el número de lesiones, el volumen y el edema asociado.

Palabras clave. Cáncer. Metástasis encefálica. Mortalidad. Neurocirugía. Resonancia magnética. Radioterapia. Radiocirugía.

INTRODUCCIÓN

Cada año se diagnostican 12,7 millones de nuevos casos con cáncer en el mundo y se prevé que para el año 2030 esta cifra se elevará a 21,3 millones de casos. Los pobladores de América Latina y la región del Caribe presentan un 60 % más de probabilidad de padecer esta enfermedad que los norteamericanos y europeos. Se estima que para el 2030 se diagnosticarán 1,7 millones de casos de cáncer y que más de 1 millón de muertes por esta causa tendrá lugar cada año en esta región (1).

Correspondencia: Dr. Joel Caballero García. Servicio de Neurocirugía. Hospital "Dr. Luis Díaz Soto". Calle 23 esq. L ed. 301 apto C–12 Vedado. La Habana, Cuba. Correo electrónico: joelcg@infomed.sld.cu

Aproximadamente del 10 al 40% de estos pacientes desarrollan una metástasis encefálica (ME) (2), lesión constituye la neoplasia más frecuente del Sistema Nervioso Central (1) pues supera a las neoplasias primarias 10:1 según series de autopsias (2). Su presentación clínica ofrece la particularidad de concomitar con manifestaciones de otros sistemas orgánicos relacionadas con la neoplasia primaria o con metástasis extracraneales.

Aunque sus características de neuroimagen no son patognomónicas, se puede afirmar que poseen rasgos distintivos (3). Histológicamente se diferencian del resto de las neoplasias encefálicas porque constituyen lesiones heterogéneas que responden a diferentes orígenes celulares. Los reportes nacionales sobre estas características son escasos y se limitan a una serie quirúrgica (4) y a dos estudios anatomopatológicos (5,6).

Con el objetivo de determinar las características clínico–patológicas y de neuroimagen de los pacientes con ME se realizó el presente estudio.

MÉTODOS

Diseño, contexto y participantes

Se realizó un estudio descriptivo correlacional retrospectivo. Se designó como universo el total de pacientes con ME atendidos en consulta de neurocirugía. La muestra estuvo conformada por los pacientes con estas características durante el período comprendido desde el 1.01.2012 hasta el 1.01.2014 en los centros: Hospital Dr. Luis Díaz Soto y en el Instituto Nacional de Oncología y Radiobiología.

Se incluyeron los pacientes con confirmación histopatológica de la lesión primaria y características clínicas y de neuroimagen altamente sugestivas de ME. Se excluyeron los pacientes con metástasis de neoplasias malignas hematopoyéticas pues presentan un comportamiento biológico diferente. Fueron excluidos los pacientes en los que durante la valoración inicial no se realizó una Tomografía Computarizada (TC) contrastada con cortes de 3 mm o menos en fase tardía (a los 5 minutos de la administración del contraste), o una Resonancia Magnética por Imágenes (IRM) con gadolinio (si existía historia conocida de alergia al iodo).

Variables e intervenciones

A partir de los datos obtenidos en las consultas de Neurocirugía de forma directa se conformó una base de datos de pacientes que incluyó:

- Edad: en el momento del diagnóstico de la ME, organizada en grupos de edades de 10 años.
- Sexo: masculino y femenino.
- Forma de presentación: sincrónica (cuando el tiempo transcurrido entre el diagnóstico de la lesión primaria y el de la ME fue de menos de 2 meses), metacrónica (cuando el diagnóstico de la ME se realizó luego de 2 meses del diagnóstico de la neoplasia primaria) y precoz (cuando el diagnóstico de la ME precedió en más de 2 meses al diagnóstico de la neoplasia primaria)
- Manifestaciones clínicas neurológicas: según síntomas o síndromes de presentación.
- Localización de la lesión primaria (según órgano afectado).
- Clasificación según la Escala de Capacidad de Rendimiento de Karnoftky y el número de metástasis (única, múltiple, se especificó el numero).

Se conformó una base de datos para las metástasis que incluyó:

- Localización según estructura afectada: supratentoriales e infratentoriales.
- Localización según relación con la corteza: cortico–subcortical o profunda.
- Volumen (en cm^3).
- Clasificación según solidez: solida, quística o heterogénea (cuando presentó ambos componentes).
- Extensión del edema cerebral: local, lobar (cuando se extendió a un lóbulo), hemisférico (cuando se extendió a más de un lóbulo).

Procesamiento estadístico

Se utilizaron como variables estadísticas descriptivas el número y el porcentaje. Para determinar si existió asociación entre las variables cualitativas se utilizó el test exacto de Fisher con un intervalo de confianza del 95 %. Los resultados se presentaron en tablas y gráficos. Los datos fueron procesados en Microsoft Excel de Windows 7 y en el paquete estadístico SPSS versión 3.0.

RESULTADOS

Se reclutó un total de 32 pacientes los cuales en conjunto presentaron un total de 70 ME. El promedio de edad fue de 53,9 años **(Tabla 1)**. La proporción masculino–femenino fue 1:1,21. La presentación metacrónica se observó en 19 enfermos (59 %). Los individuos con enfermedad primaria controlada predominaron. Todos los pacientes presentaron una puntuación según la Escala de Capacidad de Rendimiento de Karnoftky

Tabla 1. Características clínicas de los pacientes

Variables clínicas	Resultado
Edad (promedio)	53,9
Grupos de edades	
30–39	2 (6%)
40–49	9 (28%)
50–59	14 (44%)
60–69	5 (16%)
70–79	2 (6%)
Sexo	
Masculino	14 (44 %)
Femenino	18 (56 %)
Presentación	
Precoz	5 (16 %)
Sincrónica	8 (25 %)
Metacrónica	19 (59 %)
Estado de la neoplasia primaria	
Controlada	19 (59 %)
No controlada	13 (41 %)
Escala de Karnoftky	
100	3 (9 %)
90	11 (35 %)
80	18 (53 %)
Manifestaciones clínicas iniciales	
Cefalea	18 (56 %)
Hemiparesia	10 (31 %)
Síndrome de hipertensión endocraneana	6 (19 %)
Convulsiones	5 (15 %)
Síndrome cerebeloso	4 (13 %)
Cambios conductuales	3 (9 %)
Ataxia frontal	2 (6 %)
Pseudovascular	1 (3 %)
Disfasia	1 (3 %)
Total	32 (100 %)

>70. La cefalea como síntoma de presentación se observó en el 56 %.

Dentro de los sitios primarios de las metástasis el pulmón ocupó el 44 % seguido de la mama (22 %) y la localización colorrectal (10 %). El 81 % correspondió al adenocarcinoma dentro de las variantes histológicas **(Figura)**.

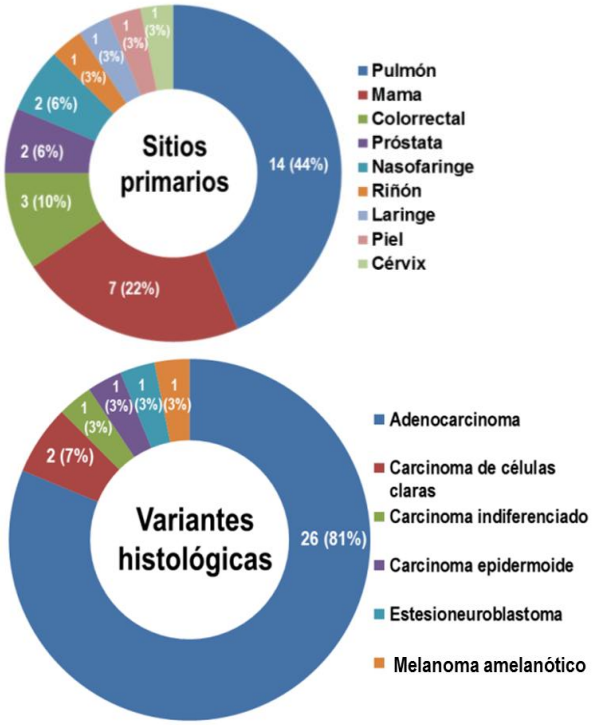

Figura. Características anatomopatológicas de las metástasis encefálicas.

Acorde a las características de neuroimagen predominaron las lesiones únicas en un 60 % de los casos. El 70 % de las localizaciones correspondió a los lóbulos parietal y frontal, mientras que la localización cortico–subcortical correspondió a un 76 %. Las lesiones presentaron un volumen entre 0,1 y 46 cm^3. El 88 % se presentó en la forma sólida y el 76 % presentó edema localizado sin extensión lobar o hemisférica **(Tabla 2)**.

La presentación metacrónica se correlacionó con la localización en mama, colorrectal y próstata con una p=0,007. El pulmón como sitio primario se encontró en 11 pacientes de sexo masculino y 3 de sexo femenino **(Tabla 3)**. La presentación con una sola metástasis fue más frecuente en las localizaciones en mamas, colorrectal y próstata (p=0,007).

Predominaron las lesiones con menos de 5 cm^3 originadas en pulmón y mamas (p=0,004), y el edema local fue más frecuente en relación con estos sitios primarios (p=0,000) **(Tabla 4)**.

Tabla 2. Características de neuroimagen de las metástasis encefálicas

Variables de neuroimagen	Resultados
Número de lesiones	
1	19 (60 %)
2 a 5	10 (31 %)
6 a 10	2 (6 %)
Más de 10	1 (3 %)
Localización según estructura	
Parietal	24 (34 %)
Frontal	18 (26 %)
Hemisferio cerebeloso	12 (17 %)
Temporal	9 (13 %)
Occipital	6 (9 %)
Tronco encefálico	1 (1 %)
Localización según relación cortical	
Cortico subcortical	53 (76 %)
Profunda	17 (24 %)
Volumen promedio	8 cm^3 (0,1–46 cm^3)
Volumen (cm^3)	
<5	38 (54 %)
5 a 15	19 (27 %)
16 a 25	8 (11 %)
26 a 35	2 (3 %)
36 a 45	2 (3 %)
46 a 55	1 (2 %)
Solidez	
Solida	62 (88 %)
Quística	6 (9 %)
Heterogénea	2 (3 %)
Edema asociado	
Local	53 (76 %)
Lobar	13 (18 %)
Hemisférico	4 (6 %)
Total	70 (100 %)

DISCUSIÓN

En Cuba son escasos los reportes acerca de las características clínicas, de neuroimagen y patológicas de la ME. La mayoría consiste en estudios de fallecidos y no en series hospitalarias [5,6]. En estos estudios no se reportó el volumen de las lesiones debido a su diseño. Por otra parte, en el único reporte encontrado que sobre características clínicas [4] no se describió la forma de presentación atendiendo a la lesión primaria ni los hallazgos de neuroimagen en términos de lateralidad, grado de edema cerebral y solidez. Pero, estos aspectos son importantes para valorar las ME. La novedad del presente estudio radica en la inclusión de estos factores.

Se ha planteado que los pacientes con ME usualmente se presentan con edad avanzada, con un pico de incidencia entre los 50 y 60 años, en relación con la mayor frecuencia del cáncer en estos grupos de edades [7]. Estos datos se

Tabla 3. Correlación entre los principales sitios primarios y características clínicas de los pacientes con metástasis encefálicas

Variable	Pulmón	Mama	Colorrectal	Próstata	p*
Forma de presentación					0,007
Precoz	5	0	0	0	
Sincrónica	6	0	0	0	
Metacrónica	3	7	3	2	
Grupos de edades					
30–39	1	0	0	0	0,515
40–49	3	3	1	1	
50–59	6	3	1	0	
60–69	4	1	0	0	
70–79	0	0	1	1	
Sexo					
M	11	0	0	2	0,000
F	3	7	3	0	

*Test exacto de Fisher. IC 95 %.

Tabla 4. Correlación entre los principales sitios primarios y las características de neuroimagen de las metástasis encefálicas

Variable	Pulmón	Mama	Colorrectal	Próstata	p*
Numero de lesiones					
1	5	4	3	2	0,007
2–5	8	1	0	0	
6–10	0	2	0	0	
>10	1	0	0	0	
Localización					0,442
Frontal	11	4	1	0	
Parietal	10	8	2	1	
Temporal	6	1	0	1	
Hemisferio cerebeloso	4	7	0	0	
Occipital	5	1	0	0	
Tallo	0	1	0	0	
Relación cortical					
Cortico–subcortical	27	15	3	2	0,815
Profunda	9	7	0	0	
Volumen (cm^3)					
<5	21	17	0		0,004
5–15	9	2	2	1	
16–25	3	3	1	1	
26–35	1	0	0	0	
36–45	1	0	0	0	
46–55	1	0	0	0	
Solidez					
Solida	30	21	3	2	0,530
Quística	5	1	0	0	
Heterogénea	1	0	0	0	
Edema asociado					
Local	28	21	2	0	0,000
Lobar	5	1	1	2	
Hemisférico	3	0	0	0	

*Test exacto de Fisher. IC 95%.

encuentran en correspondencia con la presente serie (promedio de edad de 53,9 años). Sin embargo, la edad no constituyó un factor asociado significativamente al sitio primario **(Tabla 4)**.

La incidencia es similar entre hombres y mujeres. No obstante, se ha reportado un ligero predominio en hombres excepto en pacientes con cáncer de pulmón y de mamas en los que la incidencia es mayor en mujeres [8]. En la muestra estudiada existió un ligero predominio del sexo femenino lo cual responde a la mayor incidencia del cáncer de pulmón y de mamas y a la baja incidencia de lesiones más frecuentes en hombres como las de próstata y del sistema digestivo **(Tabla 1)**. De forma esperada por estos elementos se encontró relación entre el sitio primario y el sexo (p=0,000).

Incluso con los actuales avances en el diagnóstico por imágenes, la presentación metacrónica se plantea que ocurre en el 80 % de los pacientes con ME. El 20 % restante incluye la presentación precoz y la sincrónica [9]. Dichos resultados publicados se encuentran en concordancia con el presente estudio. Se ha planteado que la forma de presentación constituye un factor pronóstico en los pacientes con ME porque la presentación metacrónica es más favorable al asociarse a una mayor supervivencia global [7]. Se ha reportado que esta presentación es más frecuente en pacientes con cáncer de mamas y de colon [10].

En el presente estudio se confirmó esta relación entre la forma de presentación y la localización de la neoplasia primaria. Las lesiones de pulmón fueron más propensas a la presentación sincrónica y precoz, en tanto las lesiones de mamas y colorrectales a la presentación metacrónica (p=0,007). Estos resultados se encuentran en concordancia con lo planteado en la literatura [11–12].

Más del 40 % de los pacientes presentó una enfermedad primaria no controlada lo cual afecta sustancialmente el pronóstico. La ME en muchas ocasiones constituye una urgencia oncológica y su tratamiento puede retardar el tratamiento local y sistémico destinado a la lesión primaria. Por otra parte, una lesión primaria no controlada limita las modalidades de tratamiento específico para la ME [13]. Este elemento no se ha reportado en estudios nacionales previos [4–6].

El grado de desempeño, determinado por la Escala de Capacidad de Rendimiento de Karnoftky constituye el factor pronóstico más importante para algunos autores [8,14]. En sentido general se considera mal pronóstico cuando sus valores de encuentran <70 puntos [14]. El 100 % de los pacientes de la serie presentó entre 80 y 100 puntos. Estos resultados podrían deberse a que muchos pacientes ingresados con un pobre estado de desempeño no son remitidos al neurocirujano por su pronóstico desfavorable, siendo manejados por los médicos de asistencia. No obstante, resulta importante señalar que en un subgrupo de pacientes la baja puntuación puede estar relacionada con el efecto de masa o el edema de la lesión cerebral, parámetros que pueden modificarse con la cirugía (sobre todo si se trata de pacientes con lesiones únicas) y consecuentemente mejorar la capacidad de rendimiento y la calidad de vida. Es por ello que la valoración debe realizarse de forma integral sin una valoración individual de dicho factor.

Dentro de las manifestaciones clínicas más frecuentes se encuentran la cefalea (40–50 %), las crisis convulsivas (15–25 %) y el déficit neurológico focal (40 %) [7,15]. La ME también puede ser asintomática y descubierta en el control del paciente con enfermedad neoplásica. Sin embargo, usualmente constituyen los síntomas neurológicos los desencadenantes del proceso diagnóstico de la lesión cerebral [11]. Quizás sea por este motivo el 100 % de los pacientes presentaban algún síntoma neurológico, lo cual se encuentra en correspondencia con la literatura [7,11,15]. En el estudio de Lacerda et al [4] predominaron los síntomas de focalización neurológica a diferencia de los resultados del presente estudio en el que la cefalea constituyó la presentación clínica más frecuente. Es importante tener en cuenta la presentación clínica al evaluar a los pacientes con lesiones malignas porque la cefalea se impone al realizar estudios de neuroimagen buscando ME con el objetivo de diagnosticarlas en fase inicial antes de que aparezcan las manifestaciones deficitarias que afectan la calidad de vida.

En adultos el origen más frecuente de ME incluye: el cáncer de pulmón (50–60 %), el de mama (15–20 %), el de piel (5–10 %) y el del tracto gastrointestinal (4–6 %) [5,6]. Algunas neoplasias tienden a producir metástasis más que otras lo cual se encuentra en relación con mecanismos biológicos [11]. En orden de frecuencia se encuentran: cáncer testicular, seguido del melanoma, pulmón y carcinoma de células renales. Se ha planteado que otras lesiones como el cáncer de próstata y de estómago rara vez hacen metástasis al encéfalo [16–18]. Estos resultados discrepan en parte con los de la presente investigación **(Figura)**. Si bien los sitios primarios más frecuentes fueron la mama y el pulmón, el cáncer colorrectal ocupo el tercer lugar, seguido de la próstata. Esta interpretación debe manejarse con cierta reserva debido a que puede constituir un sesgo de selección al tratarse de pacientes atendidos en la consulta de neurocirugía. Resulta asimismo llamativa la presencia de ME de lesiones de nasofaringe (2 pacientes), aunque podría deberse también a un sesgo de selección pues se trataban de 2 pacientes atendidos en el INOR, centro que lidera la cirugía craneofacial oncológica. Otras lesiones inusuales constituyeron un caso con ME de melanoma amelanótico y otro con ME de cáncer cervicouterino. Atendiendo a estos resultados se podría afirmar que en la población en cuestión, debe sospecharse la presencia de ME incluso en lesiones malignas ubicadas entre las causas inusuales [5,6,11].

Dentro de los subtipos histológicos, la elevada proporción del adenocarcinoma responde a las primeras 3 causas más frecuentes encontradas. Atendiendo al número de lesiones, se ha planteado que más de la mitad son únicas [15]. El adenocarcinoma de mamas y colon, el carcinoma de células renales y de tiroides tienden a producir metástasis únicas mientras el melanoma y el cáncer de pulmón tienden a producir metástasis múltiples [16]. De forma similar, el 60 % de los pacientes presentó lesiones únicas y se demostró asociación entre la presencia de lesiones únicas con la localización en mamas y cáncer colorrectal (p=0,007), mientras que casi el 50 % de las neoplasias de pulmón fueron múltiples. Las 2 pacientes con cáncer de mamas que se presentaron con lesiones múltiples constituyen una tendencia reportada en la literatura pues si bien antiguamente eran más frecuentes las metástasis únicas de mama, con el incremento en la supervivencia de estas pacientes también se incrementa el riesgo de exposición a nuevas metástasis. A ello se suma el hecho de que el encéfalo constituye un “santuario” a las ME de mamas porque los agentes quimioterapéuticos y los anticuerpos monoclonales carecen de efecto sobre las ME debido entre otros factores, a la presencia de la barrera hemato–encefálica. Constituye un

hecho conocido que las pacientes con cáncer de mamas positivas a HER–2 y triple negativas tienen incremento del riesgo de ME. Se ha demostrado que el tratamiento con trastuzumab al actuar sobre las metástasis extracraneales y no sobre las intracraneales ayuda a "desenmascarar" las últimas [19].

Un grupo importante de pacientes presentó de 2 a 5 ME. Se define la oligo–metástasis por la presencia de 1 a 5 metástasis sincrónicas con lesiones primarias activas excluyendo las metástasis de aparición metacrónica. Estas formas pueden asociarse a mejor pronóstico que un mayor número de lesiones si se logra controlar la lesión primaria y tratar las metástasis desde el punto de vista focal [20]. Algunos autores definen de forma arbitraria el término de metástasis extensiva a la presencia de 10 o más metástasis [21]. En la presente serie se encontró solo un paciente con más de 10 lesiones.

En cuanto a la localización, el 80 % de las metástasis intracraneales son supratentoriales y el 20 % infratentoriales. De éstas, el 15 % corresponden al cerebelo y el 5 % al tronco encefálico. La localización cortico–subcortical es la más frecuente. Estos elementos se explican por factores vasculares y moleculares [22]. Los hallazgos del presente estudio se encuentran en concordancia con estos hechos. Sin embargo, la localización en la fosa posterior fue mayor que la reportada (25 %).

Atendiendo al volumen, con el advenimiento de las novedosas técnicas de imágenes son diagnosticadas cada vez más las lesiones pequeñas [15,23], lo cual pudiera justificar el elevado porcentaje de estas en el presente estudio. Existió una fuerte asociación entre las lesiones pequeñas de menos de 5 cm^3 y la el sitio primario en mama y pulmón (0,004). En este hecho pudiera jugar un papel determinante el incremento en la supervivencia de estos pacientes con la terapia sistémica y fundamentalmente a la elevada exigencia técnica de los estudios de imágenes (cortes finos, contrastados en fase tardía). La ausencia de tales requisitos hace que muchas metástasis pequeñas puedan escapar al diagnóstico. Por otra parte, debido a los problemas con el manejo de recursos, la mayoría de los pacientes fueron estudiados con TC contrastada y constituye un hecho conocido que la IRM constituye el estudio de elección. En el 30 % de los casos las ME son múltiples en la TC contrastada, cifras que ascienden al 50 % si se realiza IRM contrastada [3]. Esto permite inferir que podrían diagnosticarse un mayor número de lesiones pequeñas. Nieder et al aclaran que la TC contrastada posee mayor sensibilidad para el diagnóstico de las ME que la IRM sin gadolinio siempre que se realice con los requisitos adecuados (ver métodos) [9]. Este criterio hay que valorarlo al indicar los complementarios a estos pacientes principalmente cuando son limitados los recursos y el tiempo para el diagnóstico y el comienzo del tratamiento.

Las ME tienden a ser lesiones nodulares bien circunscritas y generalmente sólidas [3]. Pero, la presencia de lesiones quísticas requiere de un manejo terapéutico individualizado porque la resección quirúrgica de las paredes del quiste que contienen células malignas no es fácil, la radioterapia holocraneal no produce mejoría en estos casos y muchas veces su tamaño impide realizar la radiocirugía [24,25]. En la presente serie el 9 % de las lesiones fueron quísticas y el 3 % heterogéneas con algún componente quístico, por lo cual un 12 % de los pacientes presento este trastornos complejo. Aunque se ha demostrado que ciertas lesiones producen con más facilidad metástasis quísticas debido a: 1) Necrosis, depósitos degenerados de queratina en carcinomas de células escamosas; 2) Extensa secreción mucinosa en los adenocarcinomas; 3) Hemorragias en las de melanoma, cáncer renal, carcinoma broncogénico o en el coriocarcinoma [26]. En este estudio no se encontró correlación con la lesión primaria.

Llama la atención que a pesar de describirse las ME como lesiones asociadas al edema cerebral en dedo de guante marcado, en el 76 % de los casos el edema fue limitado. Solamente se extendió al lóbulo afectado en el 18 % de los casos. El edema cerebral se correlacionó con la localización de la neoplasia primaria en el sistema digestivo y próstata, mientras que las lesiones de pulmón y mamas se asociaron a menos edema (p=0,000).

La presente investigación tiene ciertas limitaciones. En primer lugar se trata de una serie pequeña, prospectiva, durante un periodo de 2 años por lo que sus conclusiones deben ser manejadas con reserva. Por otra parte, por la limitación de recursos no todos los pacientes se estudiaron con IRM con gadolinio, estudio de elección en la detección de las metástasis por su mayor sensibilidad y especificidad [23]. El diagnóstico de la ME se basó en la evidencia clínico y de neuroimagen y no en una confirmación histopatológica, pero está demostrado que en el 11 % de los pacientes con cáncer las imágenes cerebrales revelan lesiones no neoplásicas [9]. No obstante se trata de pacientes seleccionados con estudios de neuroimagen rigurosos desde el punto de vista técnico (ver métodos) que permitieron estudiar las variables de imágenes y el manejo de estos pacientes fue realizado por los autores, reduciéndose las posibilidades de sesgos durante la interpretación de las historias clínicas.

Se puede resumir que las metástasis de la fosa posterior y las del cáncer de próstata presentaron una frecuencia mayor a la reportada. Se encontró una fuerte asociación del sitio primario con: la forma de presentación, el sexo, el número de lesiones, el volumen y el edema asociado. Se hace necesaria la realización de estudios prospectivos multicéntricos con una muestra mayor y criterios de selección más rigurosos que incluyan la confirmación histológica de la lesión cerebral, ya sea mediante biopsia o necropsia, y el estudio mediante IRM con gadolinio.

Conflictos de intereses

Los autores declaran no tener ningún conflicto de intereses.

REFERENCIAS BIBLIOGRÁFICAS

1. National Comprehensive Cancer Network. Central Nervous System Cancers. 2010; Vol. Version I.2011. Disponible en: http://www.nccn.org/professionals/physician?gls/pdf/cns.pdf
2. Grossman R, Mukherjee D, Chang DC, Purtell M, Lim M, Brem H, et al. Predictors of inpatient death and complications among postoperative elderly patients with metastatic brain tumors. Ann Surg Oncol. 2011;18:521–8.
3. Senft C, Ulrich CT, Seifert V, Gasser T. Intraoperative Magnetic Resonance Imaging in the Surgical Treatment of Cerebral Metastases. Jour Surg Oncol. 2010;101:436–41.
4. Lacerda Gallardo ÁJ, Estenoz Esquivel JC, Borroto Pacheco R. Metástasis cerebral: Estudio clinicoquirúrgico y anatomopatológico. Rev Cubana Cir [revista en la Internet]. 2000 Ago [citado 22.01.2014];39(2):103–7. Disponible en: http://scielo.sld.cu/scielo.php?script=sci_arttext&pid=S0034–74932000000200003&lng=es
5. Caballero García J, Felipe Morán A, Toledo Valdés C, Pérez La O P, Morales Pérez I. Consideraciones anatomopatológicas y demográficas de la metástasis intracraneal. Rev Cubana Neurol Neurocir. [Internet] 2012 [citado 3.01.2014];2(1):23–7. Disponible en: http://www.revneuro.sld.cu/index.php/neu/article/view/36
6. Caballero García J, de Mendoza Amat JH, Cruz García O, Montero González T, Felipe Morán A. Características de la metástasis intracraneal en 14 321 autopsias realizadas en el Hospital "Dr. Luis Díaz Soto", La Habana (1962–2011). Rev Cubana Neurol Neurocir. [Internet] 2013 [citado 3.01.2014]; 3(2):132–8. Disponible en: http://www.revneuro.sld.cu/index.php/neu/article/view/157
7. Lang FF, Chang EL, Suki D, Wildrick DM, Sawaya R. Metastatic Brain Tumors. En: Winn HR. Youmans. Neurological Surgery. Philadelphia: Elsevier; 2011.
8. Kosmas C, Tsakonas G, Mylonakis N. Treatment strategies in CNS metastases. Expert Opin Pharmacother. 2009;12:2087–98.
9. Nieder C, Spanne O, Mehta MP, Grosu AL, Geinitz H. Presentation, patterns of care and survival in patients with brain metastases what has changed in the last 20 years? Cancer. 2011;117:2505–12.
10. Yang H, Kano H,Lunsford L, Dade N, Ajay M, Flickinger J et al. What factors predict the response of larger brain metastases to radiosurgery? Neurosurgery. 2011;68(3):682–90.
11. Shao M, Liu J, Vong JS, Niu Y, Germin B, Tang P, Chan AWH, Lui PCW, Law BKB, Tan P. Gary M. Tse. A subset of breast cancer predisposes to brain metastasis. Med Mol Morphol. 2011;44:15–20.
12. Go PH, Klaassen Z, Meadows MC, Chamberlain RS. Gastrointestinal Cancer and Brain Metastasis. Cancer. 2011;117:3630–40.
13. Kocher M, Soffietti R, Abacioglu U, Villa S, Fauchon F, Baumert BG, et al. Adjuvant whole brain radiotherapy versus observation after radiosurgery or surgical resection of one to three cerebral metastases: results of the EORTC 22952–26001 study. J Clin Oncol. 2011;29:134–41.
14. Knisely JPS, Yamamoto M, Gross CP, Castrucci WA, Jokura H, Chiang VLS. Radiosurgery alone for 5 or more brain metastases: expert opinion survey. J Neurosurg. 2010;113:84–89.
15. Carsten N, Oddvar S, Minesh PM, Anca LG, Hans G. Presentation, patterns of care, and survival in patients with brain metastases what has changed in the last 20 years? Cancer. 2011;117:2505–12.
16. Niibe Y, Hayakawa K. Oligometastases and oligo–recurrence: The new era of cancer therapy. Jpn J Clin Oncol. 2010;40 (2):107–11.
17. Hubbs JL, Boyd JA, Hollis D, Chino JP, Saynak M, Kelsey CR. Factors associated with the development of brain metastases analysis of 975 patients with early stage nonsmall cell lung cancer. Cancer. 2010;116:5038–46.
18. Davies MA, Liu P, McIntyre S, Kim KB, Papadopoulos N, Hwu WJ, et al. Prognostic factors for survival in melanoma patients with brain metastases. Cancer. 2011;117:1687–96.
19. Braccini AL, Azria D, Mazeron JJ, Mornex F, Jacot W, Metellus P, et al. How to treat brain metastasis in 2012? Cancer Radiother. 2012;16(4):309–14.
20. Villaruz LC, Kubicek GJ, Socinski MA. Management of Non–Small Cell Lung Cancer with Oligometastasis. Curr Oncol Rep. 2012;14(4):333–41.
21. Park, B, Yee C, Lee KM. The effect of radiation on the immune response to cancers. Int Jour Mol Sci. 2014;15.1:927–43.
22. Preusser M, Capper D, Ilhan–Mutlu AI, Berghoff AS, Birner P, Bartsch R, et al. Brain metastases: pathobiology and emerging targeted therapies. Acta Neuropathol. 2012;123:205–22.
23. Murrell DH, Foster PJ, Chambers AF. Brain metastases from breast cancer: lessons from experimental magnetic resonance imaging studies and clinical implications. Jour Mol Med. 2014;92 (1);5–12.
24. Toyokawa G, Toyozawa R, Inamasu E, Kojo M, Morodomi Y, Shiraishi Y, et al. Cystic brain metastasis of non–small–cell lung cancer successfully controlled with Ommaya reservoir placement. Int Canc Conf J. 2013;2:89–92.
25. Higuchi F, Kawamoto S, Abe Y, Kim P, Ueki K. Effectiveness of a 1–day aspiration plus Gamma Knife surgery procedure for metastatic brain tumor with a cystic component. J Neurosurg. 2012;117:17–22.
26. De Sousa e Melo VF, Richel DJ, Medema JP. The developing cancer stem–cell model: clinical challenges and opportunities. Lancet Oncol. 2012;13(2):83–9.

Clinical–pathologic and neuroimaging characteristics of brain metastases

ABSTRACT

Objective: To determine the clinical–pathologic and neuroimaging characteristics of brain metastases.

Methods: It was done a retrospective longitudinal descriptive study from 1.01.2012 to 1.01.2014 according to clinical, anatomopathologic and neuroimaging variables from clinical histories of patients from Luis Diaz Soto Hospital and National Institute of Oncology and Radiobiology. The distributions of frequencies were analyzed to describe the qualitative variables and for quantitative variables with medium and range. The Fisher exact test was utilized with a confidence interval of 95 %.

Results: 32 patients and 70 lesions were identified. The age average was 53.9 years. The most frequent localizations were lung (44 %), breast (22 %), colorectal (10 %) and prostate (6 %). Single lesions were predominant in 60 % of cases. Oligo–metastasis was more frequent in breast, colorectal and prostate (p=0.007). Average volume of metastasis was 8 cm^3 (0.1–46 cm^3). 88 % were solid lesions and 76 % were lesions with low surrounding edema. Mainly lesions were below de 5 cm^3 originated in lung and breast (p=0.004), but local cerebral edema was more frequent in relation with this primary sites (p=0.000).

Conclusions: It was found a strong association between the primary organ and these variables: form of presentation, sex, number of lesions, volume and surrounding edema.

Key words. Cancer. Brain metastasis. Neurosurgery. Magnetic resonance. Mortality. Radiotherapy. Radiosurgery.

Recibido: 22.1.2014. **Aceptado:** 24.6.2014.

Cómo citar este artículo (Estilo NLM): Caballero García J, Cruz García O, Morales Pérez I, Pérez La O P, Hernández Díaz Z, Salazar Rodríguez S. Características clínico–patológicas y de neuroimagen de las metástasis encefálicas. Rev Cubana Neurol Neurocir. [Internet] 2015 [citado día, mes y año];5(1):0–0. Disponible en: http://www.revneuro.sld.cu/index.php/neu/article/view/231

© 2015 Sociedad Cubana de Neurología y Neurocirugía – Revista Cubana de Neurología y Neurocirugía

www.sld.cu/sitios/neurocuba – www.revneuro.sld.cu

ISSN 2225–4676

Editores: Dr. P. L. Rodríguez García y Dr.C. R. Hodelín Tablada