Rev. Sociedad Val. Reuma. 2013, 5;2:3-5

Afectación retroorbitaria de la granulomatosis de Wegener

DÍAZ DEL RÍO I, RUEDA CID A, CAMPOS FERNÁNDEZ C, PASTOR CUBILLO MD, GONZÁLEZ-CRUZ CERVELLERA MI, BELTRÁN CATALÁN E, CALVO CATALÁ J
Servicio de Reumatología y Metabolismo Óseo. Consorcio Hospital General Universitario. Valencia

Correspondencia: Dr. Javier Calvo Catalá - Servicio de Reumatología y Metabolismo Óseo - Consorcio Hospital General Universitario - Avda. Tres Cruces, 1 - 46014 Valencia
calvo_gav@gva.es

RESUMEN

La granulomatosis de Wegener es una enfermedad poco frecuente y que clásicamente presenta una triada clínica clásica: afectación de vías respiratorias superior, inferior y renal, pero al tratarse de una vasculitis de pequeño vaso puede afectar a diversos órganos.
La afectación del ojo, órbita o estructuras anexas al ojo ocurre en el 50% de los casos. La proptosis por la ocupación del espacio retroorbitario por granulomas, es la manifestación menos frecuente pero la más específica. Presentamos dos casos con afectación retroorbitaria por granulomatosis de Wegener, diagnosticándose el primer caso por el estudio anatomopatológico y el segundo por criterios clínicos.

Palabras clave: **granulomatosis de Wegener, lesión retroorbitaria.**

INTRODUCCIÓN

La granulomatosis de Wegener (GW) tiene una incidencia que se estima en 0,4/100.000 habitantes, generalmente en personas de mediana edad y siendo algo más frecuente en hombres (2:1)[1].

La triada clínica clásica incluye afectación de vías respiratorias superiores, inferiores y renal, pero al tratarse de una vasculitis de pequeño vaso puede afectar a diversos órganos. Cuando debuta con afectación de órganos distintos a la tríada clásica, puede retrasarse el diagnóstico[2] y con ello el inicio del tratamiento que además suele tener unos resultados excelentes[3,4].

La afectación del ojo, órbita o estructuras anexas al ojo ocurre en el 50% de los casos y, en ocasiones, es la única manifestación de la enfermedad. Se manifiesta desde una simple conjuntivitis hasta proptosis debido a la ocupación del espacio retroorbitario por granulomas, siendo esto último lo menos frecuente pero más específico[5,6,7,8,9].

Realizamos un estudio descriptivo retrospectivo de los pacientes atendidos en el Servicio de Reumatología del Hospital General de Valencia en el periodo de 2000-2012 con afectación del espacio retroorbitario debido a la formación de granulomas por GW. De los trece casos de GW constatados en estos años, tres presentaron afec-

FIGURA 1

INFILTRADOS CAVITADOS EN PULMÓN DERECHO

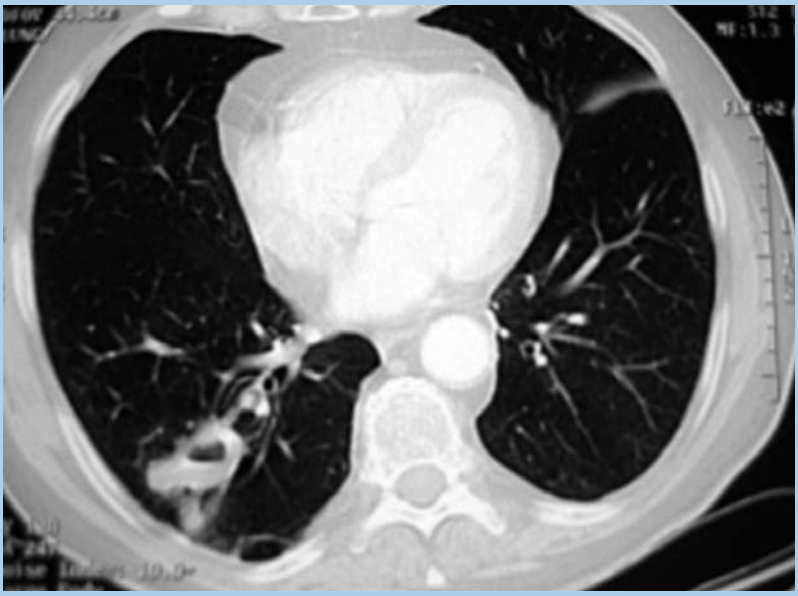

Rev. Sociedad Val. Reuma. 2013, 5;2:3-5

FIGURA 2

AFECTACIÓN DE PARES CRANEALES

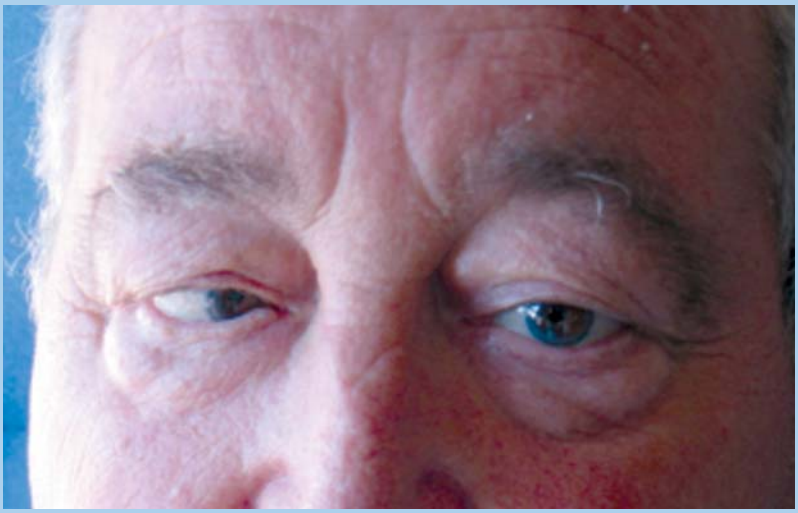

FIGURA 3

TAC CEREBRAL Y DE ÓRBITA: PROPTOSIS DEL OJO IZQUIERDO, OCUPACIÓN DE SENOS NASALES IZQ.

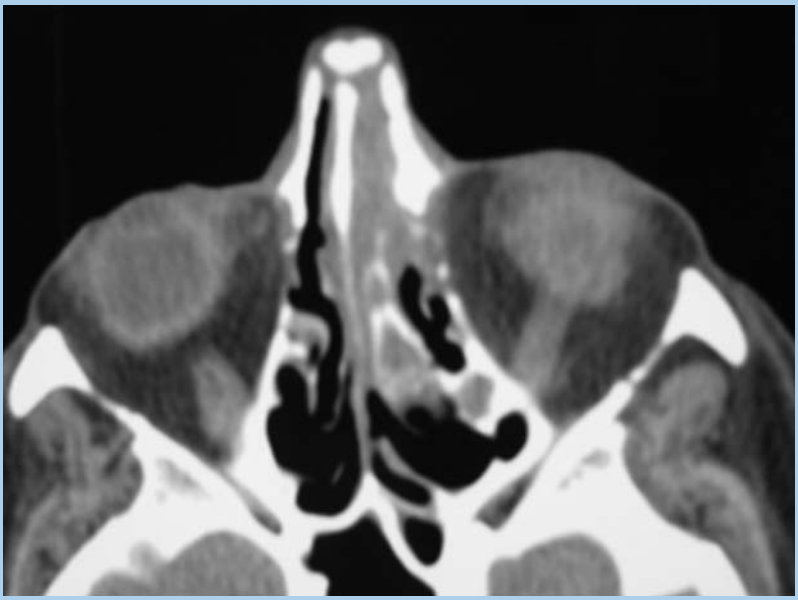

tación ocular y dos de ellos, lesiones retrooculares. Recogemos las características y analizamos las pruebas (diagnósticas o de control evolutivo) realizadas, los tratamientos recibidos y su evolución.

CASOS CLÍNICOS

Caso clínico 1

Varón de 67 años con rinorrea sanguinolenta diagnosticado en 2004 de GW tras biopsia nasal. Amputación de falanges digitales del 4º y 5º dedos mano derecha por isquemia y necrosis. ANCA+. Se inicia tratamiento con corticoides y ciclofosfamida (CF) oral, quedando el paciente asintomático. Se reduce paulatinamente la CF, dejanto deflazacort como tratamiento de mantenimiento. En 2007 presentó una crisis focal motora, existiendo infartos lacunares en estudio de imagen efectuado. Un mes más tarde, ante cuadro de afectación respiratoria con disnea, tos y fiebre, ingresa en nuestro servicio, evidenciándose infiltrados cavitados en pulmón derecho (Figura 1), siendo el resultado histológico (fibrosbroncoscopia) compatible con afectación pulmonar GW. Ese mismo año acude a urgencias por pérdida aguda de visión del ojo izquierdo con afectación de los pares craneales II, III, IV y VI (Figura 2). Se realiza TAC cerebral y de órbita: proptosis del ojo izquierdo, ocupación de senos nasales del mismo lado que sugieren lesión infiltrativa en ápex de la órbita (Figura 3), sospechando infiltración granulomatosa e iniciando tratamiento con CF oral (50 mg cada 12 horas) y prednisona (1 mg/Kg/día). Se redujo la CF hasta suspender su uso y mantuvimos prednisona a dosis de 30 mg/día. En 2008 se detecta insuficiencia renal crónica estadio 3. En 2010, manteniendo 30 mg de prednisona, presenta sintomatología compatible con mononeuritis múltiple en las cuatro extremidades de predominio en miembros inferiores que se confirma con electromiograma: afectación inclusive de la fibra sensitiva fina autonómica con distribución generalizada. Ese mismo año presenta episodio de encefalitis en el contexto de empeoramiento de la vasculitis con infección de vías respiratorias bajas requiriendo ingreso y falleciendo por shock séptico.

Caso clínico 2

Mujer que a los 44 años, en 2009 inicia cuadro de poliartralgias y artritis de grandes y pequeñas articulaciones simétricas, con cuadro constitucional asociado. Esta sintomatología persiste durante 20 meses, tratándose con antiinflamatorios. En enero de 2011 presenta amaurosis aguda establecida de ojo derecho, detectándose en RMN de órbita, componente de partes blandas con incremento del tamaño del musculo recto lateral inferior y medial sugerente de pseudotumor inflamatorio orbitario, tratando con corticoides que se suspenden al estar estable la sintomatología.

En diciembre de ese mismo año, pre-

Rev. Sociedad Val. Reuma. 2013, 5;2:3-5

senta hemoptisis moderada junto con anemia microcítica ferropénica y positividad de p-ANCA. En TAC toracoabdominal, se evidencian numerosas adenopatías diseminadas e inespecíficas de tamaño inferior a 1 cm. En marzo de 2012, ante un cuadro de insuficiencia respiratoria, se inicia tratamiento con prednisona (1 mg/Kg/día), realizando biopsia pulmonar que muestra neumonía intersticial descamativa. No se pueden reducir los corticoides por reaparición de la clínica respiratoria. En noviembre de 2012 es remitida a nuestro servicio, donde se evidencia nariz "en silla de montar" (Figura 4) y rinorrea sanguinolenta, efectuando biopsia que muestra rinitis ulcerada sin cambios inflamatorios específicos en los vasos. En ese momento analíticamente destaca: p-ANCA+, VSG 120 mmHg y 25 hematíes por campo en sedimento urinario. Con el diagnóstico de GW, se añadió ciclofosfamida al tratamiento (un primer bolo iv de 1 gr y posteriormente con 500 mg cada mes hasta un total de seis infusiones). En RMN maxilofacial de control se constata el pseudotumor orbitario ya conocido, en fase inflamatoria aguda, junto con engrosamiento de las celdillas etmoidales y del seno maxilar derecho (Figura 5). Debido a que las biopsias previas (pulmón, piel y fosa nasal) mostraron resultados no concluyentes efectuamos biopsia muscular y de nervio sural, sin evidenciar tampoco lesiones de vasculitis. Actualmente, continuamos el tratamiento con 10 mg de PDN y completaremos hasta seis infusiones de CF, con resultado positivo, permaneciendo la paciente asintomática en estos momentos.

DISCUSIÓN

La GW es una enfermedad de baja frecuencia de aparición que puede afectar a cualquier zona del organismo. El diagnóstico se retrasa cuando la afectación no es en las zonas habituales[1].

La afectación del ojo, órbita o estructuras anexas al ojo ocurre en el 50% de los casos y, en ocasiones, es la única manifestación de la enfermedad. Se manifiesta en forma de conjuntivitis, uveítis, afectación del nervio óptico, oclusión de arterias retinianas o proptosis debido a la ocupación del espacio retroorbitario por granulomas, siendo esto último lo menos frecuente pero más específico[5,7].

En el primer caso, la afectación ocular fue posterior al diagnóstico de GW, pero en el segundo caso, al no tener resultados histológicos compatibles e iniciar la clínica de forma más inespecífica (artralgias y posterior clínica oftalmológica), el diagnóstico se retrasó en varios años, siendo importante la deformidad nasal "en silla de montar" para llegar al mismo. Ambos pacientes cumplen criterios diagnósticos de la GW según la *American Collage of Rheumatology*[10].

Debido a que la clínica es similar a la producida por procesos de otras etiologías como la neoplásica, infecciosa o inflamatoria, es de especial importancia pensar en esta enfermedad para poder llegar al diagnóstico. La alta frecuencia de la afectación ocular de la GW hace que deba estar siempre incluida en el diagnóstico diferencial de pacientes con síntomas oculares aislados o con pseudotumor orbitario.

FIGURA 4

Nariz "en silla de montar"

FIGURA 5

Pseudotumor orbitario con engrosamiento de las celdillas etmoidales y del seno maxilar derecho

BIBLIOGRAFÍA

1.- Fonollosa V, Vilardell M. Granulomatosis de Wegener. Med Clin (Barc) 1992;99:57-59.
2.- Sánchez Ballester E, Lostaunau Costa G, Calvo Catalá J, Campos Fernández J, González-Cruz MI. Enfermedad de Wegener de presentación atípica. Revista de la SV Reumatología, 2011; 4(2):32-34.
3.- Fauci AS, et al. Wegener's granulomatosis: Prospective clinical and therapeutic experience with 85 patients for 21 years. Clinical review. Ann Intern Med 1983;98:76-85.
4.- Michet CJ. Epidemology of vasculitis. Rheum Dis Clin North Am 1990;16:263.
5.- Frank P Fechner, et al. Wegener's Granulomatosis of the Orbit: A Clinicopathological Study of 15 Patients. The Laryngoscope, 112:1945-1950, 2002.
6.- Harper SL, el al. Wegener's granulomatosis: the relationship between ocular and systemic disease. J. Rheumatol, 2001 May;28 (5):1025-32.
7.- Haynes BF, et al. The ocular manifestations of Wegener's granulomatosis: fifteen years experience and review of the literature. Am J Med 1977;63:131-141.
8.- Woo TL, et al. Australasian orbital and adnexal Wegener's granulomatosis. Ophthalmology 2001;108:1535-1543.
9.- Bullen CL, et al. Ocular complications of Wegener's granulomatosis. Ophthalmology 1983;90:279-290.
10.- Leavitt RY, et al. The American College of Rheumatology 1990 criteria for the classification of Wegener's granulomatosis. Arthritis Rheum 1990;33:1101-1107.