Rev. Sociedad Val. Reuma. 2013, 5;1:5-7

Características de tres pacientes diagnosticados de arteritis de Takayasu en el Hospital General Universitario de Valencia

FERNÁNDEZ BLEST M, GONZÁLEZ-CRUZ CERVELLERA MI, RUEDA CID A, CAMPOS FERNÁNDEZ C, PASTOR CUBILLO MD, BELTRÁN CATALÁN E, CALVO CATALÁ J
Servicio de Reumatología y Metabolismo Óseo. Consorcio Hospital General Universitario. Valencia

Correspondencia: Javier Calvo Catalá - Servicio de Reumatología y Metabolismo Óseo - Consorcio Hospital General Universitario - Avenida Tres Cruces, 2 - 46014 Valencia
calvo_gav@gva.es

RESUMEN

Se analiza la frecuencia, características demográficas, manifestaciones clínicas, pruebas de laboratorio, afectación angiográfica y tratamiento de una cohorte de pacientes diagnosticados de Arteritis de Takayasu (ATK). De los 91 casos de vasculitis que se revisaron, se obtuvieron 3 pacientes con diagnóstico de arteritis de Takayasu. Todos ellos presentaron síntomas sistémicos (100%), además el 66% presentó clínica de isquemia vascular. El valor medio de la velocidad de sedimentación fue de 90 mm. En el 100% se inició tratamiento con glucocorticoides, en el 66% se le añadió azatioprina y el 33% recibió metotrexato como tratamiento adyuvante. En el 66% se realizó revascularización quirúrgica. Las manifestaciones clínicas halladas son similares a las de otras series de casos publicados, así como la afectación vascular. Resaltamos la presencia de manifestaciones sistémicas en todos los casos. El tratamiento médico asociado a la cirugía, conseguirá un mejor control de la enfermedad y de sus complicaciones.

INTRODUCCIÓN

La arteritis de Takayasu (ATK) es una vasculitis de células gigantes y etiología desconocida que afecta a vasos de gran calibre con especial predilección por la aorta y sus principales ramas en donde la afectación puede limitarse a solo una porción de la aorta torácica o abdominal y sus ramas, o puede afectar de manera difusa todo el vaso[1]. La inflamación mantenida de los vasos da lugar a estenosis y formación de aneurismas[2]. EL 80 a 90% de casos se presentan en el sexo femenino, con una edad al inicio usualmente entre 10 a 40 años[3,4]. A pesar de que tiene una distribución mundial, tiene mayor prevalencia en asiáticos[5]. El proceso inflamatorio causa engrosamiento de las paredes de las arterias afectadas, pudiendo la aorta proximal resultar dilatada secundariamente al daño inflamatorio, así como el estrechamiento, oclusión o dilatación de la porción de las arterias involucradas en diversos grados resultando en una gran variedad de síntomas[6]. En una fase inicial de la enfermedad, se producen síntomas sistémicos inespecíficos[7] como fiebre, malestar general, mialgias y síntomas isquémicos para posteriormente evidenciarse los síntomas de insuficiencia vascular como frialdad distal, claudicación de extremidades al uso o asimetría de pulsos[8,9]. El tratamiento fundamental son los glucocorticoides, los cuales suprimen efectivamente, los síntomas sistémicos y detienen la progresión de la enfermedad[10]. Angioplastia o injertos por *bypass* son necesarios una vez que la estenosis arterial ha ocurrido y es irreversible[7].

MATERIAL Y MÉTODOS

Se trata de un estudio descriptivo retrospectivo realizado en un hospital universitario, donde se describió la frecuencia, las características demográficas, manifestaciones clínicas, pruebas de laboratorio, afectación angiográfica y tratamiento de una cohorte de pacientes con ATK. Los casos fueron identificados en la base de datos de la consulta externa de reumatología, en donde, desde el año 1992, se diagnosticaron 91 vasculitis de las cuales 31 eran de gran vaso; 28 arteritis de células gigantes y 3 pacientes con ATK.

Rev. Sociedad Val. Reuma. 2013, 5;1:5-7

TABLA 1

CARACTERÍSTICAS DE LOS PACIENTES, MANIFESTACIONES VASCULARES Y TRATAMIENTO RECIBIDO

Características de los pacientes - Nº (%)		
Sexo: Femenino		3 (100%)
Edad (años)		34 (22-43)
Tiempo medio diagnóstico (meses)		4 (2-6)
Clínica - Nº (%)		
-Fiebre		2 (66%)
-Altralgias		1 (33%)
-Disminución pulsos		2(66%)
VSG (valor medio)		90
Manifestaciones vasculares - Nº (%)		
Soplos vasculares		3 (100%)
Claudicación extremidades inferiores		2 (66%)
Disminución pulso radial		1 (33%)
Disminución pulso femoral		1 (33%)
Asimetría de TA braquial		1 (33%)
Hipertensión arterial		1 (33%)
Tratamiento		
Glucocorticoides		3 (100%)
-Corticoides + azatioprima		2 (66%)
-Corticoides + metotrexate		1 (33%)
Infliximab en 2da línea		1 (33%)

RESULTADOS

Se incluyeron a tres pacientes diagnosticados con ATK, todos mujeres (100%), con una edad media en el momento del diagnóstico de 34 años (intervalo de 22-43 años). El tiempo medio entre el inicio de los síntomas y el diagnóstico fue de 4 meses (intervalo 2-6 meses). Todas las pacientes cumplían al menos 3 de los 6 criterios establecidos por la American Collegue of Rheumatology (ACR) para el diagnóstico y clasificación de la ATK[4].

Todas las pacientes diagnosticadas de ATK presentaron inicialmente manifestaciones clínicas sistémicas tales como astenia y pérdida de peso (tabla 1). La fiebre se presentó en dos casos (66%), artralgias en una paciente (33%) y poliadenopatias en dos de ellas (66%). Posteriormente todas las pacientes presentaban manifestaciones vasculares: soplos vasculares en las 3 pacientes, claudicación de extremidades inferiores en dos (66%), disminución pulsos radial en un caso (33%), disminución pulso femoral en una (33%), asimetría TA braquial en una (33%) e hipertensión arterial en una paciente (33%). Dentro de los exámenes complementarios, en las pruebas de laboratorio se observó que la velocidad de sedimentación estaba elevada en todas las pacientes, con un valor medio de 90 mm y todas ellas presentaban anemia de características inflamatorias y de enfermedad crónica (anemia normocítica, normocrómica). Con respecto a las pruebas angiográficas, éstas mostraron, afectación de los troncos superiores en dos pacientes (66%) y en dos casos, también se afectaba la aorta abdominal y el tronco celíaco (Figura 1 y 2). La aorta torácica, las arterias renales y la aorta descendente solo se afectaban en un caso (33%). El tratamiento (Tabla 1), consistió en prednisona oral (1mg/kg/d), habiendo recibido previamente un bolo de 1gr de metilprednisolona (100%). A los tres pacientes se les asoció, además de los glucocorticoides, tratamiento inmunosupresor, azatioprina en dos de ellas (66%) y en uno (33%), metotrexato. Una de las pacientes presentó una mala respuesta y progresión de la enfermedad, por lo que se trató con infliximab como uso compasivo, tras el fracaso con un segundo inmunosupresor (ciclofosfamida). En una de las pacientes se realizó una angioplastia de la arteria renal (33%) y en otra de ellas un *bypass* aortobifemoral (33%). Dos de las pacientes continúan en seguimiento en nuestras consultas con una media de 186 meses (156-216) y sin complicaciones severas. La otra paciente fue trasladada a otro centro por cambio de residencia.

DISCUSIÓN

Clásicamente la ATK se ha descrito principalmente en mujeres de origen asiático, pero en nuestro entorno, la ATK es rara y poco prevalente, lo que retrasa su diagnóstico. Cabe resaltar, la presencia de manifestaciones sistémicas en el 100% de las pacientes, para posteriormente dar inicio a las manifestaciones vasculares isquémicas en todos los casos, aunque en diferente lugar de afectación. Por lo tanto, la presencia de síntomas constitucionales asociado a la presencia de síntomas y signos vasculares isquémicos principalmente de territorio de la aorta y sus ramas que aparecen en una mujer menor de 40 años, son altamente sospechosas de ATK. El pilar fundamental del tratamiento de la ATK, son los glucocorticoides, los cuales suprimen los síntomas sistémicos y detienen la progresión de la enfermedad, sin embargo, este tratamiento asociado con otros adyuvantes como metotrexate o ciclofosfamida deben ser utilizados en pacientes que presentan una respuesta incompleta o que son refractarios a los corticoides. Además, este tra-

Rev. Sociedad Val. Reuma. 2013, 5;1:5-7

tamiento asociado a la cirugía, conseguirá un mejor control de la enfermedad y remisión de los síntomas, especialmente, en casos de evolución avanzada, diagnóstico tardío o si la clínica isquémica está presente. En nuestro estudio, se pudo seguir la evolución de los pacientes a largo tiempo, con una buena respuesta terapéutica y sin complicaciones severas, esto se correlaciona con las series de casos publicados, en donde el pronóstico de la enfermedad es bueno, llegando a tener un 80-90% de supervivencia a 5 años[5,11,12].

En resumen, la ATK es una enfermedad poco prevalente y cuyas manifestaciones iniciales pueden resultar poco orientativas para su diagnóstico, por lo que hay que pensar en ella.

Como hemos visto el tratamiento médico unido a la cirugía, consigue un mejor control y pronóstico de la enfermedad y en este sentido no hay que olvidar la posibilidad que nos brindan hoy día las nuevas terapias biológicas

BIBLIOGRAFÍA

1.- Hata A, Noda M, Moriwaki R, Numano F. Angiographic findings of Takayasu arteritis: new classification. Int J Cardiol 1996;54 Suppl:S155.
2.- Kerr GS, Hallhan CW, Giordano J, Leavitt RY, Fauci AS, Rottern M, et al. Takayasu arteritis. Ann Int Med. 1994;120:919-29.
3.- Lupi-Herrera E, Sánchez-Torres G, Marcushamer J, et al. Takayasu's arteritis. Clinical study of 107 cases. Am Heart J 1977;93:94.
4.- Arend WP, Michel BA, Bloch DA, Hunder GC, Calabrese LH, Edworthy SM, et al. The American College of Rheumatology 1990 criteria for the classification of Takayasu arteritis. Arthritis Rheum. 1990;33:1129-34.
5.- Hall S, Barr W, Lie JT, et al. Takayasu arteritis. A study of 32 North American patients. Medicine (Baltimore) 1985;64:89.
6.- Sharma BK, Jain S, Sagar S. Systemic manifestations of Takayasu arteritis: the expanding spectrum. Int J Cardiol 1996;54 Suppl:S149.
7.- Vicente; MT Gomis; S Escribá; RI Benítez; J Calvo; C Campos; MI Glez.-Cruz; A Herrera. Fiebre y claudicación intermitente en mujer de 37 años. Reumatol Clin 2005;1:49-52
8.- Noris M, Daina E, Gamba S, et al. Interleukin-6 and RANTES in Takayasu arteritis: a guide for therapeutic decisions? Circulation 1999;100:55.
9.- Yoneda S, Nukada T, Tada K, et al. Subclavian steal in Takayasu's arteritis. A hemodynamic study by means of ultrasonic Doppler flowmetry. Stroke 1977; 8:264.
10.- Kerr GS. Takayasu's arteritis. Rheum Dis Clin North Am 1995;21:1041.
11.- Ishikawa K. Natural history and classification of occlusive thromboaortopathy (Takayasu's disease). Circulation 1978;57:27.
12.- Eichhorn J, Sima D, Thiele B, et al. Anti-endothelial cell antibodies in Takayasu arteritis. Circulation 1996;94:2396.

FIGURA 1

Imagen de arteriografía. Disminución de calibre de aorta abdominal desde L3 y estenosis del 90% en ambas ilíacas en su origen

FIGURA 2
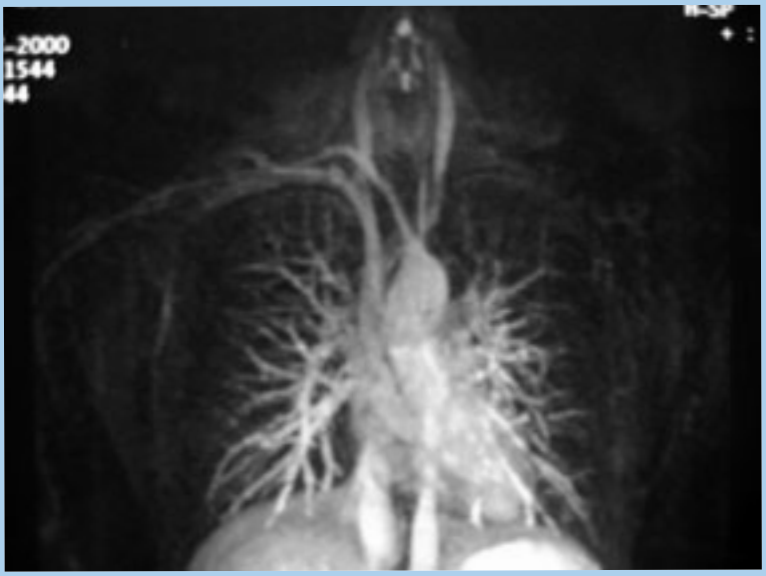
Estenosis significativa mayor del 50% del origen de la subclavia izquierda con vaso filiforme. Aorta torácica descendente distal de calibre reducido (10 mm) sin generar estenosis significativa (Angio TAC).