

## Frequency of presentation of bovine cutaneous pythiosis (*Pythium insidiosum*) in three cattle farms in Córdoba, Colombia\*

*Frecuencia de presentación de Pythiosis Cutánea Bovina (Pythium insidiosum) en tres explotaciones ganaderas de Córdoba, Colombia*

*Freqüência de apresentação da Pitiose Cutânea Bovina (Pythium insidiosum) em 3 fazendas em Córdoba, Colômbia.*

José A Cardona Álvarez<sup>1\*</sup>, MVZ, Esp, MSc; Marlene Vargas Vilorio<sup>2</sup>, MVZ, MSc, PhD; Sandra C Perdomo A<sup>3</sup>, MVZ.

\*Autor para correspondencia: Facultad de Medicina Veterinaria y Zootecnia, Universidad de Córdoba, AA 354, Montería, Colombia.

E-mail: cardonalvarez@hotmail.com

<sup>1</sup>Universidad de Córdoba, Departamento de Ciencias Pecuarias, Grupo de Investigaciones en Medicina de Grandes Animales (MEGA), Montería, Colombia.

<sup>2</sup>Universidad Federal de Viçosa, Departamento de Medicina Veterinaria, Profesora de Patología, Viçosa, Brasil.

<sup>3</sup>Universidad de Córdoba, Departamento de Ciencias Pecuarias, Laboratorio de Patología, Montería, Colombia

(Recibido: 24 de octubre de 2012 ; aceptado: 11 de diciembre de 2012)

### Abstract

The skin pythiosis is a chronic granulomatous, often pruriginous, rapidly progressive illness, caused by *Pythium insidiosum*. The objective of this study was to determine the frequency of occurrence of bovine cutaneous pythiosis (*Pythium insidiosum*) in three farms in the department of Córdoba, Colombia. A prospective study in animals was performed, for convenience, between May and August 2011. 72 cattle with granulomatous skin lesions compatible with Pythiosis were evaluated clinical, epidemiological and histopathologically, from 187 cows belonging to three farms located in flood zones in the department of Córdoba, Colombia. The frequency of occurrence of bovine cutaneous Pythiosis in 3 cattle farms in Córdoba department, Colombia was 38,5%. It was concluded that clinical and epidemiological manifestations, macroscopic characteristics of the skin lesions and pathological findings, reported a median pythiosis presence of bovine dermal three farms located in flood zones of the department of Córdoba, Colombia.

### Key words

Cattle, *Pythium insidiosum*, zygomycosis.

\*Para citar este artículo: Cardona JA, Vargas M, Perdomo SC. Frecuencia de presentación de Pythiosis cutánea bovina (*Pythium insidiosum*) en tres explotaciones ganaderas de Córdoba, Colombia. Rev CES Med Vet Zootec 2012; Vol 7 (2): 47- 54.

## Resumen

La Pythiosis cutánea es una enfermedad crónica, granulomatosa, a menudo pruriginosa y rápidamente progresiva, causada por el *Pythium insidiosum*. El objetivo del presente estudio fue determinar la frecuencia de presentación de pythiosis cutánea bovina en tres explotaciones ganaderas del departamento de Córdoba, Colombia. Se realizó un estudio descriptivo prospectivo en animales a conveniencia, entre los meses de mayo y agosto de 2011. Fueron evaluados clínica, epidemiológica e histopatológicamente 72 bovinos con lesiones cutáneas granulomatosas compatibles con Pythiosis, a partir de 187 bovinos pertenecientes a tres explotaciones ganaderas ubicadas en zonas inundables del departamento de Córdoba, Colombia. La frecuencia de la enfermedad fue de 38.5%. Se concluye que por las manifestaciones clínico-epidemiológicas, las características macroscópicas de las lesiones cutáneas y los hallazgos histopatológicos, se informa una mediana presencia de pythiosis cutánea en bovinos de tres explotaciones ganaderas ubicadas en zonas inundables del departamento de Córdoba, Colombia.

## Palabras clave

Bovinos, *Pythium insidiosum*, zigomicosis.

## Resumo

A pitiose cutânea é uma doença granulomatosa crônica, muitas vezes pruriginosa e rapidamente progressiva, causada por *Pythium insidiosum*. O objetivo deste estudo foi determinar a frequência de ocorrência de pitiose cutânea bovina (*Pythium insidiosum*) em três fazendas no departamento de Córdoba, Colômbia. Foi realizado um estudo prospectivo em animais a conveniência, entre Maio e Agosto de 2011. Foram avaliados clínica, epidemiológica e histopatologicamente 72 bovinos com lesões cutâneas granulomatosas compatíveis com pitiose, a partir de 187 bovinos pertencentes a 3 fazendas localizadas em zonas inundáveis, no departamento de Córdoba, Colômbia. A frequência de ocorrência de pitiose cutânea bovina em 3 fazendas no departamento de Córdoba, Colômbia foi de 38,5%. Concluímos que as manifestações clínicas e epidemiológicas, características macroscópicas das lesões de pele e achados patológicos, relatou uma presença mediana de pitiose bovina cutânea em 3 fazendas localizadas em zonas inundáveis no departamento de Córdoba, na Colômbia.

## Palavras chave

Bovinos, *Pythium insidiosum*, zigomicose.

## Introducción

La Pythiosis es causada por el Oomyceto *Pythium insidiosum*, un microorganismo filogenéticamente distante del reino de los hongos y más cercano de las algas, que ocasiona dermatitis piogranulomatosa difusa y multifocal, exudativa y rápidamente progresiva<sup>9</sup>. El *P. insidiosum*, no posee quitina y ergosterol en la pared y membrana celular, por lo que no responde a la exposición de agentes antimicóticos que inhiben estos compuestos en los hongos, como la anfotericina B<sup>31</sup>. Biava *et al.*, (2007)<sup>1</sup>, manifiestan que la Pythiosis pertenece a un

complejo de enfermedades piogranulomatosas que afectan a piel o tejido subcutáneo llamado zigomicosis.

La enfermedad ha sido reportada en diversas especies, como la equina<sup>3</sup>, canina<sup>18</sup>, felina<sup>21</sup>, ovina<sup>16</sup>, aves migratorias<sup>20</sup> y humanos<sup>10</sup>, sin embargo en la especie bovina, sólo se han hecho reportes en Estados Unidos, en el estado de Louisiana<sup>13</sup>, en Venezuela, en el estado de Apure<sup>9</sup>, y en Brasil, en los estados de Campina Grande, Rio Grande do Sul, Matogrosso do Sul y Santa María<sup>6,25,28</sup>.

La pythiosis incluyendo todas las especies, ha sido relatada en varios países con características agroecológicas de bosque húmedo tropical y subtropical<sup>23</sup>, como Brasil, Venezuela, Colombia, Argentina, Costa Rica, Guatemala, Panamá, Nicaragua, Haití y los EUA, especialmente en estados próximos al Golfo de México<sup>22</sup>. En Colombia es conocida como ficomicosis o espúndia equina<sup>2</sup>, en Venezuela es llamada granulomatosis enzoótica bovina<sup>9</sup>, en Brasil es conocida como ferida brava, mal dos pântanos y ferida de moda<sup>24</sup> y en otras partes del mundo como dermatitis granular, sanguijuelas de la florida, hongo de la costa del golfo, bursatee e hifomicosis<sup>32</sup>.

El diagnóstico es realizado por las características clínico-epidemiológicas de las lesiones y los hallazgos histopatológicos, así como la observación de las hifas hialinas, espesas, ligeramente septadas y ramificadas al examen directo del tejido mediante la técnica con hidróxido de potasio al 10%, así como aislamiento en cultivos y pruebas inmunodiagnósticas como PCR e inmunohistoquímica<sup>27</sup>.

Macroscópicamente, se observa la presencia de lesiones inflamatorias ulcerativas y granulomatosas, con bordes irregulares, de diferentes tamaños, húmedas en la mayoría de los casos, puede presentar descarga ocasional de material serosanguinolento o purulento<sup>19</sup>.

Histológicamente, en tinción de H-E se observa marcada infiltración piogranulomatosa multifocal con infiltrado eosinofílico y neutrófilico, circundado por macrófagos y células gigantes y presencia de masas necróticas multifocales que forman el fenómeno Splendore-Hoeppli (SH), de igual forma, se evidencia la presencia de estructuras ramificadas, ocasionalmente septadas, en ángulo recto, color café oscuro, paredes lisas y paralelas en la tinción de Grocott<sup>5</sup>.

La pythiosis bovina podría generar impacto económico negativo en las explotaciones ganaderas, por lo que el presente estudio tuvo como objetivo establecer la frecuencia de presentación de pythiosis cutánea (*Pythium insidiosum*) en tres explotaciones ganaderas del departamento de Córdoba, Colombia.

## Materiales y métodos

El estudio fue realizado en el departamento de Córdoba, Colombia, ubicado entre las coordenadas 7°23' y 9°26' de Latitud Norte y los 74°52' y 76°32' de Longitud Oeste, a una altura de 30 m.s.n.m, con temperatura promedio anual de 28 °C, humedad relativa del 82%, precipitación

media anual de 1400 mm y pertenece a la formación climática de bosque tropical lluvioso<sup>2</sup>. Se presentan dos estaciones bien definidas (época de lluvia y época seca). El estudio de campo se realizó entre los meses de mayo y agosto de 2011, correspondientes a la época de lluvia en la costa atlántica colombiana.

Las muestras de tejidos se recolectaron de la periferia de las lesiones cutáneas con características granulomatosas de bovinos, provenientes de tres explotaciones ganaderas de doble propósito ubicadas en áreas rurales inundables de tres municipios del departamento de Córdoba, Colombia. Fueron consideradas las condiciones ambientales y topográficas, con características de tierras bajas e inundables de sus potreros en las épocas de lluvia. Fue utilizado como universo el total de animales presentes en las tres explotaciones ganaderas, el cual fue de 187 bovinos de ambos sexos, diferentes pesos y etapas reproductivas, con edades que oscilaron entre 11 y 70 meses. Se evaluó el 100% de la población y se escogieron todos aquellos individuos que presentaron lesiones granulomatosas de la piel compatibles con pythiosis, siendo escogidos 72 animales.

A todos los animales se les realizó evaluación clínica y caracterización anatomopatológica de las lesiones cutáneas, para lo cual se tomaron fotografías de alta definición para su posterior análisis. De igual forma, previa sedación y aplicación de anestesia local. Se tomaron biopsias de tejido de la periferia de la lesión granulomatosa y fijadas en formol al 10%<sup>9,28</sup>. Posteriormente fueron evaluadas en el laboratorio de histopatología del departamento de Veterinaria de la Universidad Federal de Viçosa, Brasil, utilizando la coloración de hematoxilina-eosina H-E y Grocott<sup>28</sup>. Los datos fueron tabulados y analizados en forma descriptiva utilizando el Software Statistic 8.0.

Los animales no se sometieron a dolor o estrés innecesario, por lo que fueron inmovilizados teniendo en cuenta las normas técnicas en el manejo y sujeción de animales, enmarcado en el cumplimiento de la Declaración Universal de los Derechos de los Animales, referente a los principios éticos internacionales para la investigación biomédica con animales del CIOMS (Council for International Organizations of Medical Sciences) establecida por la UNESCO (United Nations Educational, Scientific and Cultural Organization) y la OMS (Organización Mundial de la Salud) en 1949 y de la Ley 84 de Octubre 27 de 1989 (Estatuto Colombiano de Protección Animal)<sup>15</sup>.

## Resultados

La frecuencia de presentación de pythiosis en bovinos del departamento de Córdoba, se describe en la tabla 1, de los cuales el 38,5% (72/187) presentaron lesiones granulomatosas y positivas para Pythiosis Cutánea. Con respecto a la ubicación de las lesiones en 72 bovinos positivos a Pythiosis cutánea, el 95,8% (69/72) se ubicaron en las partes distales y sólo 4,2% (3/72) se ubicaron a nivel de cuello y abdomen ventral. No hubo diferencias significativas para la edad y sexo ( $p \geq 0.05$ ), pero si fue significativo para la ubicación de las lesiones ( $p \leq 0.05$ ).

**Tabla 1.** Resultados de la presentación de Pythiosis Bovina en tres explotaciones ganaderas en Córdoba, Colombia.

Municipio	Mes de Colecta (año 2011)	Total de Animales Evaluados N° (%)	Total de Animales Positivos a Pythiosis N° (%)
Cereté	Mayo-Junio	55 (29.4)	21 (11.2)
Ciénaga de Oro	Junio-Julio	62 (33.2)	23 (12.3)
Lorica	Julio-Agosto	70 (37.4)	28 (15.0)
Total		187 (100)	72 (38.5)

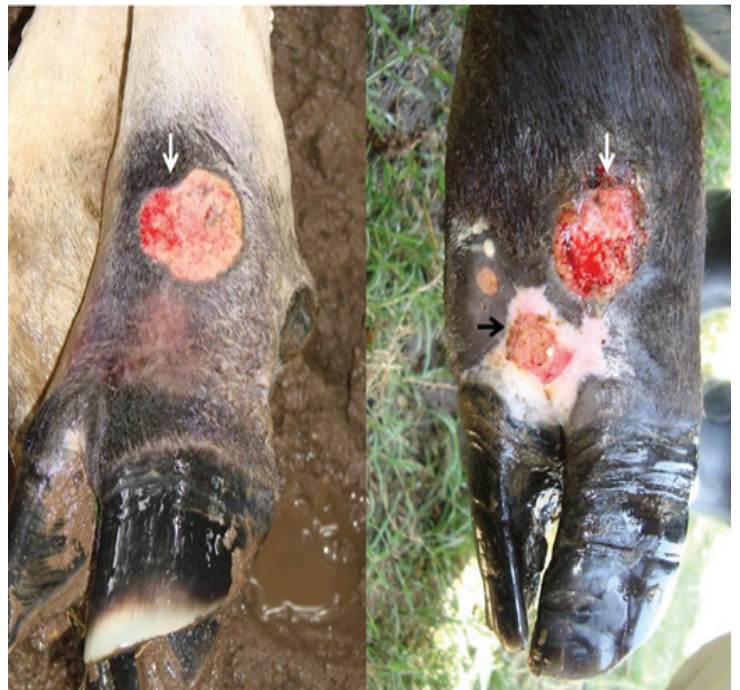Teniendo en cuenta las condiciones epidemiológicas, las características macroscópicas de las lesiones y las observaciones histopatológicas, se determinó la presencia de pythiosis cutánea (*Pythium insidiosum*) en 72 bovinos de acuerdo a lo reportado como uno de los métodos diagnósticos de la pythiosis cutánea<sup>9,25,28</sup>, con una frecuencia de presentación del 38,5% en tres explotaciones ganaderas ubicadas en zonas inundables del departamento de Córdoba, Colombia.

Los componentes epidemiológicos considerados fueron los antecedentes de pythiosis equina en la región<sup>2</sup>, la presencia de zonas bajas con acumulo de agua, como represas, charcas y potreros inundables donde pastoreaban los animales como sucedió en las áreas rurales de los municipios de Cereté, Ciénaga de Oro y Lorica, Córdoba (Figura 1), de igual forma, los meses del año en los cuales fueron estudiados los animales (mayo a agosto de 2011) que corresponden a la época lluviosa en la costa atlántica Colombiana, debido a que son factores de riesgo importantes para la presentación de Pythiosis cutánea<sup>4,17</sup>.

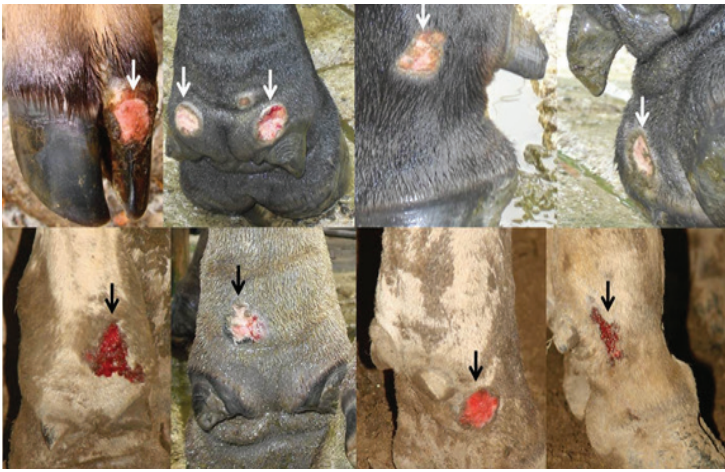

**Figura 1.** Presencia de potreros inundables donde pastan los animales, ambiente propicio para la reproducción y supervivencia del *P. insidiosum*.

Los hallazgos clínicos comunes encontrados en los animales fueron ulceración granulomatosa, con superficie irregular y exudación fibrinosanguinolenta y en algunos casos salida de material purulento a la compresión y presencia de material necrótico (Figura 2). Las lesiones se ubicaron a nivel de porción ventral de cuello y abdomen en 3 casos y a nivel de la porción distal de los miembros en 69 casos (Figura 3), algunos animales presentaron claudicación leve y pérdida de la condición corporal.

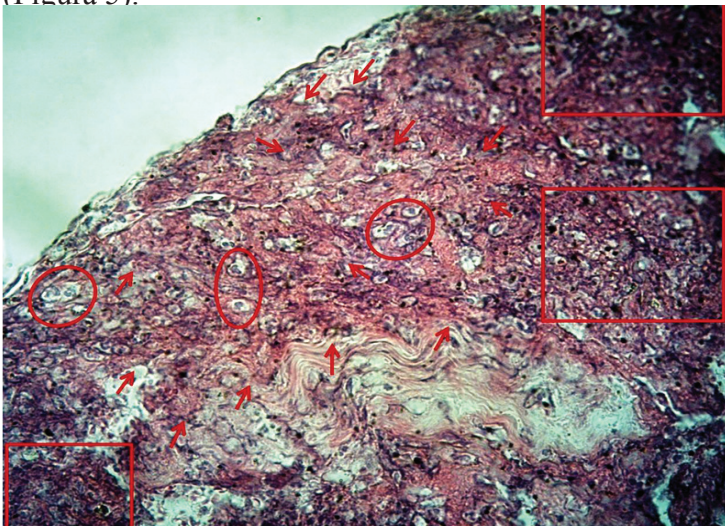


**Figura 2.** Ulceración granulomatosa con superficie irregular, presencia de material necrótico y exudación fibrino-sanguinolenta (véanse flechas).

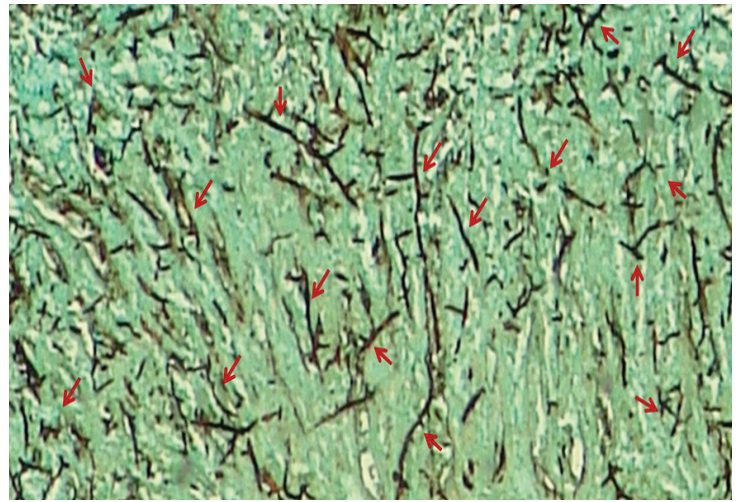


**Figura 3.** Lesiones circunscritas e irregulares, con presencia de material necrótico y secreción sanguinolenta a nivel de la porción distal de los miembros en diferentes animales (véanse flechas).

En el laboratorio de patología, a las biopsias de tejido se les realizó coloración de (H-E) y Grocott. En la coloración de H-E, se observó severa dermatitis piogranulomatosa multifocal, que consiste en la presencia de múltiples piogranulomas multifocales constituidos por área central con aglomerados de eosinófilos y neutrófilos rodeados por macrófagos e histiocitos formando el fenómeno Splendore-Hoeppli (SH) (Figura 4). Así mismo en la coloración de Grocott, se observaron hifas intralesionales de color café oscuro, ocasionalmente septadas y parcialmente ramificadas con paredes lisas y paralelas (Figura 5).



**Figura 4.** Severa dermatitis piogranulomatosa multifocal. Se observa la presencia de múltiples piogranulomas multifocales constituidos por área central con aglomerados de eosinófilos y neutrófilos "ver cuadrados" rodeados por macrófagos e histiocitos "ver círculos", así como la presencia de múltiples fenómenos Splendore-Hoeppli "ver flechas". Tinción de H-E. 20x.



**Figura 5.** Hifas intralesionales de color café oscuro, ocasionalmente septadas y parcialmente ramificadas en ángulo recto, con paredes lisas y paralelas (véanse flechas). Tinción de Grocott. 20x.

## Discusión

Las manifestaciones clínicas encontradas concuerdan con lo informado por Biava *et al.* (2007)<sup>1</sup>, Gabriel *et al.*, (2008)<sup>5</sup>, Grecco *et al.*, (2009)<sup>6</sup>, Santos *et al.*, (2011ab)<sup>24,25</sup> y Silva *et al.*, (2011)<sup>28</sup>, quienes describen que los animales con Pythiosis cutánea en la mayoría de los casos presentan formación de ulceraciones húmedas, irregulares y con nodulaciones granulomatosas, con bordes irregulares, algunas en forma de cráter y presencia de trayectos fistulosos formados por el pseudohongo en su proceso invasivo, por lo que después de una lesión las células muertas se comportan como cuerpo extraño, desencadenando una respuesta inflamatoria con la finalidad de promover la fagocitosis y permitir la reparación del tejido afectado.

Sin embargo, es preciso tener en cuenta la anamnesis, el tiempo de padecimiento de la enfermedad, la evolución del cuadro clínico, las características clínico-epidemiológicas, así como los hallazgos histopatológicos son datos importantes para el diagnóstico clínico de la pythiosis cutánea bovina por *P. insidiosum*<sup>5,7</sup>, ya que las hifas son marcadamente coloreadas café oscuro, gruesas, septadas, ramificadas y en ángulo recto, mientras que las hifas de *Conidiobolus* spp son irregulares, filamentosas, raramente septadas y escasamente coloreadas y algunas veces con estructura arredondeada de diámetro mayor en las extremidades, así mismo *Cryptococcus* spp, se observa de forma redondeada<sup>29,30</sup>.

Los hallazgos histopatológicos del presente estudio se corresponden con los reportados en la literatura para el

diagnóstico de la pythiosis bovina<sup>28</sup>, siendo la dermatitis piogranulomatosa, con eosinófilos y neutrófilos alrededor de áreas de necrosis (reacción de SH) los principales responsables por el daño tecidual extenso y rápido encontrado en la pythiosis<sup>12</sup>. En equinos, se sugiere que la producción de SH y la secreción de exo-Ags son las estrategias evolutivas desarrolladas por *P. insidiosum* para asegurar su proliferación en el tejido del hospedero, siendo la hipótesis soportada por el hecho de que hifas viables de *P. insidiosum* sean encontradas solamente dentro de la reacción eosinofílica, indicando que el agente pueda usarla para su sobrevivencia como mecanismo de defensa<sup>11,14</sup>.

La frecuencia de presentación de pythiosis bovina encontrada es similar a la informada en otros países tropicales con características agroecológicas parecidas como los reportados por Luis-León *et al.* (2009)<sup>8</sup>, quienes demostraron correlación positiva de la presencia del *P. insidiosum* en 20 bovinos con granulomatosis enzoótica en el estado de Apure, Venezuela. Así mismo, Gabriel *et al.* (2008)<sup>5</sup> reportaron un brote de Pythiosis bovina, con correlación positiva entre las características clínico-epidemiológicas y los hallazgos histopatológicos en 76 terneros provenientes de la región pantanosa de Rio Grande do Sul, Brasil.

De igual forma, Grecco *et al.* (2009)<sup>6</sup> reportaron 23,8% de morbilidad en bovinos con presentación en forma de brotes agudos. Sin embargo, contrastan con los datos informados por Santos *et al.*, (2011b)<sup>25</sup>, los que estudiaron la enfermedad en animales de producción de cuatro propiedades rurales en el Pantanal Matogrosense, registrándose de 0,15 a 3,64% de incidencia, con índices muy bajos de mortalidad, siendo mantenidos en sitios con acúmulos de agua, potreros inundados con poco drenaje y vegetación acuática abundante. No existen reportes de frecuencia, incidencia o prevalencia de Pythiosis en bovinos del departamento de Córdoba y Colombia.

Las lesiones de los animales estudiados se ubicaron en la mayoría de los casos en las partes distales de los miembros, ocasionando en todos algún grado de claudicación y grados variables de pérdida de peso, lo que coincide con Grecco *et al.*, (2009)<sup>6</sup>, Santos *et al.*, (2011ab)<sup>24,25</sup> y Silva *et al.*, (2011)<sup>28</sup> quienes afirman que las lesiones afectan particularmente las partes distales de los miembros, ocasionándoles diversos grados de claudicación, y en menor proporción abdomen, pecho y cola, indicando que probablemente se deba al mayor tiempo de contacto de heridas con aguas contaminadas con zoósporos de *P. insidiosum*, generando un tubo

germinativo con secreción de enzimas proteolíticas que mejoran la penetración activa en los tejidos.

El 70,8% (51/72) de los animales positivos a pythiosis del presente estudio eran mayores de 25 meses, lo que contrasta con lo reportado con Gabriel *et al.* (2008)<sup>5</sup>, Grecco *et al.*, (2009)<sup>6</sup> y Santos *et al.*, (2011ab)<sup>24,25</sup>, quienes reportaron mayor presentación de pythiosis en animales jóvenes. Sin embargo, para Frey *et al.*, (2007)<sup>3</sup> no existe predisposición, ni relación en cuanto a sexo, raza y edad de los animales con la presentación de la enfermedad.

Las muestras fueron colectadas entre los meses de mayo y agosto, por lo que puede inferirse que la frecuencia de presentación pudo estar influenciada por la presentación de lluvias y la elevada humedad relativa de estos meses, que favorece la mayor presentación de acúmulos de agua y potreros inundables, por ende mejor condición de reproducción del microorganismo, lo que coincide con lo informado por Cardona *et al.*, (2010)<sup>2</sup>, quienes expresan que las condiciones agroecológicas son determinantes para el desenvolvimiento del organismo en su ecosistema, debido a que para haber producción de zoósporos son necesarias temperaturas entre 30 y 40 °C y acúmulo de agua e inundaciones, así mismo Santuario *et al.* (2006)<sup>26</sup>, expresan que la gran mayoría de los casos de pythiosis son observados durante o después de la estación lluviosa, como sucede en algunos departamentos de la costa atlántica Colombiana.

Existen escasos reportes sobre pythiosis en bovinos, por lo que sólo en tres países, Estados Unidos, Venezuela y Brasil, se ha informado la presentación confirmada de la enfermedad<sup>26</sup>, siendo la pythiosis considerada de baja incidencia y/o prevalencia en la especie bovina. Sin embargo, se prenden las alarmas en torno a la vigilancia de la enfermedad en bovinos en zonas inundables del departamento de Córdoba, Colombia.

## Agradecimientos

Al laboratorio de patología de la Facultad de Medicina Veterinaria y Zootecnia de la Universidad de Córdoba, Colombia. Al laboratorio de histopatología y al laboratorio de biología control de hematozoarios y vectores/Bioágro del departamento de Veterinaria de la Universidad Federal de Viçosa, Brasil (DVT-UFV), por su apoyo incondicional en el procesamiento y análisis de las muestras.

Conflictos de intereses: El manuscrito fue preparado y revisado con la participación de todos los autores, quienes declaramos que no existe ningún conflicto de intereses que ponga en riesgo la validez de los resultados presentados.

Financiación: Este estudio fue financiado por la Facultad de Medicina Veterinaria y Zootecnia de la Universidad de Córdoba, Montería, Colombia y por el departamento de Veterinaria de la Universidad Federal de Viçosa, Brasil.

## Referencias

1. Biava J, Ollhoff D, Gonçalves R, Biondo A. Zigomicose em equinos-revisão. Ver. Acad. Curitiba 2007; 5: 225-30.
2. Cardona J, Reza L, Vergara O. Pythiosis cutánea equina en Córdoba, Colombia. Reporte de cinco casos. Revista Científica, FCV-LUZ 2010; 20(6): 590-94.
3. Frey F, Velho J, Lins L, Nogueira C, Santurio J. Pitiose equina na região sul do Brasil. Ver. Port. Cienc. Vet 2007; 102: 107 – 11.
4. Gaastra W, Lipman L, Cock A, Exel T, Pegge R, Scheurwater J, Vilela R, Mendoza L. *Pythium insidiosum*: An overview. Veterinary Microbiology 2010; 146: 1–16.
5. Gabriel A, Kommers G, Trost M, Barros C, Pereira D, Schwendler S, Santurio J. Surto de pitiose cutánea em bovinos. Pesq. Vet. Bras 2008; 28(12):583-587.
6. Grecco F, Schild A, Quevedo P, Assis-Brasil N, Kommers G, Marcolongo-Pereira C, Soares M. Pitiose cutánea em bovinos na região Sul do Rio Grande do Sul. Pesq. Vet. Bras 2009; 29(11): 938 – 42.
7. Leal A, Montero A, Flores E, Santurio J. Pitiose. Ciência Rural, Santa Maria 2001; 31(4): 735-743.
8. Luis-León J, Pérez R, Vivas J, Mendoza L, Alonso F. Confirmación de *Pythium insidiosum* como agente etiológico de la Granulomatosis Enzoótica Bovina mediante análisis de secuencia. Salus online 2009; 12 (Sup. 1): 205-215.
9. Luis-León J, Pérez R. Pythiosis: Una patología emergente en Venezuela. Salus online 2011; 15(1): 79 – 94.
10. Marques S, Bagagli E, Bosco S, Camargo R, Marques M. *Pythium insidiosum*: relato do primeiro caso de infecção humana no Brasil. An Bras Dermatol 2006; 81(5): 483-85.
11. Martins, T. Morfologia comparada da pitiose em cavalos, cães e bovinos. Tese-Pós-graduação-Mestrado em Medicina Veterinária. Universidade Federal de Santa Maria. Brasil. 2010. (Fecha de acceso: 28 de agosto de 2012). Disponible en: <http://coralx.ufsm.br/ppgm/v/DISSERTA%C7%D5ES/2010/Tessie%20Beck%20Martins.pdf>
12. Mendoza L, Newton J. Immunology and immunotherapy of the infections caused by *Pythium insidiosum*. Medical Mycology 2005; 43: 477 – 86.
13. Miller R.I., Olcott B.M. & Archer M. Cutaneous pythiosis in beef calves. J. Am. Vet. Med. Assoc 1985; 186: 984-986.
14. Mosbah E, Karrouf G, Younis E, Saad H, Ahdy A, Zaghoul A. Diagnosis and Surgical Management of Pythiosis in Draft Horses: Report of 33 Cases in Egypt. J. Equine Vet. Sci 2012; 32(3): 164 – 69.
15. Mrad A. Ética en la investigación con modelos animales experimentales. Alternativas y las 3 RS de Russel. Una responsabilidad y un compromiso ético que nos compete a todos. Revista Colombiana de Bioética 2006; 1(1): 163-184.
16. Pedroso P, Raymundo D, Bezerra P, Oliveira E, Sonne L, Dalto A, Driemeier D. Rinrite micótica rinofaríngea em um ovino Texel no Rio Grande do Sul. Acta Scientiae Veterinariae 2009; 37(2): 181-85.
17. Pereira D, Meirelles M. Pitiose. En: Riet-Correa F., Schild A, Lemos R, Borges J. (Eds), Doenças de Ruminantes e Equídeos. Vol.1. 3ª ed. Palloti, Santa Maria. Brasil. 2007. p.457-466.
18. Pereira D, Schild A, Motta M, Figuera R, Sallis E, Marcolongo-Pereira C. Cutaneous and gastrointestinal pythiosis in a dog in Brazil. Vet Res Commun 2010; 34: 301–06.
19. Pérez R, Luis-León J, Vivas J, Mendoza L. Epizootic cutaneous pythiosis in beef calves. Vet Microbiol 2005; 109: 121-28.

20. Pesavento P, Barr B, Riggs S, Eigenheer A, Pamma R, Walker R. Cutaneous pythiosis in a nestling white-faced ibis. *Vet. Pathol* 2008; 45: 538 – 41.
21. Rakich P, Grooters A, Tang K. Gastrointestinal pythiosis in two cats. *J. Vet. Diagn. Invest* 2005; 17: 262 – 69.
22. Rivierre CH, Laprie C, Guiard-Marigny O, Bergeaud P, Berthelemy M, Guillot J. Pythiosis in Africa. *Emerg Infect Dis* 2005; 11(3): 479-81.
23. Sallis E, Pereira D, Raffi M. Pitiose cutânea em equinos: 14 casos. *Ciên. Rural* 2003; 33: 899-03.
24. Santos C, Santuario J, Colodel E, Juliano R, Silva J, Marques L. Contribucao ao estudo da pitiose cutânea equina em equideos do pantanal norte, Brasil. *Ars Veterinaria* 2011a; 27(3): 134 – 40.
25. Santos C, Santurio J, Marques C. Pitiose em animais de produção no Pantanal Matogrossense. *Pesq. Vet. Bras* 2011b; 31(12): 1083-89.
26. Santurio J, Alves S, Pereira D, Argenta J. Pitiose: uma micose emergente. *Acta Scientiae Veterinariae* 2006; 34(1): 1-14.
27. Santurio J, Monteiro A, Leal A, Kommers G, Sousa R, Catto. Cutaneous Pythiosis insidiosi in calves from the Pantanal region of Brazil. *Mycopathologia* 1998; 141: 123–125.
28. Silva T, Neto E, Medeiros J, Melo D, Dantas A. Pitiose cutânea em ruminantes. *Vet. e Zootec* 2011; 18(4, Supl. 3): 871 – 74.
29. Silva S, Ferreira L, Souza F, Nascimento E, Costa E, Paixão T, Santos R. Conidiobolomycose em ovinos: reavaliação de três casos previamente diagnosticados como tumor etimoidal enzoótico. *Arq. Bras. Med. Vet. Zootec* 2010; 62(6): 1503-1506.
30. Silva S, Souza, J, Mendonça C, Izael M, Dantas D, Portela R, Riet-Correa F, Afonso J. Nasal cryptococcosis in a sheep in Brazilian Semi-Arid. *Braz J Vet Pathol* 2010; 3(2), 127-130.
31. Vicarivento N, Puzzi M, Alves M, Zappa V. Pitiose: uma micose emergente nos humanos. *Rev Cient Elet Med Vet* 2008; 6(10). (Fecha de acceso: 23 de abril de 2012). Disponible en: <http://www.revista.inf.br/veterinaria10/revisao/edic-vi-n10-RL71.pdf>
32. White S. Equine Bacterial and Fungal Diseases: A Diagnostic and Therapeutic Update. *Clin Tech Equine Pract* 2005; 4: 302 – 10.