Casos que enseñan: una causa infrecuente de insuficiencia cutánea aguda.

Jesús García Silva[1], Javier Valero Gasalla[2]
[1 2]Facultativos Especialistas de Área. [1]Servicios de Dermatología, [2]Cirugía Plástica
Complexo Hospitalario Universitario de A Coruña. A Coruña. España
e-mail: yoguisimon@hotmail.com

Una mujer de 25 años de edad, con antecedentes de dermatitis atópica grave, acudió al Servicio de Urgencias por empeoramiento de su dermatitis, con prurito y dolor cutáneo intenso, pústulas y úlceras diseminadas, conjuntivitis purulenta (Figura 1), fiebre alta, sed intensa y postración. Ingresó en la Unidad de Quemados por insuficiencia cutánea aguda, con deshidratación, hiponatremia, hipoproteinemia, hipotensión, taquicardia y estado séptico. A pesar de la antibioterapia parenteral (inicialmente con penicilina y vancomicina y posteriormente con amoxicilina/clavulánico iv) y soporte hidroelectrolítico, se deterioró rápidamente, con fiebre elevada y tiritona mantenidas, desorientación, agitación, alucinaciones y alteraciones de la conducta sin focalidad neurológica. Al quinto día de evolución fue evaluada por el Servicio de Dermatología;

Figura 1

en ese momento no tenía vesículas ni pústulas, pero presentaba extensas erosiones hemorrágicas y ulceraciones cubiertas de costras y exudación, así como numerosísimas lesiones erosivo-costrosas umbilicadas, aisladas y confluentes, generalizadas por toda la piel sobre una base eritrodérmica (Figuras 2 y 3).


Figura 2

Figura 3

Realizamos un frotis de una erosión cutánea para IFD y cultivo de virus herpes e instauramos tratamiento con aciclovir iv. La respuesta fue espectacular, con recuperación de la consciencia, desaparición de la fiebre, normalización del estado hemodinámico y rápida mejoría de las lesiones cutáneas. Al recuperar la consciencia se evidenció pérdida de la visión, debida a queratitis dendrítica bilateral, por lo que se añadió aciclovir tópico oftálmico al tratamiento.

Resultados relevantes de pruebas complementarias. La biopsia cutánea fue inespecífica. En los hemocultivos crecieron *Staphylococcus aureus* sensible a meticilina y *Streptoccocus* del grupo C. La IFD en frotis de piel fue positiva para VHS-1. La RMN cerebral no mostró signos de encefalitis. Se detectó linfocitopenia CD4 relativa con inversión del cociente CD4/CD8 e Ig E 62250 KU/l (N<100).

Se establecieron los diagnósticos de eritrodermia atópica, eccema *herpeticum*, septicemia estafilocócica y estreptocócica y queratitis herpética.

Evolución. Se produjo la *restitutio ad integrum* de la piel, con leve hiperpigmentación postinflamatoria residual (Figuras 4 y 5), y del epitelio corneal, con recuperación completa de la

Figura 4

Figura 5

agudeza visual. Se prescribió tratamiento de mantenimiento con aciclovir oral. Posteriormente se determinó que durante el ingreso la paciente se sensibilizó al látex, haciéndose alérgica al mismo.

El eccema *herpeticum* (EH) es una infección cutánea diseminada por VHS sobre una dermatosis previa. Ésta es, con la mayor frecuencia, la dermatitis atópica; con menor frecuencia, la enfermedad de Darier, los linfomas cutáneos, las enfermedades ampollosas autoinmunitarias, las quemaduras de 2º y 3º grado y otras. La infección primero se extiende por la dermatosis preexistente y después se disemina por la piel previamente sana. Aunque con frecuencia se emplea el término "erupción variceliforme de Kaposi" como sinónimo de EH, aquél es un concepto más amplio, que comprende el EH y otros cuadros que son clínicamente similares e indistinguibles de éste, pero que son causados por otros virus (Tabla 1).

TABLA 1. ERUPCIÓN VARICELIFORME DE KAPOSI

- **Eccema *herpeticum***
  - VHS-1
  - VHS-2
- **Eccema *vaccinatum***
  - Vaccinia (*Poxvirus officinalis*)
  - Vacuna natural (Cowpox)
- **Eccema *coxackium***
  - Coxackie A16

A finales del siglo XIX Martin observó niños que al ser vacunados contra la viruela desarrollaban una infección cutánea diseminada por el virus de la vacuna ("vaccinia generalizada", "eccema *vaccinatum*") que podía ser muy grave y causar una mortalidad considerable. Por esta razón, la dermatitis atópica activa era una contraindicación para la vacuna antivariólica. Actualmente, al considerarse la viruela erradi-

cada y abandonarse su vacunación, ya no hay casos de eccema *vaccinatum* producido por la variante mutante del virus que se usaba para la vacunación (vaccinia). No obstante, hay casos de erupción variceliforme de Kaposi por el virus de la vacuna natural (cowpox), que causa las pústulas vacunales, a partir de las cuales Jenner inició la vacunación contra la viruela en el siglo XVIII.

La mayoría de los casos de EH son leves e incluso autolimitados, como ocurre con el herpes simple en personas inmunocompetentes por lo demás sanas. Sin embargo, el EH extenso en la época anterior a la disponibilidad del aciclovir tenía una mortalidad de alrededor del 10%. En las series actuales la mortalidad es inferior al 1,5%, pero persiste. La causa más frecuente de muerte es la septicemia bacteriana, principalmente por cocos grampositivos. Sin embargo, es un hecho muy característico del EH que la fiebre y el estado séptico no responden a los antibióticos y se resuelven rápidamente al añadir aciclovir al tratamiento. Los factores que comportan mal pronóstico son la primoinfección herpética, la edad (lactantes), la inmunodepresión, la eritrodermia previa y el retraso en el tratamiento antivírico. El EH se puede confundir con un simple brote o empeoramiento de la dermatosis sobre la que asienta; en esa situación, el empleo de corticoides o inmunodepresores para tratar dicho brote empeora el pronóstico del EH, habiéndose descrito la diseminación multisistémica de la infección, con neumonitis y encefalitis herpéticas. El diagnóstico de EH es especialmente difícil cuando aparece sobre dermatosis que cursan con lesiones morfológicamente similares a las que causa la infección herpética (vesículas, ampollas y úlceras), como es el caso de las enfermedades ampollosas y las quemaduras. Los datos clínicos que sugieren el diagnóstico son la aparición de dolor cutáneo y fiebre, la presencia de vesículas agrupadas y las típicas lesiones erosivo-costrosas umbilicadas que recuerdan a las costras de la varicela (erupción varicelifome de Kaposi). Ante la sospecha clínica de EH, se debe instaurar tratamiento con aciclovir iv, sin esperar a la confirmación diagnóstica con pruebas complementarias.

En conclusión, el EH es una causa infrecuente de fracaso cutáneo agudo, pero por su potencial gravedad y la importancia de realizar un diagnóstico y un tratamiento precoces, debe ser conocido por los médicos de urgencias y

los que trabajan en unidades de quemados. Recientemente hemos visto otro caso de EH en la Unidad de Quemados de nuestro hospital. Una paciente con quemaduras que iba evolucionando favorablemente comenzó con dolor cutáneo en la cara y el cuello. Superpuestas a las quemaduras presentaba numerosas lesiones erosivas umbilicadas, características de EH (Figuras 6 y 7).

Figura 6

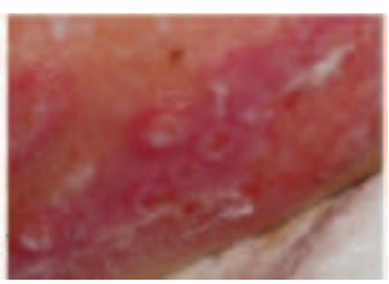
Figura 7

El diagnóstico y tratamiento precoces del EH en este caso llevaron a una rápida curación y evitaron su progresión.