

# Revista de la Sociedad Otorrinolaringológica de Castilla y León, Cantabria y La Rioja

ISSN 2171-9381

Revista de Otorrinolaringología y disciplinas relacionadas dirigida a profesionales sanitarios.  
Órgano de difusión de la Sociedad Otorrinolaringológica de Castilla y León, Cantabria y La Rioja  
Periodicidad continuada  
Edita: Sociedad Otorrinolaringológica de Castilla y León, Cantabria y La Rioja  
Correspondencia: [revistaorl@revistaorl.com](mailto:revistaorl@revistaorl.com)  
web: [www.revistaorl.com](http://www.revistaorl.com)

Caso clínico

## Mixofibrosarcoma del seno maxilar: caso clínico.

Myxofibrosarcoma of the maxillary sinus: a case report.

*Olalla Castro-Macia, Nieves Rodriguez-Acevedo, Dionisio Alonso-Párraga, Alberto Pérez-Pedrosa Ana Quintana-Sanjuas, Miriam Hamdan-Zabarce, Jose Manuel Melendez-García*  
Complejo Hospitalario Universitario de Vigo - Hospital Xeral-Cies. Vigo (Pontevedra). España.  
[olallacastro82@hotmail.com](mailto:olallacastro82@hotmail.com)

Recibido: 21/11/2012

Aceptado: 05/12/2012

Publicado: 18/12/2012

**Conflicto de intereses:** Los autores declaran no tener conflictos de intereses

**Imágenes:** Los autores declaran haber obtenido las imágenes con el permiso de los pacientes

Referencia del artículo:

Castro-Macia O, Rodriguez-Acevedo N, Alonso-Párraga D, Pérez-Pedrosa A, Quintana-Sanjuas A, Hamdan-Zabarce M, Meléndez-García JM. Mixofibrosarcoma del seno maxilar: caso clínico. Rev Soc Otorrinolaringol Castilla Leon Cantab La Rioja. 2012. 3 (35): 283-290

<b>Resumen</b>	El mixofibrosarcoma, también denominado variante mixoide del histiocitoma fibroso maligno, se localiza predominantemente en extremidades y retroperitoneo de varones de edad adulta. Su incidencia en el área ORL es muy baja, por lo que su diagnóstico es a menudo complicado. Presenta alto índice de recidivas, aunque menor de metástasis a distancia. El único tratamiento efectivo es la resección quirúrgica completa, con escasa respuesta a quimio y radioterapia. Presentamos el caso de un mixofibrosarcoma de alto grado de seno maxilar y fosa nasal izquierdos, tratado con cirugía y quimioradioterapia con mala evolución clínica.
<b>Palabras clave</b>	Sarcomas nasosinuales, mixofibrosarcoma, variante mixoide del histiocitoma fibroso maligno..
<b>Summary</b>	Myxofibrosarcoma, also known as myxoid variant of malignant fibrosis histiocytoma, is often located in the extremities and retroperitoneum of adult males. Its incidence in the ENT area is very low, therefore its diagnosis is often complicated. It has a high rate of local recurrence, although it has low rate of distant metastases. The only effective treatment is complete surgical resection, with little response to chemotherapy and radiotherapy. We present the case of a high-grade myxofibrosarcoma of the left maxillary sinus and nasal cavity, wich we treated with surgery and chemoradiation, but with bad clinical evolution.
<b>Keywords</b>	Sinonasal sarcomas, myxofibrosarcoma, myxoid variant of malignant fibrosis histiocytoma.

## Introducción

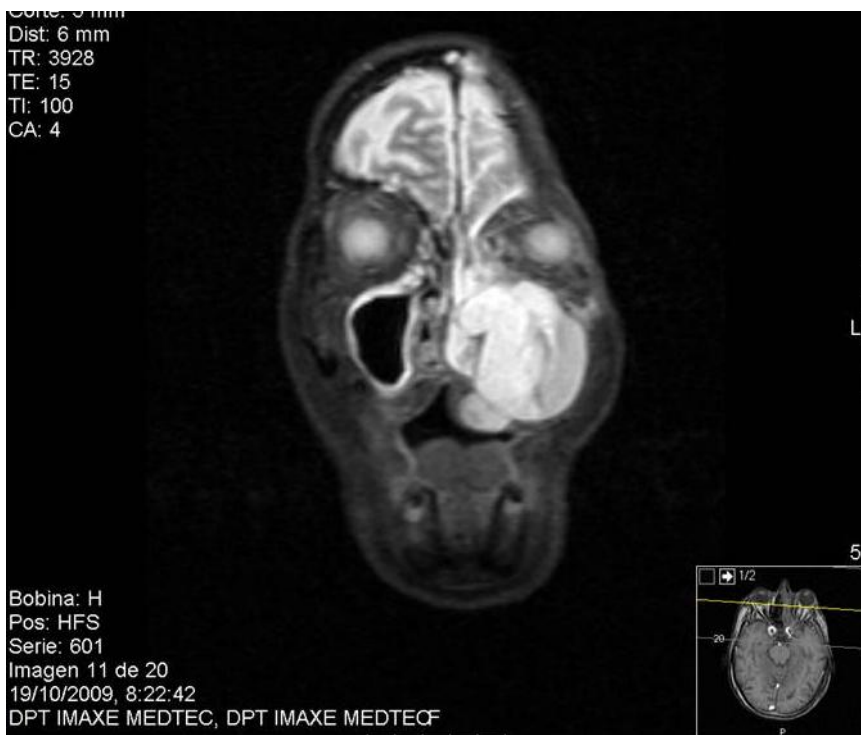El mixofibrosarcoma, también denominado variante mixoide del histiocitoma fibroso maligno representa en la actualidad una entidad histiopatólogica propia[1]. Suele localizarse en extremidades y retroperitoneo de varones de edad adulta, y su incidencia en el área ORL es muy baja, variando según las series entre 2-10% [1,2,3]. La localización en los senos paranasales representa aproximadamente el 30% [2]. Presentamos el caso de un mixofibrosarcoma de alto grado de seno maxilar y fosa nasal, tratado con cirugía y quimioradioterapia con mala evolución clínica.

## Descripción

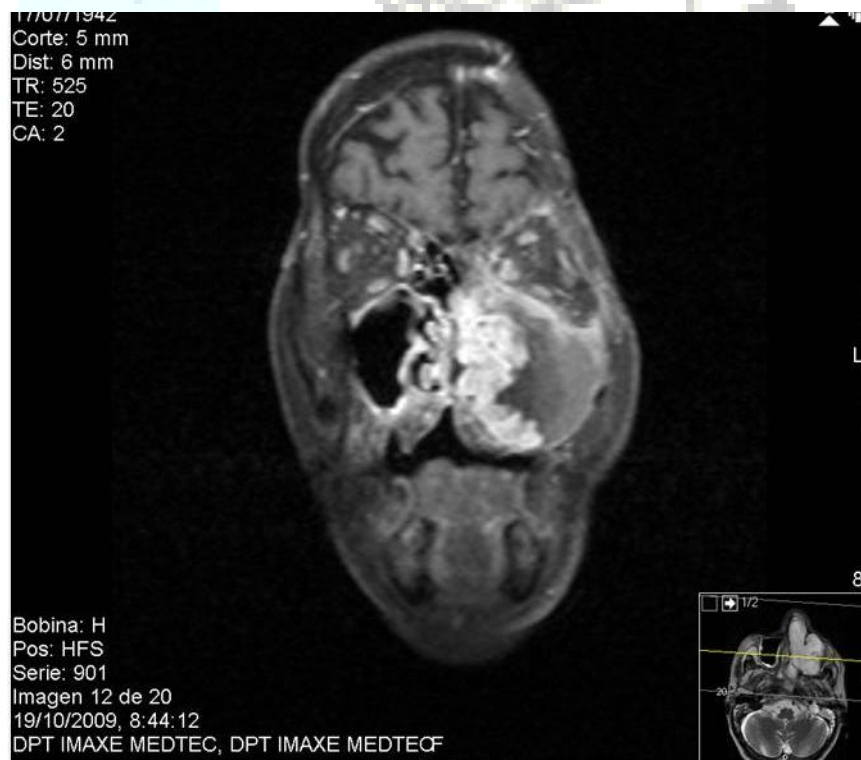Varon de 66 años de edad diagnosticado un año y medio antes de Síndrome de Görgham (osteolisis craneal inespecífica), tras un traumatismo facial. En seguimiento en el servicio de ORL por cuadro de hipoacusia, vértigo y acúfeno debido a su enfermedad, refiere insuficiencia respiratoria nasal izquierda de días de evolución, asociada a algias nasales y rinorrea sero-hemática ipsilateral. En la exploración clínica se visualiza una gran tumoración polipoidea que ocupa toda la fosa nasal izquierda de consistencia fibrosa y coloración negruzca, sin ser sangrante ni dolorosa a la palpación.

Se realiza una RMN que es informada como una masa cuyo probable origen es el seno maxilar izquierdo, que ocupa toda la fosa nasal hasta la rinofaringe. Presenta crecimiento rápido (ya que no se evidencia en estudio previo de hacia 8 meses) y remodela estructura ósea e hiato del seno maxilar. Debido a su marcada hipointesidad de señal en T1 que presenta tejido hipercaptante de la

lesión, sugeriría un contenido mixoide por lo que habría que descartar una lesión de estirpe sarcomatosa (figuras 1 y 2).

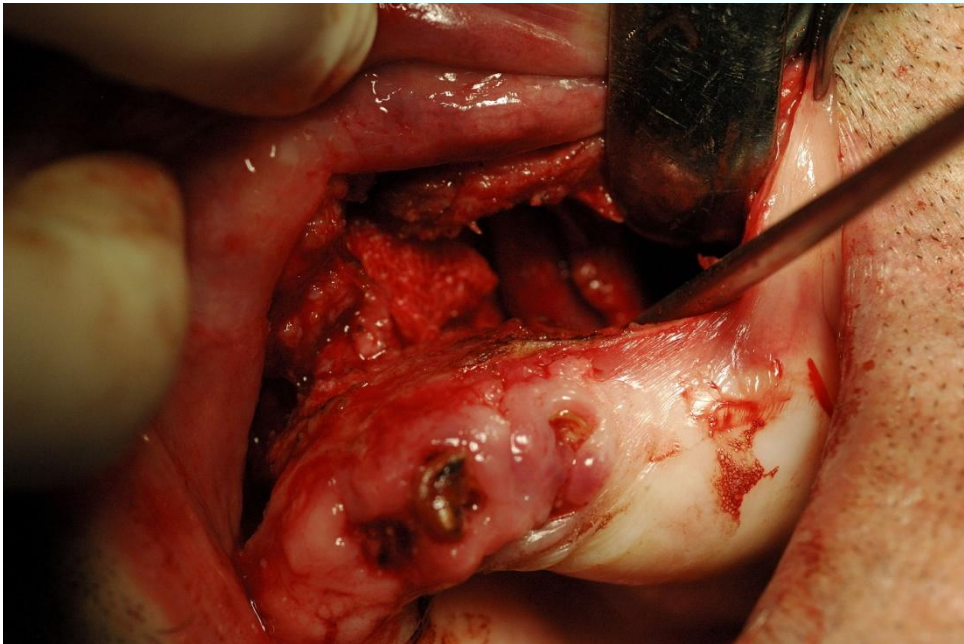


**Figura 1.** Hiperintensidad de señal en T2.

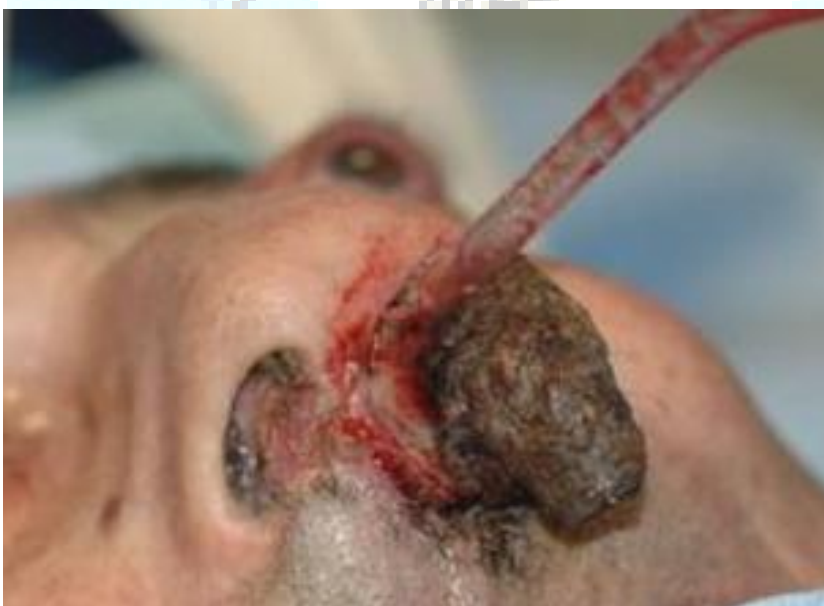

**Figura 2.** Marcada hipointensidad en T1, que presenta tejido hipercaptant

La primera biopsia realizada es informada como neoplasia mesenquimal compatible con sarcoma fibromixoide de bajo grado. Ante los hallazgos descritos se decide realizar exéresis de la lesión, previa embolización de la arteria maxilar interna, mediante cirugía endoscópica nasosinusal y degloving hemifacial izquierdos combinados (figura 3). Se observa una lesión que ocupa toda la fosa nasal izquierda, etmoides, seno maxilar izquierdo alcanzando fosa infratemporal. Sobresale hacia orofaringe por coana y por vestíbulo nasal 4cm (figura 4).



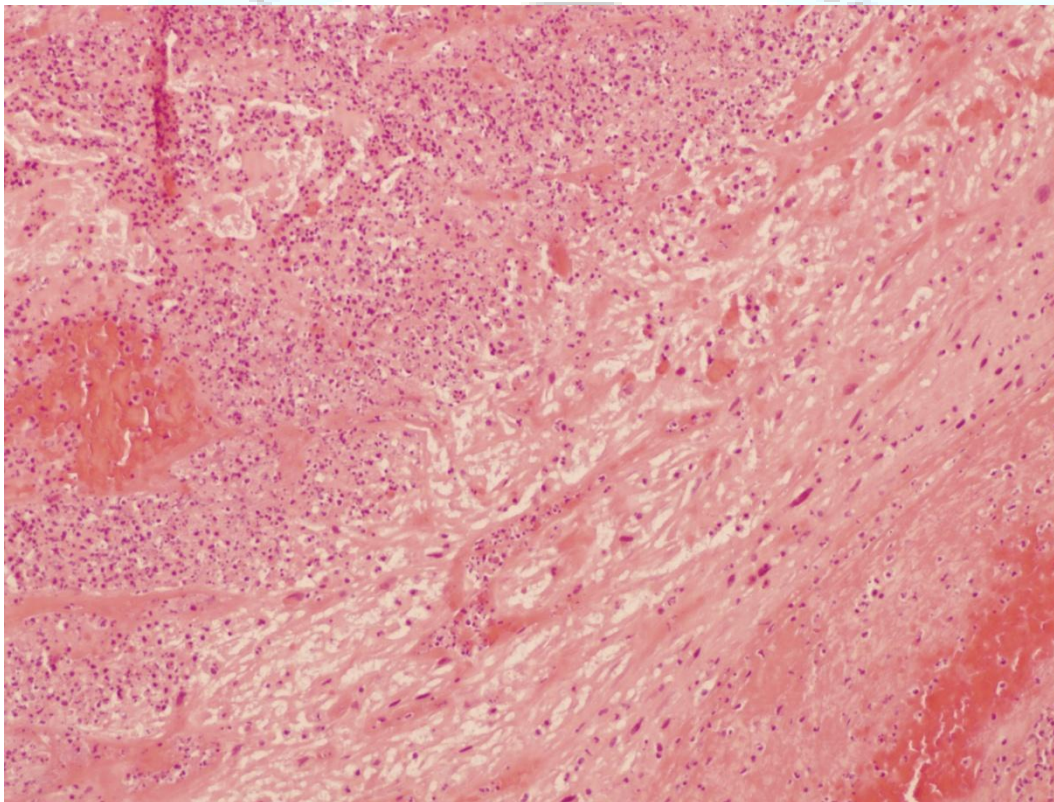
**Figura 3.** Abordaje del degloving hemifacial izquierdo.



**Figura 4.** Extensión externa de la lesión a través del vestíbulo



La tumoración es resecada en tres fragmentos debido a su gran tamaño, siendo el primero de 5x2x2 cm, el segundo 4x3x1, cms y el tercero de 4,9x2x1,7 cm. La biopsia definitiva revela un tumor fusocelular con abundante matriz mixoide, con áreas poco celulares y de bajo grado, otras mayoritarias de grado intermedio, y algunas de alto grado (figura 5). El estudio inmunohistoquímico muestra intensidad para viementina, siendo negativas actina, desmina, HMD45, ALK, Bcl2, CD57, neurofilamentos y CD34. Existe expresión intensa y difusa de CK7 (marcador epitelial). Por lo tanto el aspecto histológico recuerda al de un mixofibrosarcoma de alto grado (histiocitoma fibroso maligno variante mixoide), aunque la mayoría del tumor es de grado bajo, los focos de alto grado hacen que el diagnóstico deba ser mixofibrosarcoma de alto grado (figura 6). El paciente es llevado a comité de oncología y se decide tratamiento quimioterápico complementario, con cisplatino (debido a la expresión de CK7) y radioterapia hasta 73 Gy de lecho quirúrgico y 45 Gy sobre niveles ganglionares II, III acabando dicho tratamiento a los tres meses de la cirugía.



**Figura 5.** Proliferación de células fusiformes rodeadas por una matriz fibromixoide con celularidad histiocítica focal, atipia y áreas focales de inflamación aguda y necrosis.

En la RMN post-quirúrgica de control se observa una lesión nodular ovalada de 2 cm con mayor captación de contraste, que podría estar en relación con restos tumorales en el cuerpo del hueso maxilar izquierdo. El TC no demuestra actividad metastásica a distancia, pero en una biopsia realizada en este intervalo de tiempo presenta todavía actividad tumoral, por lo que se decide actitud radical de primera intención ante la dificultad de control ulterior de recidiva, indicándose esquema Epiadriamicina e Ifosfamida con uroprotección

MESNA y soporte G-CSF. El paciente presenta un período libre de enfermedad de año y medio en donde sigue revisiones periódicas y controles radiológicos en donde no se evidencia actividad tumoral. En la última RMN de control, al año y medio de la cirugía, se identifica una lesión redondeada de nueva aparición en fosa nasal izquierda que se extiende a seno maxilar, compatible con recidiva y confirmada con biopsia. Se realiza nuevo rescate quirúrgico mediante cirugía endoscópica y abordaje Caldwell-Luc combinado. La evolución clínica del paciente no fue satisfactoria presentando persistencia de la lesión y fallecimiento posterior.

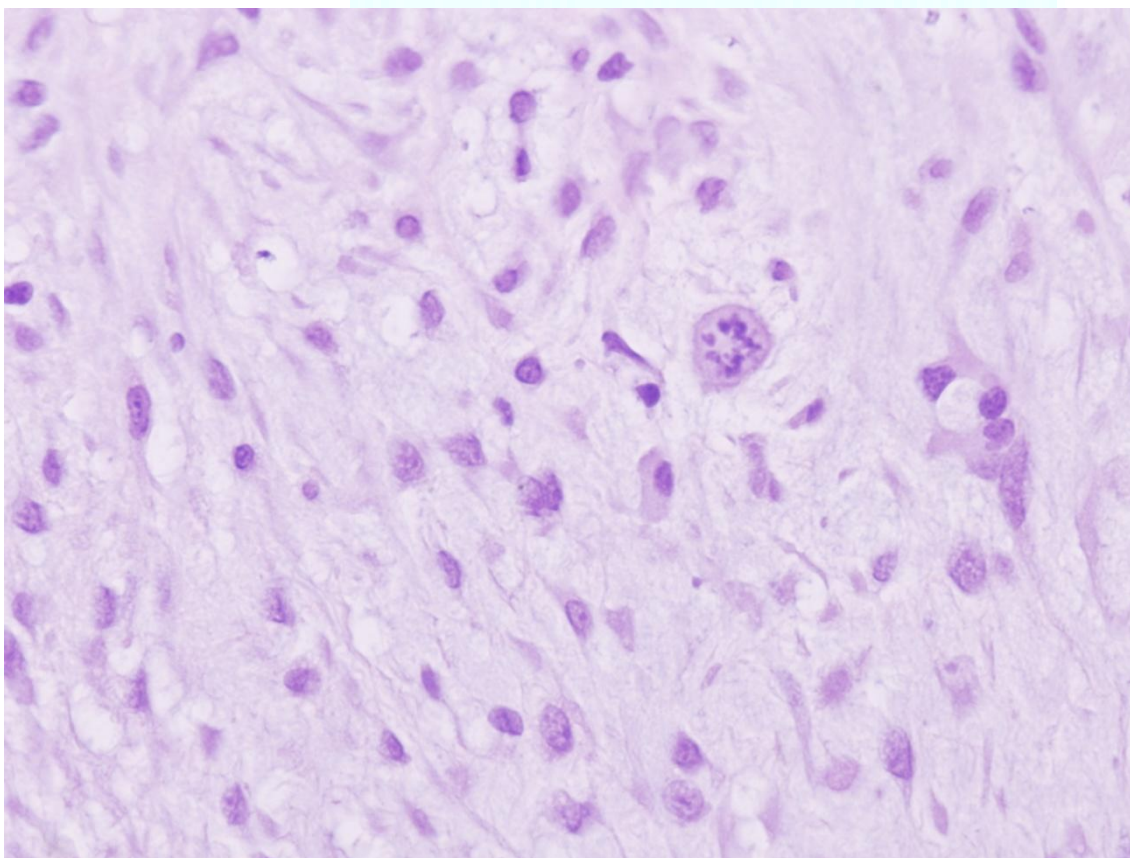


Figura 6. Imagen de mitosis atípica

## Discusión

Los carcinomas epidemoides y adenocarcinomas, representan la gran mayoría de tumores malignos localizados en senos y fosas nasales. Los sarcomas representan menos del 1% de las neoplasias de cabeza y cuello [4], por lo que su diagnóstico es infra-estimado frecuentemente. Las características clínicas no ayudan a realizar un diagnóstico, ya que la sintomatología no difiere del de otras lesiones localizadas en el tracto sinusal, como es el caso de nuestro paciente que presentaba obstrucción nasal, rinorrea sero-hemática y algias faciales. Aunque las pruebas de imagen pueden ayudarnos en su diagnóstico,

es especialmente en este tipo de tumores donde el estudio anatomopatológico es fundamental, a la vez que complicado, lo cual se hace presente en la literatura revisada [5], y como en nuestro caso en donde la primera biopsia fue erróneamente informada como sarcoma fibromixoide de bajo grado, siendo la pieza quirúrgica definitiva, junto con la consulta a un experto, los que dieron el diagnóstico correcto de mixofibrosarcoma de alto grado. Por ello debemos tener en cuenta al hacer el diagnóstico diferencial, todo el espectro de lesiones mesenquimales, tanto benignas como malignas, como fascitis nodular, mixoma, spindle cell lipoma, nerve myxoma, myxoid liposarcoma, myxoid chondrosarcoma, MFH o low-grade fibromyxoid sarcoma [6]. La variante mixoide del MFH fue descrita por primera vez en 1977 por Weiss and Enzinger [7]. Posteriormente Merck et al [8] la denomina mixofibrosarcoma. Se describe como una neoplasia mesenquimal de origen fibroblástico que presenta una apariencia altamente mixoide e hipocelular, y mejor pronóstico que otras variantes no-mixoides [4]. Esto se debe al menor índice de metástasis a distancia que presenta 20-25% [9,10]. Según Mentzel et al [11] existen tres grados de diferenciación, según la celularidad, atipia y mitosis. Este tipo de tumores se caracteriza por una alta tasa de recidiva local, estimada entorno al 50-61% [4,9]. La evolución natural es la progresión de lesiones de bajo a alto grado, co-existiendo áreas de distintos grado en la misma lesión [6,9]. Se ha comprobado que la probabilidad de recidiva aumenta significativamente cuando el tamaño de la tumoración alcanza los 5 cm [6], debido a que el mayor tamaño dificulta la resección de márgenes libres. Tanto el tamaño, grado histológico y márgenes son factores independientes de supervivencia [10]. Sin embargo la mortalidad solo dependerá del grado histológico, por su asociación a mayor índice de metástasis a distancia [10]. El único tratamiento curativo es la resección quirúrgica completa, con márgenes libres. La radioterapia suele aplicarse en aquellos casos en los que existan dudas sobre los márgenes de resección, el tamaño sea mayor a 5 cm, localización muy profunda o irreseccable, y en casos de recidiva [2,10]. El papel de la quimioterapia en los sarcomas de tejidos blandos es un tema de debate, aunque en los pocos casos descritos hasta el momento de mixofibrosarcomas de cabeza y cuello no ha aportado beneficio alguno. En nuestro caso se optó por la opción de cisplatino en primer lugar por la expresión de CK7 y posibilidad de tumor epitelial atípico. Estudios adicionales con biología molecular confirmaron el origen mesenquimal de la neoplasia, y la expresión de CK7 no tendría valor diagnóstico, habiéndose descrito también en otros sarcomas (sarcomas sinoviales, tumores malignos de vainas, sarcomas epitelioides) sin que hasta el momento existan referencias de su expresión en el mixofibrosarcoma.

## Conclusiones

El mixofibrosarcoma es una entidad rara en el área ORL, por lo que su diagnóstico es a menudo difícil. Presenta alto índice de recidivas locales, y escasa respuesta a quimioradioterapia. El único tratamiento es la resección quirúrgica completa.



## Bibliografía

1. Li X, Chen X, Shi Z, Chen Y, Ye J, Qiao L et al. Primary myxofibrosarcoma of the parotid: case report. BMC Cncer 2010; 10:246.
2. Paul K. Y. Lam, Nigel Trendell-Smith, Jimmy H.C. Li, Y.W Fan, Anthony P.W.Yuen. Myxofibrosarcoma of the sphenoid sinus. The journal of Laryngology & otology. June 2001; 116:464-466.
3. Nakara S, Uemura H, Kurita T, Suzuki M, Fji T, Tomita Y et al. A case of myxofibrosarcoma of the maxilla with difficulty in preoperative diagnosis. Int J Clin Oncol 2011; DOI 10.1007/s 10147-0111-0302-7.
4. Gugatschka M, Beham A, Stammberger H, Schmid C and Friedrich G. First case of a myxofibrosarcoma of the vocal folds: case report and review of the literature. Journal of voice 2008; 24(3): 374-376.
5. Weiss SW, Goldblym JR and Folpe AL. Enzinger & Weiss's soft tissue tumors. Fifth edition. Philadelphia. 2008:312-316.
6. Nishimura G, Sano D, Hanashi M, Yamanaka S, Tanigaki Y, Taguchi T et al. Myxofibrosarcoma of the hypopharynx. Auris Nasus Larynx 2006;33:93-96.
7. Weiss SW, Enzinger FM. Myxoid variant of malignant fibrous histiocytoma. Cancer 1977; 39:1672-16 85.
8. Merck C, Angervall L, Klindblom LG, Oden A. Myxofibrosarcoma: a malignant soft tissue tumor of fibroblastic-histiocytic origin. Acta Pathol Microbiol Scand Suppl 1983; 282:1-40.
9. Udaka T, Yamamoto H, Shiomori T, Fujimura T, Suzuki H. Myxofibrosarcoma of the neck. The journal of Laryngology & otology 2006;120:872-874.
10. Sanfilippo R, Miceli R, Grosso F, Fiore M, Puma E, Pennacchioli E et al. Myxofibrosarcoma: Pronostic Factors and survival in a series of patients treated at a single institution. Ann Surg oncol 2011; 18:720-725.
11. Mentzel T, Calonje E, Wadden C, Camlejohn RS, Beham A, Samith MS et al. Myxofibrosarcoma: clinicopathologic analysis of 75 cases with emphasis on the low-grade variant. Am J Surg Pathol 1996;20:391-405.