

Complicaciones y cuidados de los piercings y los tatuajes (1ª parte)

Autores:

Begoña Fornes, Paula Díez, Concepción Sierra

Resumen

Los tatuajes y los “piercings” se han puesto de moda en la población adolescente. Realizarse un tatuaje y/o “piercing” implica ciertos riesgos, entre los que podemos mencionar la transmisión de infecciones que pueden ser localizadas en las zonas del tatuaje y/o “piercing” y generalizadas como VIH, hepatitis A,B,C. Pueden observarse también reacciones alérgicas, de hipersensibilidad, liquenoides, granulomatosas y otras como cicatrices hipertróficas y queloides. Tanto los tatuajes como los piercings pueden tener consecuencias graves a medio-largo plazo.

Nuestro objetivo es describirlas e informar al profesional acerca de su prevención y tratamiento.

Abstract

Tattoos and “piercing” have become fashionable in the adolescent population. Receiving a tattoo and / or “piercing” involves certain risks, among which we mention the transmission of infections that can be located in areas of the tattoo and / or “piercing” and widespread as VIH, hepatitis A, B, C. It is possible to find allergic reactions, hypersensitivity, lichenoid, granulomatous and others as hypertrophic scars and keloids. Both tattoos and piercings can have serious consequences in the medium to long term.

Our aim is to describe and inform to the professional about its prevention and treatment.

Palabras Clave: Tatuaje, piercing, complicaciones.

Introducción

En la sociedad actual el valor de la apariencia adquiere mucha importancia; la belleza y el aspecto externo de la persona son prioritarios por lo que decorarse el cuerpo con tatuajes y piercings está de moda, sobre todo entre la población adolescente.

Estas técnicas decorativas se conocen como *body art*, un arte en el que el propio cuerpo es el material en el que se pinta, se modela y se manipula como si fuese una obra de arte.

Las razones por las que se realizan estas técnicas son diversas, la moda, rebeldía, diferenciación, recuerdo de eventos, razones sexuales, influencias étnicas, etc.

Actualmente responden más a motivos estéticos que a otras razones⁽¹⁾.

En Estados Unidos entre el 10-13% de los adolescentes de entre 12 y 18 años lleva tatuajes o piercings. Desde la década de 1990, los tatuajes y los *piercings* se han incrementado notablemente, hasta el punto de que, en nuestro entorno, el 3-8% de la población general es portadora de algún tipo de tatuaje⁽²⁾.

Aunque en un principio la realización de un *piercing* o un tatuaje no deberían representar serios peligros para la salud, sin embargo es patente la no inocuidad de estas prácticas ya que cada vez hay más publicaciones sobre las complicaciones que originan. Así pues que es importante conocer los efectos secundarios o complicaciones más frecuentes asociados a tatuajes y *piercings* para poder aplicar los cuidados adecuados y prevenirlos informando a los usuarios.

En este artículo vamos a referirnos a los efectos secundarios de los tatuajes.

Tatuajes

Un tatuaje es un dibujo grabado en la piel, mediante la introducción de pigmentos en la dermis.

Historia de los tatuajes

La realización de tatuajes ha sido una práctica ya presente en la antigüedad y realizada en muchas civilizaciones. Se han encontrado evidencias en algunas momias y en pueblos de Asia y América⁽³⁾.

La palabra tatuaje fue introducida en Europa por el capitán Cook, a finales del siglo XVIII, gracias a sus exploraciones en Taití y las islas Polinesias. Deriva de la palabra “Ta” del polinesio golpear, que a su vez deriva del sonido tau-tau^(3, 4).

Tradicionalmente se han asociado a grupos de «preferencia al riesgo» como los adictos a drogas parenterales, debido en parte a que los utilizaban para cubrir las marcas de venopunción. La incidencia de tatuajes es también elevada (hasta el 65% en algunos estudios) entre grupos marginales como los presidiarios, las prostitutas y las personas con una personalidad violenta⁽²⁾.

En la década de los setenta los tatuajes estuvieron limitados a determinadas profesiones como el personal

militar o a ciertos movimientos culturales como la cultura punk.

Actualmente el arte del *body art* responde sobre todo a motivos estéticos. En las dos últimas décadas se ha producido un aumento de tatuajes, especialmente entre los más jóvenes.

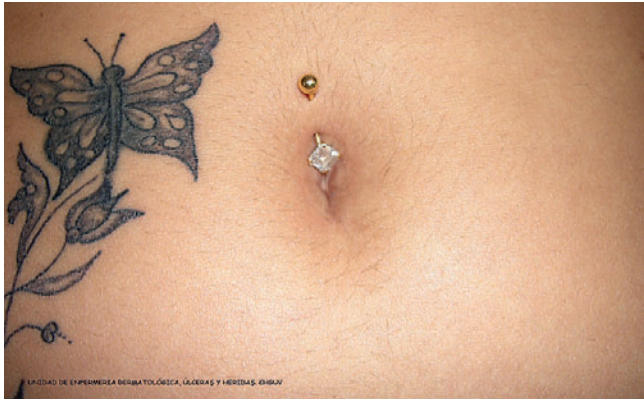


Foto 1

Objetivo

Describir las complicaciones de estas técnicas decorativas de la piel, su prevención y sus cuidados.

Métodos

Realizamos una revisión de la literatura sobre el tema en las bases de datos Pubmed, Cuiden, Google académico, Cochrane, para describir las complicaciones derivadas de las prácticas de los tatuajes y piercings.

Tipos de tatuajes

- 1. Tatuajes traumáticos:** son aquellos en los que un determinado material se impacta en la dermis de forma involuntaria (como ocurre en las abrasiones de la piel por accidente de moto o bici; accidentes con pólvora, polvo de carbón en mineros).
- 2. Tatuaje cosméticos:** se utilizan desde 1980⁽⁴⁾, se emplean como maquillaje permanente para delinear ojos, labios, cejas o la areola-pezones en las reconstrucciones mamarias.

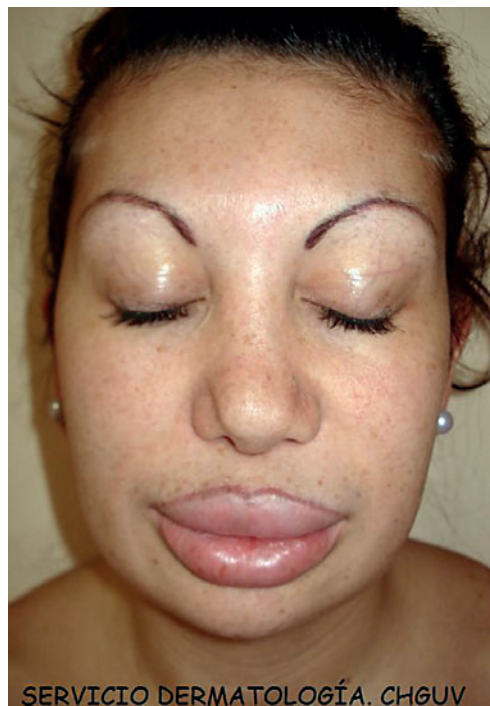

Foto 2: Tatuaje cosmético y granuloma sarcoideo en labios.

3. Decorativos: son los que dan al individuo un rasgo distintivo cultural o social. Pueden ser realizados por un profesional o por personal amateur.

- **Tatuajes no profesionales:** realizados por personal no cualificado, o autorrealizado, con pocas condiciones de higiene, suelen utilizar tinta china, carbón vegetal o cenizas como pigmento y un alfiler como tatuador.
- **Tatuajes profesionales:** se realizan con pistola de tatuar (máquina eléctrica por vibración), utilizan pigmentos a base de sales inorgánicas de metales o pigmentos vegetales y siempre bajo condiciones higiénico-sanitarias estrictas en establecimientos especializados vigilados y controlados por los ayuntamientos correspondientes.
- **Tatuajes permanentes:** requieren la inyección intradérmica del pigmento. Son ejecutados tanto por artistas tatuadores profesionales como por personal amateur.
- **Tatuajes temporales:** no requieren la inyección intradérmica del pigmento, sólo que éste se aplica superficialmente, tiñendo el estrato córneo.

4. Médico (iatrogénicos): son tatuajes que se realizan al aplicar cloruro férrico, usado como hemostático; o los producidos en odontología para la aplicación de amalgamas en la obturación dental^(3,4).

Efectos adversos a tatuajes permanentes

1. Reacciones inflamatorias

Inmediatas

Aparece de forma inmediata en la zona del tatuaje, a causa de las múltiples infiltraciones intradérmicas del pigmento, lo que se considera una reacción de adaptación. Es un efecto constante que hay que advertir al paciente de antemano y se puede tratar con un corticoide tópico. Esta reacción suele regresar en 1 ó 3 semanas^(1,3).

Retardadas

Las reacciones retardadas pueden aparecer meses o años después de la realización del tatuaje.

- a) Dermatitis de contacto alérgica
- b) Reacciones granulomatosas
- c) Reacciones pseudolinfomatosas
- d) Hiperplasia pseudoepiteliomatosa

a) Dermatitis de contacto alérgica (DAC): se trata de una reacción de hipersensibilidad. La DAC es aguda pero con la característica de que presenta lesiones eczematosas limitadas al área del tatuaje. Los tatuajes rojos, sobre todo los que contienen mercurio, son los que mayoritariamente producen este tipo de reacciones retardadas. También se incluyen las dermatitis fotoalérgicas, son erupciones eritemato-vesiculosas, que aparecen si el tatuaje se expone a la luz solar. Estas reacciones fotoalérgicas son provocadas por ciertas sustancias, como las sales de cadmio utilizadas en el pigmento amarillo ^(1, 2, 3).

b) Reacciones granulomatosas:

- Granuloma de cuerpo extraño: el pigmento en la dermis desencadena una respuesta granulomatosa; se han asociado al uso de cromo, cobalto y manganeso. Puede ocurrir, sobre todo, alrededor de la tinta que se deposita en la dermis tras un tatuaje.
- Granulomas sarcoideos: Pueden ser localizadas o generalizadas (como manifestación de una sarcoidosis sistémica). Aparecen meses e incluso años después de practicado el procedimiento. Los pigmentos más asociados a estas reacciones son el rojo, verde, azul y rojo violáceo. Aparecen micropápulas que confluyen formando placas sobreelevadas de consistencia firme. La biopsia demuestra un infiltrado granulomatoso que compromete toda la dermis. Es obligado realizar un diagnóstico diferencial con la sarcoidosis. Hay descritos numerosos casos de granuloma sarcoideo por tatuaje cosmético, llegando incluso a desarrollar posteriormente una sarcoidosis sistémica (foto 2, la paciente desarrolló una sarcoidosis posterior al diagnóstico de granuloma sarcoideo en labios postatuaje). El periodo de latencia entre la realización del tatuaje y la aparición de la sarcoidosis es variable ^(1, 3, 5).

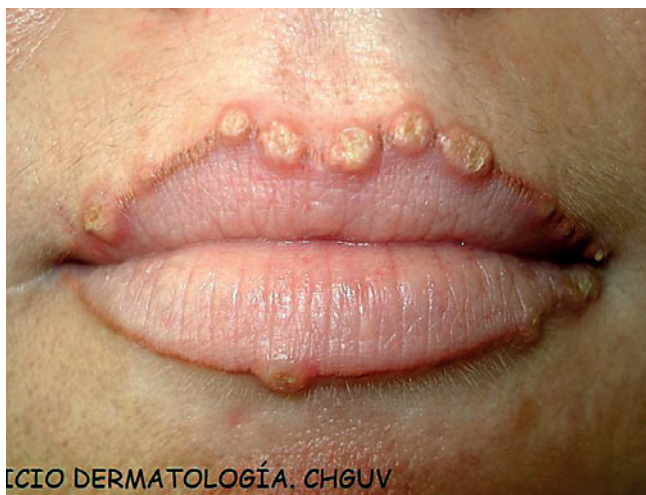

Foto 3: Granulomas sarcoideos.

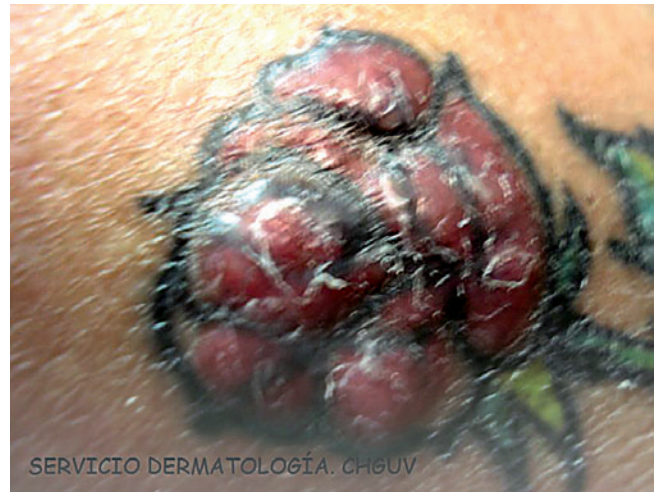

Foto 4: Granulomas sarcoideos.

- Granuloma piógeno: frecuente en zona cartilaginosa.

c) Reacciones pseudolinfomatosas

Asociada al uso de pigmento rojo, fundamentalmente, pero también al verde y azul. Puede presentarse un linfocitoma cutis posterior a un tatuaje.

Se ha comprobado que la tinta del tatuaje, al ser insoluble, es fagocitada por los macrófagos y puede observarse en los ganglios linfáticos regionales. En los ganglios desarrolla una respuesta inflamatoria cuyos efectos secundarios



Foto 5: Intervención de ganglio centinela tras MM en paciente tatuado.

son desconocidos. Este es uno de los motivos por los que la biopsia del ganglio centinela, en pacientes tatuados, ofrece dificultades en el diagnóstico de metástasis.

d) Hiperplasia pseudoepiteliomatosa, es un patrón histológico reactivo que aparece de manera poco frecuente como efecto secundario.

2. Enfermedades infecciosas

Son debidas generalmente a la técnica y las condiciones higiénicas en las que se realiza el tatuaje o a unos deficientes cuidados posteriores.

A veces es debido a las escasas condiciones de esterilidad del pigmento suministrado, encontrándose envases de pigmento contaminados.

Infecciones localizadas

Bacterianas

- Superficiales (piodermatitis estafilocócicas y estreptocócicas, impétigo)
- Profundas (celulitis, erisipela)

Virales

Hay un aumento de infecciones bacterianas sistémicas debido a tatuajes. En pacientes con cardiopatías congénitas hay mayor susceptibilidad de padecer endocarditis y se desaconsejará realizarles tatuajes o piercings o retrasarla hasta consultar con un cardiólogo ⁽¹⁾.

Es factor de riesgo para adquirir infecciones virales como hepatitis B y C, VIH, aunque epidemiológicamente el factor de riesgo no tiene relevancia estadística.

Se han publicado casos de transmisión de tuberculosis, tétanos, sífilis, hepatitis B, hepatitis C tras la práctica de tatuajes o piercings. También se han descrito casos de infección por el virus del papiloma humano o moluscos contagiosos, que siguen el trayecto lineal del tatuaje efectuado entre pocos días e incluso un año antes.

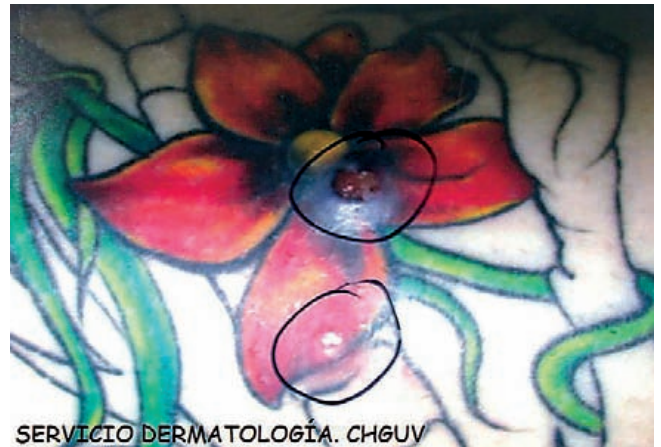No está permitido donar sangre hasta 6-12 meses después de realizarse un tatuaje.

3. Tumores

Aunque es escaso el número de casos publicados, varios artículos hacen referencia a aparición de tumores cutáneos malignos en el interior de los tatuajes. Se han publicado una docena de casos de melanoma maligno, 7 de carcinoma basocelulares, 3 espinocelulares, 5 queratoacantomas y uno de dermatofibrosarcoma *protuberans*. La causa de la aparición de tumores es desconocida. Las posibles causas serían:

- La combinación de tintas con la fotoexposición.
- La reacción inflamatoria provocada.
- Introducción de sustancias potencialmente tóxicas o cancerígenas.
- Factores genéticos.

Dado el bajo número de casos y la gran prevalencia de personas tatuadas, hace pensar que esta asociación es casual. Lo que si debemos de considerar es que la aparición de un MM sobre un área tatuada ocasiona problemas de interpretación clínica e histológica ^(1,3).



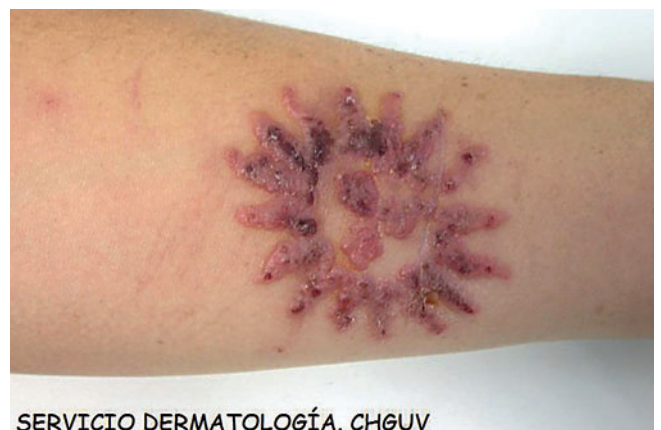SERVICIO DERMATOLOGÍA. CHGUV

Foto 6: Carcinomas epidermoides en el interior de un tatuaje.

Efectos adversos a los tatuajes temporales

La henna es un pigmento natural de color rojizo que se obtiene de las hojas secas de la planta *Lawsonia inermis*, que se cultiva en el norte de África y Asia. Deja la piel teñida de un color marrón rojizo. Estos tatuajes se realizan aplicando la henna directamente sobre la piel, generalmente con un pincel. Suelen secar en pocas horas y tienen una duración generalmente inferior a un mes, disminuyendo la intensidad del color de forma progresiva.

La henna es muy utilizada en países musulmanes e hindúes con fines cosméticos. Los tatuajes con henna son muy seguros y raramente producen reacciones adversas. Son excepcionales las reacciones de hipersensibilidad tanto aguda como retardada a este pigmento natural. Pero en occidente la henna es adulterada con aditivos para acelerar el secado, mejorar la definición y oscurecer su color rojizo. Uno de los aditivos más empleados es la parafenilendiamina (PPD) y el producto fruto de esta mezcla se conoce como henna negra. La sensibilización a PPD puede causar reacciones alérgicas graves y dejar secuelas estéticas permanentes ^(1, 6, 7).



SERVICIO DERMATOLOGÍA. CHGUV

Foto 7: Eczema agudo por henna negra.

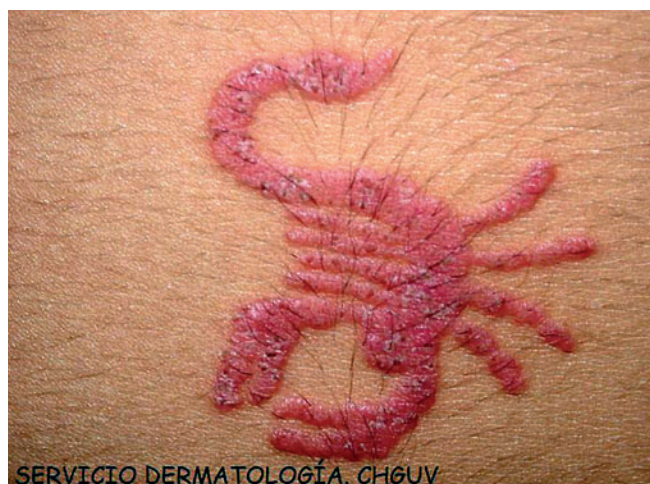Las reacciones de contacto alérgicas por henna negra ocurren con una sola aplicación, pues llevan una concentración elevada de PPDA, que permanece un periodo de tiempo suficiente para que aparezcan reacciones en forma de eccema agudo.

La PPDA es un compuesto coloreado que se utiliza fundamentalmente en la síntesis de varios tintes o como aditivo para colorear diversos productos. Se encuentra fundamentalmente en tintes de peluquería, en productos textiles y en el cuero.

Además de la reacción local, puede dejar temporalmente una hipopigmentación postinflamatoria con la forma del tatuaje y en ocasiones cicatrices hipertróficas. Estos pacientes quedarán con una sensibilización a la PPDA que no les permitirá usar tintes capilares permanentes que la contengan y podrán desarrollar alergia de contacto a la goma negra y colorantes textiles del grupo azo, debido a que estos compuestos presentan una estructura química similar y pueden tener reacción cruzada con la PPDA.

También, por el mismo motivo, pueden desarrollar toxicodermias por **sulfonamidas**: grupo amplio que incluye antibióticos, hipoglucemiantes y fármacos para el tratamiento de la enfermedad inflamatoria intestinal; el **ácido paraaminobenzoico (PABA)**, incluido principalmente como componente de algunos fotoprotectores; **la benzocaína y procaína**, ambos anestésicos derivados del PABA. Estos pacientes no podrán dedicarse a ciertas profesiones como peluquería, revelado fotográfico o tinte del calzado (1, 6, 7).

La realización de tatuajes con henna negra es una práctica muy frecuente en verano entre la población infantil y adolescente.



Hay tatuajes de henna negra que no llevan PPDA, estos llevan *kohl* (cosmético a base de hollín) y *harquus* (mezcla de varias plantas del desierto). Aunque hay pocos casos también hay descritas dermatitis de contacto alérgica por tatuaje con *harquus* realizado durante vacaciones en Túnez.

Tratamiento

Las reacciones a tatuajes pueden resolverse de forma espontánea, pero a menudo persisten durante meses o años a pesar del tratamiento con corticoides tópicos, intralesionales o sistémicos y pueden necesitar su eliminación.

Para el diagnóstico de la dermatitis alérgica de contacto es imprescindible efectuar pruebas epicutáneas testando los alérgenos más habituales que se listan en las baterías epicutáneas estándar y de metales (Tabla 1).

COLOR DEL TATUAJE	PIGMENTO	ALERGENO
Azul-negro	Tinta china. Carbón	Parafenilendiamina
Azul	Aluminato de cobalto	Sulfato y cloruro de cobalto
Rojo	Derivados mercuriales (cinabrio). Sales férricas. Sales de cadmio. Colorantes vegetales	Sulfato rojo de mercurio Cloruro férrico Cloruro de cadmio Sándalo
Verde	Óxido de cromo	Dicromato potásico
Marrón	Ocre. Óxido de hierro	Hidrato férrico
Amarillo	Sulfuro de cadmio	Cloruro de cadmio
Púrpura	Manganeso	
Blanco/beige	Óxido de titanio. Zinc	

Tabla 1. Alérgenos de las baterías estándar y de metales según el pigmento utilizado. (Origen, Frías Iniesta JF)

Deberá evitar las sustancias que contengan los alérgenos a los que el paciente se ha sensibilizado.

Para la eliminación del tatuaje, que es motivo de consulta frecuente, antes se realizaba la salabrasión, dermoabrasión (lija, fresa pulidora) o quimioabrasión (á. retinoico, á. tricloroacético, fenol). La extirpación quirúrgica convencional dará buenos resultados en zona donde haya flexibilidad y laxitud de la piel y en tatuajes de pequeño tamaño. Hoy el láser es la opción más utilizada. Los más utilizados son el láser neodimio YAG (Nd:YAG) y el de alejandrita.

Como reacciones adversas más frecuentes al tratamiento con láser podemos encontrar el cambio de textura de la epidermis, cicatrizaciones excesivas y alteraciones pigmentarias, que pueden ser transitorias o permanentes.

Interacción con la resonancia magnética

Se ha informado que se puede experimentar hinchazón o quemazón de la zona tatuada o con maquillaje permanente cuando la persona se somete a una exploración con resonancia magnética. También se ha informado de interferencia de los pigmentos del tatuaje con la calidad de la imagen de la resonancia, tal vez por los componentes metálicos de algunos pigmentos. Sin embargo el riesgo de no someterse a esta exploración es indudablemente mayor que el de padecer interacciones de este tipo, por lo que solamente se recomienda informar al especialista de la presencia de un tatuaje o maquillaje permanente con objeto de tomar las debidas precauciones, evitar las complicaciones y garantizar los mejores resultados.

Contraindicaciones del tatuaje

- Menores de edad
- Embarazo
- Dermatitis infecciosas activas (herpes, verruga vírica, infecciones bacterianas)
- Psoriasis, liquen
- Historia de cicatrices queloideas
- Tratamiento reciente con isotretinoína
- Dermografismo
- Discrasias sanguíneas
- Tratamiento anticoagulante
- Trastornos psicológicos o de la personalidad ⁽⁸⁾.

Prevención y Cuidados

Dolor

- Su intensidad dependerá del tamaño y la localización del tatuaje, del umbral del dolor del sujeto a tatuar y de la habilidad del tatuador. En general las zonas próximas a prominencias óseas suelen ser más dolorosas⁽⁹⁾.

Producto utilizado

- Los pigmentos deben poseer un registro sanitario según resolución del Consejo de Europa (Resolución ResAP 2008, "Requirements and criteria for safety of tattoos and permanent make-up") ⁽⁹⁾.
- Debe de haber una limitación en la composición de los tintes, excluyendo sustancias cancerígenas, tóxicas etc., encaminadas a minimizar sensibilizaciones.
- Garantizar la esterilidad del producto. Una sola aplicación y un solo consumidor, tanto en agujas como en pigmentos.
- Debe de llevar la identificación del producto y del fabricante.

Sangrado y hemorragia

- Se debe retirar con gasa estériles y se aplicarán antiséptico y apósito/vendaje.

Procedimiento

- Se debe utilizar material estéril (aguja, guantes, gasa, antiséptico)
- El tatuador se lavará las manos y aplicará guantes.
- Limpieza y desinfección de la zona a tatuar.
- Limpieza de la zona tras realizar el dibujo, con agua y jabón/antiséptico y ocluir

Cuidado del tatuaje


- Mantener la oclusión durante 24 horas con apósito antiadherente (los tatuadores recomiendan film transparente).
- Evitar tocar la zona tatuada.
- Lavar el tatuaje suavemente con agua y jabón bactericida, 3-4 veces al día, evitando jabones con perfume y alcohol, durante unos 15 días.
- Secar por empapamiento, sin fricción.
- Administrar antibiótico tópico (mupirozina, ac. Fusídico, etc.) durante una semana.
- Evitar, hasta la cicatrización completa, los baños de inmersión (piscina, jacuzzi, bañera, etc.), sobre todo calientes y prolongados, para evitar la maceración de la herida.
- Evitar la presión en la zona tatuada, sobre todo si es zona de roce (usar ropa suave y holgada).
- Mantener la zona libre de polvo y suciedad. Evitar el rascado.
- Tras la cicatrización mantener la zona hidratada durante un mes con emolientes o hidratantes sin perfume ni alcohol.
- Si aparece eritema o edema aplicar hielo.
- No quitar la costra, debe caer sola.
- Evitar la fotoexposición solar, utilizar cremas fotoprotectoras.
- Si aparece dolor persistente, eritema agudo, calor, edema o secreción purulenta, acudir al médico⁽¹⁰⁾.
- Hoy en día no es recomendable oponerse directamente a la realización de estas prácticas. La gran aceptación social del tatuaje requiere un enfoque más bien orientador, lo que puede hacerse explicando las distintas complicaciones que se pueden producir e informando de las medidas a tomar para evitarlas.

Bibliografía

1. Mataix J, Silvestre JF. Reacciones cutáneas adversas por tatuajes y piercings. Rev. Actas Dermosifilogr. 2009; 100:643-56.
2. Mangas de Arriba C, et al. Efectos secundarios de los piercings y los tatuajes. Rev. PielPiel 2004; 19 (4):200-5
3. Valle LE. Tatuajes y piercings. Rev. Argent Dermatol 2006; 87:16-26.
4. Carbajosa MJ. Efectos indeseables de la aplicación de piercings y tatuajes. Dermatol Rev Mex. 2009; 53(5):219-24.
5. Rodríguez AMC y cols. Reacción granulomatosa por tatuaje cosmético. Rev Cent Dermatol Pascua. 2009; 18, (3):100-5.
6. Ramirez-Andreo A, Hernandez-Gil A, Brufau C, Marín N. Dermatitis de contacto alérgica a tatuajes temporales de henna. Rev. Actas Dermosifilogr. 2007; 98:91-5.
7. Martín J M, Revert A, Alonso V, García L, Molina I, Pereda C. Eczema de contacto agudo a parafenilendiamina contenida en tatuajes transitorios con henna. Rev. Actas Dermosifilogr. 2005; 96 (6):382-5.
8. Frías Iniesta JF. Piel y tatuajes. [Consultado el 7-8-2011]. http://alergomurcia.com/pdf/Piel_y_tatuajes.pdf
9. González Tejón S. Piercings, tattoos y sus complicaciones. Barcelona: Esmon pharma, Editorial y comunicación médica; 2009.
10. El cuidado del Tatuaje. <http://www.shop-tattoo.com/cuidado-del-tatuaje.aspx>. [Consultado 16-10-2011].

Otra bibliografía consultada

- Sierra X. Tatuajes. Un estudio antropológico y social. Rev. Piel. 2009; 24(6):314-24.
- Scout DeBoer RN. Piercings y tatuajes corporales. Mitos y realidades. Rev. Nursing. 2009;27(6):36-40.
- Lane JE, Waller JL, Davis L. Relación entre la edad en el momento de hacerse un piercing en el lóbulo de la oreja y la formación de un queloide. Rev. Pediatrics.2005;59(5):283-5.
- Perez S, Atitar A, Díez MD, Montero N. Perforaciones inconscientes. Breve descripción del fenómeno de piercing y sus posibles complicaciones. Re. Aten Primaria 2003; 32(9):535-40.



**Deterioro de la Integridad Cutánea,
Úlceras y Heridas** Master Oficial

60 créditos ECTS (modalidad semipresencial)
Con línea de investigación conducente al doctorado

Logo of the University of Valencia and the Hospital General Universitario de Valencia.

Máster en Deterioro de la Integridad Cutánea, Úlceras y Heridas.

(60 créditos ECTS)

Información y reservas:

www.ucv.es

elena.castellano@ucv.es