

Correlación clínico-patológica

Ponentes

*Francisco Fernando Naranjo Junoy**

*Julio Cesar Mantilla Hernández***

Resumen historia clínica

*Guillermo Alfonso Barrera****

IDENTIFICACIÓN

Edad: 24 años.

Natural: Sabana de Torres, Santander, Colombia.

Procedente: Floridablanca, Santander, Colombia.

Fecha de ingreso al Hospital de Floridablanca: 22 de Julio del 2011.

Fecha de ingreso al ESE HUS: 23 de Julio de 2011 (13:08).

Fecha ingreso al Servicio de Medicina Interna: 26 de Julio de 2011.

Fecha de ingreso a UCI: 8 de Agosto de 2011.

Días de hospitalización: 17.

MOTIVO DE CONSULTA Y ENFERMEDAD ACTUAL

Paciente adulto joven de género masculino quien consulta al Hospital de Floridablanca por un cuadro clínico de tres días de evolución, caracterizado por cefalea intensa, fiebre no cuantificada, emesis de contenido alimentario, malestar general y afasia el día previo al ingreso. Allí llega en regulares condiciones generales, somnoliento, con respuesta verbal incomprensible y localizando estímulos dolorosos, por lo que se le categoriza un Glasgow de 9/15. Su tensión arterial fue de 110/70 mmHg, frecuencia cardíaca de 76 lat/min, frecuencia respiratoria de 24 resp/min y temperatura axilar de 38°C. Se evidenciaron pupilas normales, reactivas a la luz y acomodación y se realizó glucometría con resultado mayor de 250 mg/dL y cetonuria de 80 mg/dL, por lo que fue considerado el diagnóstico de diabetes mellitus de novo con descompensación aguda tipo cetoacidosis diabética.

Se manejó con líquidos endovenosos, insulina en infusión e antibiótico tipo ceftriaxona IV 1 g/12 hr. Ante necesidad de estudios complementarios y probable manejo en Unidad de Cuidados Intensivos (UCI), fue remitido a centro de atención nivel III-IV con impresión diagnóstica de neuroinfección. Como antecedentes de importancia presentaba hospitalización dos años atrás por un accidente automovilístico que no requirió tratamiento quirúrgico.

Ingresó al día siguiente al Hospital Universitario de Santander (ESE-HUS) con tensión arterial de 90/60 mmHg, frecuencia cardíaca de 78 lat/min, frecuencia respiratoria de 28 resp/min, temperatura de 36,5°C y Glasgow de 11/15. Se encontraba somnoliento, con signos de irritación meníngea y fue considerada una posible infección del Sistema Nervioso Central (SNC), probablemente meningitis bacteriana. Se procedió a descartar inmunosupresión a la vez que se incrementó la dosis de ceftriaxona IV a 2 g/12 hr, adicionando vancomicina IV 1 g/12 hr. Se realizó Tomografía Axial Computarizada (TAC) cerebral simple, con resultado normal, pero no se pudo realizar punción lumbar por tiempos de coagulación prolongados. Dos días después se recibió informe de pleocitosis de predominio linfocitario, proteinorraquia aumentada e hipoglucorraquia, que sugiere alta sospecha de neuroinfección.

Fue descartada infección por VIH y se obtuvo resultado de Adenosina Deaminasa (ADA) de 34 U/L, por lo que la sospecha fue orientada hacia neuroinfección por TB (TB). Dado esto se inició manejo antiTB, con evolución favorable hasta el octavo día de hospitalización por clínica y punción

*MD Internista. Neumólogo. Profesor asistente. Departamento de Medicina Interna. Facultad de salud. Universidad Industrial de Santander. Bucaramanga. Santander. Colombia.

**MD Patólogo. Antropólogo Forense. Profesor titular. Departamento de Patología. Facultad de salud. Universidad Industrial de Santander. Bucaramanga. Santander. Colombia.

***MD. Residente II año. Medicina Interna. Hospital Universitario de Santander. Universidad Industrial de Santander. Bucaramanga. Santander. Colombia.

de control, por lo cual fue suspendido el esquema. Al siguiente día el paciente presentó cefalea intensa por posible Hipertensión Endocraneana (HTE) y se tomó TAC cerebral contrastado, revelando una imagen hipodensa frontal, sugestiva de cerebritis vs. contusión antigua. No hubo signos de HTE y se indicó resonancia magnética nuclear ante la persistencia de la cefalea; por presentar herpes labial decidieron asociar Aciclovir al tratamiento.

Dos días después (día 11 de hospitalización), presentó el paciente deterioro neurológico con cefalea intensa y presencia de papiledema izquierdo, con temperatura de 38°C, Glasgow de 10/15, disminución de la fuerza muscular en las extremidades con 4/5 derecha y 3/5 izquierda, por lo que fue reiniciado el tratamiento antiTB y solicitada la valoración por UCI. Se consideró que, por el antecedente de trauma complejo facial y hallazgos en la TAC cerebral, el paciente tuviera una fistula a SNC o una solución de continuidad entre senos paranasales y SNC, así que se aumentó la dosis de vancomicina y se amplía el espectro antibiótico con meropenem, suspendiéndose la ceftriaxona y continuando el aciclovir junto al tratamiento antiTB. Al día siguiente se mantuvo el estado de estupor con leucocitosis y se informa de una nueva TAC cerebral con zonas hipodensas por edema citotóxico en lóbulos frontales y base de cráneo, sin captación anormal del medio de contraste; en las regiones subependimarias presentaba

ectasia y dilatación de los sistemas ventriculares, con preservación del cuarto ventrículo, pero sin hallazgos de empiema ni colecciones subdurales; dado esto el cuadro sugiere cerebritis, vasculitis e hidrocefalia incipiente.

Al día 15 de hospitalización el paciente persistía estuporoso, con tensión arterial de 130/70 mmHg, frecuencia cardíaca de 98 lat/min, frecuencia respiratoria de 40 resp/min, saturación de oxígeno de 86% con FIO₂ del 40%, gases arteriales con hipoxemia severa sin hipercapnia, estado ácido-básico normal y con hemiparesia izquierda. Requiere intubación orotraqueal por insuficiencia respiratoria y se dejó con Tubo en T, fentanilo y midazolam, en espera de asignación de cubículos en la UCI, a donde fue trasladado en horas de la noche.

En la Unidad reportan ingreso de paciente en malas condiciones generales, con tensión arterial de 130/100 mmHg, frecuencia cardíaca de 140 lat/min, frecuencia respiratoria de 28 resp/min desaciopado, Apache II: 25, Glasgow de 2/10 con previa sedación, con un RASS de -5, la pupila derecha es poco reactiva de 2 mm y la izquierda de 3mm. Agregan al tratamiento manitol y dexametasona, evoluciona rápidamente a choque con disfunción multiorgánica, hace tres paros cardiorrespiratorios y fallece al día siguiente en la mañana, con posterior reporte de la PCR en líquido cefalorraquídeo positivo para *Mycobacterium tuberculosis*.

PARACLÍNICOS

Tabla 1. Cuadro hemático.

	24/07/2011	27/07/2011	05/08/2011	06/08/2011	09/08/2011
Leucocitos	13000	8300	19400	12900	19900
Neutrófilos	87	85	90	81	84
Linfocitos	11	9	8	11	11
Hemoglobina	15,2	15,1	13,5	12,2	14,9
Hematocrito	44,6	45,6	39,1	37,6	44,6
VCM	88,8	87,3	88,9	93,8	89,2
HCM	30,3	30	30,7	30,4	29,8
Plaquetas	-	154000	386000	-	288000

Tabla 2. Tiempos de coagulación.

	23/7/2011	24/07/2011	06/07/2011	09/07/2011
TP	21,5	15	19,5	22,2
TTP	26,3	24	-	-

Tabla 3. Electrolitos séricos y pruebas de función renal.

	Sodio	Potasio	Cloro	Calcio	Creatinina	BUN
23/07/2011	135	3,53	-	-	1,01	11,93
24/07/2011	139,1	3,74	101	4,8	-	-
05/08/2011	139,6	4,13	98	4,87	-	-
06/08/2011	140,6	3,86	99	4,87	-	-
07/08/2011	138,3	4,6	98	4,65	-	-
09/08/2011	135,7	4,3	102	4,08	1,36	48,5

Tabla 4. Cultivos y otros.

	23/07/11	25/07/11	26/07/11	02/08/11	03/08/11	06/08/11	08/08/11
Hemocultivo1	Negativo	-	-	Negativo	-	-	-
Hemocultivo2	Negativo	-	-	-	Negativo	-	-
Urocultivo	-	-	-	-	-	-	-
Cultivo LCR	-	-	-	Negativo	-	-	-
Hongos LCR	-	-	-	Negativo	-	-	-
PCR* LCR	-	-	-	-	-	-	Positivo M. TB
ADA	-	34	-	-	-	-	-
ASAT	-	-	-	-	-	17,1	-
ALAT	-	-	-	-	-	19,1	-
FA	-	-	-	-	-	133	-
PCR†	-	-	-	-	-	201	-
VDRL	-	No reactivo	-	-	-	-	-
VIH	-	-	Negativo	-	-	-	-

LCR: líquido cefalorraquídeo; PCR*: reacción en cadena de la polimerasa; ADA: adenosina deaminasa; ASAT: aspartato aminotransferasa; ALAT: alanino aminotransferasa; FA: fosfatasa alcalina; PCR†: proteína C reactiva; VDRL: venereal disease research laboratory; VIH: virus de la inmunodeficiencia humana.

Tabla 5. Gases arteriales.

	24/07/2011	05/08/2011	06/08/2011	07/08/2011	07/08/2011 pm	08/08/2011
pH	7,437	7,46	7,410	7,484	7,457	7,485
pCO2	31,6	39,7	39,4	33,1	35	33,6
pO2	80,8	73,8	49,4	88,3	73	127,5
SatO2	96,8	96	86,2	97,4	95,9	98,7
Hcto	20,8	-	24,5	24,3	24,2	24,7
Lactato	1,4	0,7	1,9	2,4	2,0	3,1

SatO₂: saturación de oxígeno; Hcto: hematocrito.

Concepto de Medicina Interna

Corresponde a un paciente masculino de 24 años con un cuadro agudo de cefalea, fiebre, vómito y malestar general, sintomatología que puede sugerir cualquier proceso inflamatorio o infeccioso

pero, adicionalmente tenía alteración del estado de conciencia, signos meníngeos, hiperglucemia detectada en el centro de consulta. Al no reportarse en la historia algún otro dato de hiperglucemia ni la hemoglobina glucosilada, se puede asumir como una probable parte de la respuesta contrarreguladora

de su proceso infeccioso. En la historia clínica se indica manejo con líquidos endovenosos, insulina y ceftriaxona, ya que no se pudo realizar la punción lumbar; tiene un antecedente de trauma dos años antes del ingreso y deciden remitirlo al HUS-ESE ante la necesidad de estudios complementarios.

Al ingreso, se le realiza la TAC cerebral simple y posterior radiografía de tórax, interpretadas como normales; tienen un cuadro hemático de ingreso con leucocitosis leve, sin anemia y lo preparan para una punción lumbar pero encuentran que los tiempos de coagulación están prolongados, así que deciden diferir la punción durante dos días, en los cuales ya había recibido antibiótico. El procedimiento fue descrito como traumático y desafortunadamente, no fue reportada la medición de la presión de apertura, algo que se insiste bastante cuando se trata de punción lumbar. Los hallazgos del primer LCR fueron color amarillo, aspecto trasparente, glóbulos rojos de 67 por mm^3 (tal vez por el trauma referido), glóbulos blancos de 71 por mm^3 con predominio de linfocitos, proteinorraquia de 104 mg/dL, glucosa consumida de 7,6 mg/dL y gram con cultivo negativos. Al igual que el estudio con tinta china, la baciloscopia del LCR fue negativa e informan posteriormente una ADA de 34 U/L y un VDRL no reactivo.

Básicamente, lo anterior orienta bastante hacia una meningitis aguda, por lo que hay varias cosas a tener en cuenta. Clásicamente, se dividen las meningitis en bacterianas y en asépticas; las asépticas las podemos dividir en no infecciosas y en infecciones no bacterianas. Las no infecciosas pueden ser generadas por medicamentos, algunas enfermedades sistémicas como sarcoidosis o compromiso neoplásico de las leptomeninges. De las infecciones no bacterianas, tenemos todo el grupo de las ocasionadas por virus y similares. Las no virales incluye un gran paquete de entidades como las bacterianas parcialmente tratadas -que fue lo que se pensó inicialmente con este paciente-; inflamación de las meninges por focos piógenos adyacentes, es decir, no están realmente inflamadas las meninges, sino focos parameningeos; bacterias no piógenas atípicas; la TB; sífilis; enfermedad de Lyme; las micosis; brucelosis; leptospirosis y otras infecciones similares.

Con ese panorama, lo siguiente sería el análisis del LCR; este examen nos ayuda básicamente a establecer celularidad, consumo de glucosa y aumento de proteínas. Cuando se tiene una meningitis bacteriana como la tuberculosa, generalmente la presión de apertura va a estar alta, algo menos frecuente en las meningitis virales y micóticas, por ello es importante

medir la presión de apertura. El conteo de glóbulos blancos o pleocitosis, generalmente es muy alto en las bacterianas, menos en las virales, moderados en las micóticas y en la tuberculosa pueden ser rangos entre 50 y 500. En las infecciones bacterianas predominan los neutrófilos, de todas maneras se hace la salvedad que, en las tratadas, se empiezan a aumentar los linfocitos; en las infecciones virales y micóticas hay predominio linfocítico, así como en la fase tardía de la tuberculosa, aunque en la inicial también se pueden ver neutrófilos. La proteinorraquia suele ser alta en las bacterianas y en las asépticas puede ser ligeramente elevada; en las meningitis tuberculosas suelen ser también bastante elevadas. Hay consumo de glucosa en las bacterianas, menos consumo en las virales -aunque se aclara que en las herpéticas puede haber consumo de glucosa pero no a un nivel tan alto como tenía este paciente-, en las micóticas y en las tuberculosas también puede haber esto. Retomando, el LCR de este paciente tenía una pleocitosis a expensas de linfocitos, consumo de glucosa y adicionalmente proteínas altas; cuando se revisa cuáles son las causas grandes aparece todo un paquete de entidades: las virales, pero iría un poco en contra en este caso; las tuberculosas o las micóticas, pero existía una tinta china negativa, aunque este estudio no tiene un valor predictivo negativo del 100%; la neurosífilis, pero tiene un VDRL negativo, lo que reduce bastante probabilidad al diagnóstico; la brucelosis, pero no tenía un compromiso sistémico con manifestaciones como fiebre prolongada, dolor lumbar, artralgia, etc.; leptospira, pero tampoco tenía un cuadro para pensar en eso; la bacteriana subtratada, que fue como se trabajó en este paciente en el piso, dado que había recibido antibióticos con anterioridad; la cisticercosis, que tiene alguna frecuencia en el medio local; toxoplasmosis y meningitis aséptica por focos adyacentes.

Entonces, lo que se puede resumir con esto es que el paciente tenía una meningitis aguda con consumo de glucosa, incremento de proteínas, pleocitosis linfocítica, baciloscopia, gram, cultivo de LCR, VDRL y tinta china negativos y una ADA de 34 U/L. El ADA es una enzima que se aumenta cuando se activa toda la inmunidad celular, específicamente linfocitos y monocitos. Cuando se tienen estos hallazgos, lo que hay que saber es cuál es el alcance de una prueba para tratar de establecer un diagnóstico y para ello hay que recurrir a la epidemiología; en el estudio de Hasan y cols¹, se pretende observar las características operativas de una prueba de ADA positivo. En términos generales, cuando se utiliza un punto de corte de 11 de ADA, tiene la mejor sensibilidad y especificidad, con un

área bajo la curva de 0,9, lo cual se interpreta que tiene la mejor sensibilidad y especificidad cuando los valores están por encima de 11. Estos autores trabajaron varios tipos de patologías que generaban pleocitosis linfocitaria como la meningitis por TB, brucelosis, la purulenta y la aséptica; establecieron que, cuando se trazaba un límite sobre 11, el grueso de la población de TB estaba por encima del valor de 11, con una media cercana a 28 y todas las demás estaban generalmente por debajo. Si se hacen entonces todas las características operativas de la muestra, se podría decir que con un ADA de 11 se tiene una sensibilidad del 92%, que es relativamente buena, y una especificidad del 90%, además de lo más importante, una razón de probabilidad positiva de 10; para que una prueba tenga significancia, se necesita que la razón de probabilidad sea de 10 o más, es decir, que desde el punto de vista de las características operativas de la prueba, el ADA puede ser una prueba interesante para el diagnóstico de meningitis tuberculosa, cuando el punto de corte esta por encima de 11. La actividad de la ADA puede ser usada por ser un método simple, costo efectivo y confiable para el diagnóstico diferencial

de meningitis por TB; desde el punto de vista práctico es una prueba disponible, y ya que muchas veces de dificultad hacer el diagnóstico de meningitis tuberculosa, entonces este examen podría servir. En otro estudio realizado por Moghtaderi y cols, encuentran que definitivamente por encima de 10 esta el grueso de la población que tiene TB y por debajo de 10 las otras patologías que pueden dar ADA positivo en LCR y que no son TB; cuando se hacen las características operativas de la prueba y toma como punto de corte 12,5, tiene un área bajo la curva de 0,8. Recordar que todo lo que este cercano a 1 es bueno, es decir, que tiene muy buena sensibilidad y especificidad la prueba. En términos prácticos, si tomamos 12,5 tiene una sensibilidad de 76%, un poco más baja que la mostrada en el estudio anterior, pero la especificidad si se mantiene en 90%; pocas pruebas tienen especificidad tan alta, un valor predictivo positivo de 98 y valor predictivo negativo de 79, una razón de probabilidad de 8 (lo que se quiere es que este en 10), pero cuando se hace índice de agudeza diagnóstica tiene 83%. Nuevamente, si se tiene un ADA por encima de 11 en LCR, una de las cosas en que se debe pensar es en TB.

Tabla 6. Probabilidad de diagnóstico de meningitis tuberculosa en base a la probabilidad pre-test de ADA y PCR para M. tuberculosis en LCR. Tomado de: Rev Chil Infect. 2011;28(3)238-47.

Probabilidad pre-test de MTB	Probabilidad post-test de MTB						
	RPC (+)	RPC (-)	ADA (+)	RPC (-) ADA (+)	RPC (-) ADA (-)	RPC (+) ADA (+)	RPC (+) ADA (-)
0,80	0,98	0,63	0,97	0,94	0,20	1,00	0,90
0,60	0,96	0,39	0,93	0,85	0,09	1,00	0,78
0,40	0,91	0,22	0,86	0,72	0,04	0,99	0,61
0,30	0,87	0,16	0,80	0,63	0,03	0,98	0,50
0,20	0,79	0,10	0,69	0,49	0,02	0,97	0,37
0,10	0,63	0,05	0,50	0,30	0,01	0,94	0,20

Corte de ADA > 7.0. RPC: S: 58,6%, E: 96,2%, LR+: 15,42, LR-: 0,43. ADA: S:86,5% E: 90,5%, LR+: 9,11, LR-: 0,15.

Posteriormente, aparece en la historia posmortem una prueba de PCR. En pocas palabras, se dice de la prueba que detecta oligonucleótidos de la región DR de especies del complejo *Mycobacterium tuberculosis* y que se identificó entonces dicho microorganismo en el LCR del paciente. En general, la prueba es muy específica pero poco sensible, es decir, lo que se logró obtener está en definitiva relacionado con TB.

Utilizando el modelo bayesiano de interpretación en este paciente que tenía una meningitis, más la probabilidad pretest el tener una PCR y un ADA positivo, se tiene una probabilidad posttest del 100%

de que sea meningitis tuberculosa. El otro aspecto a considerar es el medio; estamos en una zona que tiene generalmente 20 a 30 casos de TB por 100 000 habitantes, de los cuales 5 de cada 100 000 son extrapulmonares y de esos casos lo más frecuente es a pleura y meninges, por lo que no sería del todo un caso poco frecuente. Otro aspecto general es que se presenta en población joven, hay compromiso del estado mental en la mayoría de afectados y de igual forma fiebre, signos meníngeos, cefalea, puede haber algo de bajo peso, el compromiso de pares craneanos bajos no se ve tan frecuente como se pensaba y puede haber signos de HTE, como vómitos, etc.

Siempre se ha clasificado la meningitis tuberculosa y se sigue clasificando en tres estadios: estadio 1 es el paciente que está orientado; el estadio 2 es el que tiene somnolencia y signos neurológicos focales; el 3 es el que está en coma y tiene pobre respuesta a estímulos intensos. El paciente que se encuentra en coma tiene una mortalidad del 72%. En este caso en particular, el paciente cuando llegó a UCI tenía un score apache de 25, que le da una probabilidad mayor del 50% de morir. En términos del LCR, se encuentra generalmente una celularidad entre 30 y 900, un consumo de glucosa cercano a 22 mg/dL (entre 5 y 55) y proteínas altas.

En el Consenso Diagnóstico de Meningitis Tuberculosa, trabajo de Marais S. y colaboradores y publicado en *Lancet Infectology* (2010;(10):803-12), se hace un acercamiento de si es o no una meningitis tuberculosa. Cuando el puntaje es menor de 4 es sospechosa o sugestiva de TB y cuando es mayor de 4 es bacteriana. Se utilizan como parámetros la edad, leucocitos en sangre -si hay leucocitosis cuatro puntos, menor de 15 000, cero puntos-, la duración de la enfermedad -de más o menos seis días-, el recuento de células y la proporción de neutrófilos en el líquido. Esta prueba ha sido validada y tienen una sensibilidad del 99%. Con estos intervalos de confianza y especificidad, que posee un valor predictivo positivo del 80% y negativo del 99%, este paciente tenía 0 puntos, dado esto se podría considerar otro agente etiológico, pero como ya se mencionó, se poseen bastantes ingredientes para pensar en TB.

En un artículo publicado en *Lancet* en 2010, se establece la clasificación de consenso donde dice divide básicamente el diagnóstico de meningitis por TB en tres posibilidades: meníngea definitiva, probable posible y no tuberculosa. Hablamos de que el paciente tienen meningitis definitiva cuando tienen cualquiera de estos dos criterios: baciloscopia positiva en LCR, PCR positivo o cultivo positivo para *Mycobacterium tuberculosis* en LCR o baciloscopia positiva asociada a estudio anatomopatológico de cerebro o médula espinal.

Por tanto, el paciente tenía signos y síntomas de meningitis, un LCR con pleocitosis linfocítica, glucosa consumida, proteínas incrementadas, un PCR y un ADA positivos, por lo que la probabilidad postest fue del 100% para TB. Sin embargo, también tenía un puntaje de 0 del score diferencial que también lo hace probable para TB. Esto quiere decir que podríamos tener criterios para meningitis tuberculosa definitiva de acuerdo a la clasificación de *Lancet*.

¿Cuáles son las complicaciones en general de la meningitis? En una revisión del *New England Journal of Medicine*, se dice que las principales y más frecuentes son convulsiones, hidrocefalia, herniación de las amígdalas y zonas de infarto, entre otras. Respecto a las meningitis tuberculosas, corresponderían la hidrocefalia, HTE, edema cerebral de tipo vasogénico y citotóxico, isquemia del territorio de la arteria cerebral media, engrosamiento leptomeníngeo, aracnoiditis, absceso tuberculoso y tuberculoma.

Tabla 7. Características clínicas de la meningitis tuberculosa en diversas series clínicas. Tomado de: Rev Chil Infect. 2011;28(3)238-47

	Girgis NI	Enberg	Roca
n	857 (a)	53 (f)	29
Origen	Egipto	Chilie	España
Años de seguimiento	20	8	15
Porcentaje VIH (+)	NR	30%	52%
Edad promedio	17 (b)	41	34
Compromiso del estado mental (%)	96 (c)	66 (g)	69
Fiebre (%)	90	76	93
Signos meníngeos (%)	68 (d)	80	55
Cefalea (%)	63	68	69
Bajo peso (%)	54	NR	NR
Compromiso pares craneales (%)	50 (e)	8	17
Hiponatremia (%)	NR	NR	45
Vómitos (%)	49	53	38

(a) Todos los pacientes fueron confirmados por cultivo; (b) Se incluyeron niños (51% < 13 años); (c) Grado II o con déficit focal 34% y grado III o estado comatoso 62%; (d) Rigidez de nuca 68% y signos de Kerning y Brudzinsky 65%; (e) VI: 35%, III: 10% y VII: 5%; (f) 45% de pacientes confirmados por cultivo; (g) Desorientado 49% y sopor 17%. NR: no referido.

Tabla 8. Grados de severidad de la meningitis tuberculosa según Gordon y Parson. Tomado de: Rev Chil Infect 2011;28(3)238-47

Grado	Manifestaciones clínicas	Duración de los síntomas:		Mortalidad	Recuperación sin secuelas
		14 a 28 días	>28 días		
I	Vigil y orientado	52%	45%	18%	68%
II	Somnolencia y signos neurológicos focales	30%	65%	34%	53%
III	Coma o respuesta discreta a estímulos intensos	21%	74%	72%	14%

¿Cuál es el pronóstico de estos pacientes? La mortalidad con el diagnóstico definitivo es del 50%; cuando el diagnóstico es probable el 30%

y en general, del 38%. ¿Y cuáles son las variables que impactan? Revisando el modelo de regresión logístico multivariado, se encontró que si el uso de esteroides puede ser un factor protector con valor de riesgo de 0,032, en tanto que la presencia de hidrocefalia incrementa en 4,9 veces la mortalidad.

En resumen, el paciente tenía un cuadro clínico de meningitis de tipo linfocitaria con consumo de glucosa, proteínas altas, ADA positivo, con deterioro de su estado de conciencia hasta el estupor, haciendo hipoxemia sin hipercapnia, con insuficiencia respiratoria aguda. Entonces presenta leucocitosis a lo que el TAC cerebral muestra edema con zonas hipodensas frontales, ectasia y dilatación de sistemas ventriculares. El paciente hace tres paros cardiorrespiratorios a los que se le realiza maniobras de resucitación y fallece. Desafortunadamente no se tiene acceso a la radiografía de tórax para poder analizar la insuficiencia respiratoria aguda, pero esta pudo estar basada en la meningitis, probablemente por TB, que hizo edema cerebral, isquemia cerebral, hidrocefalia aguda, todo esto generó una HTE que pudo llevar a una herniación diencefálica y asimismo a insuficiencia respiratoria aguda. Sin embargo, no se descarta la posibilidad de neumonía dado el tiempo de hospitalización o un tromboembolismo pulmonar, ya que no aparece registrado el uso de profilaxis para esta entidad en el paciente. Por tanto, me quedaría con los diagnósticos clínicos de una meningitis tuberculosa con edema e isquemia cerebral, hidrocefalia aguda, HTE, herniación diencefálica, insuficiencia respiratoria aguda y probablemente una neumonía asociada al cuidado de la salud, que fue finalmente lo que lo llevó a su deceso.

DIAGNÓSTICO FINAL

1. Meningitis tuberculosa.
2. Edema cerebral secundario a 1.
3. Hidrocefalia aguda.
4. Isquemia cerebral.
5. Hipertension endocraneana.
6. Herniación diencefálica.
7. Insuficiencia respiratoria aguda.
8. Neumonía asociada al cuidado de la salud.
9. Tromboembolismo pulmonar

LECTURAS RECOMENDADAS

1. Karsen H, Koruk ST, Karahocagil MK, Calisir C, Baran. Comparative analysis of cerebrospinal fluid adenosine deaminase activity in meningitis. *Swiss Med Wkly.* 2011;(24)141:w13214.

2. Moghtaderi A, Abbasali N, Alavi Naeini R, Yaghoobi S, Narouei B. Comparative analysis of cerebrospinal fluid adenosine deaminase in tuberculous and non-tuberculous meningitis. *Clinical Neurology and Neurosurgery.* 2010;112(6):459-462.
3. Dinnes J, Deeks J, Kunst H, Gibson A, Cummins E, Waugh N et al. A systematic review of rapid diagnostic tests for the detection of tuberculosis infection. *Health Technology Assessment.* 2007;11(3).
4. Marais S, Thwaites G, Schoeman JF, Török ME, Misra UK, Prasad K et al. Tuberculous meningitis: a uniform case definition for use in clinical research. *Lancet Infect Dis.* 2010; 10: 803-12.
5. Lasso B. Meningitis tuberculosa: claves para su diagnóstico y propuestas terapéuticas. *Rev Chil Infect.* 2011;28(3):238-47.
6. Lammie GA, Hewlett RH, Schoeman JF, Donald PR. Tuberculosis cerebrovascular disease: a review. *Journal of infection.* 2009;59:156-66.
7. Po-Chang Hsu, Chien-Chang Yang, Jung-Jr Ye, Po-Yen Huang, Ping-Cherng Chiang, Ming-Hsun Lee. Prognostic Factors of Tuberculous Meningitis in Adults: a 6-Year Retrospective Study at a Tertiary Hospital in Northern Taiwan. *J Microbiol Immunol Infect.* 2010;43(2):111-8.

INTERVENCIONES

Elsa Rojas. MD. Internista. Infectóloga.

Quería hacer unos comentarios con respecto a la historia clínica, comenzando con el antecedente de trauma facial que tuvo el paciente; pienso que en el contexto de lo que le ocurrió, se debía tener un poco más de precisión. Cuando el paciente ingresa a la sala, solo me mencionan dicho evento sin prestarla mayor importancia, pero cuando pedimos la historia clínica antigua, que no se si tuvieron acceso a ella, mencionaron de dos años atrás una fractura abierta, lefort dos y compleja de senos maxilares, a la cual se le realizó manejo quirúrgico sin complicación posterior. En la entrevista con el padre, no refiere haber tenido complicaciones como sinusitis o alguna manifestación de fistula de LCR o por lo menos de una rinoliquia.

El otro detalle deseable sería ver la correlación de los hallazgos paraclínicos con el comportamiento clínico del paciente. Es claro que tenemos el análisis de un LCR, pero con 48 horas de evolución de manejo con antibiótico y esteroides. Creo que este es el tercer o cuarto CPC en el cual que tenemos dificultad en la interpretación de dichos hallazgos. También es

observable in vivo la respuesta inflamatoria de un paciente, que es modificada de manera ostensible por los esteroides; a pesar de las recomendaciones que hay y la evidencia que favorece el uso de esteroides en la meningitis bacteriana del paciente adulto, ya que esta es sólida y ha demostrado que disminuye el daño neurológico pero asociado a las meningitis por neumococo.

Por otra parte y pese que hay muchos datos que apuntan hacia TB meníngea, hay algunos otros que pueden desconcertar como la evolución en la sala y el tiempo de evolución. Este paciente llega con una clínica reconfirmada de solo tres días, lo cual relacionado con la exposición que nos acaban de hacer, los pacientes que tienen meningitis tuberculosa generalmente tienen una evolución un poco más larga, esperando que la sintomatología se presentara al cabo de una o dos semanas. Lo otro fue la evolución del LCR, y pues en la ausencia de correlaciones de las fechas en las cuales se va administrando el tratamiento y lo que va apareciendo, con tan solo dos días de antibiótico el paciente había recuperado su estado de conciencia, a su llegada a la sala no presentaba afasia e incluso deambulaba por la sala preguntando por la salida, siendo el único síntoma persistente la cefalea.

Con dicha mejoría clínica dada el manejo solo con ceftriaxona, pero por la interpretación del ADA y la persistencia de la cefalea, se decide tomar un nuevo LCR con resultado normal; sin pleocitosis y mejoría de la hipoglicorraquia y proteínas. Por tanto, se considera otro hallazgo en contra de lo que se esperaría de una meningitis tuberculosa, ya que no había recibido todavía el tratamiento antiTB. Por otra parte, la hiperglucemia se interpretó como un fenómeno reactivo, descartando diabetes en el paciente, ya que durante la hospitalización presentó glucometrías normales, incluso tras el tratamiento con esteroides y sin haber recibido una sola dosis de insulina, por tanto considero que efectivamente, no correspondía a un caso diabético.

Teniendo en cuenta todos estos elementos, se puede realizar el balance de elementos a favor como: el valor del ADA, las pruebas de biología molecular y la epidemiología local, con alta probabilidad pretest pero que no deben ser motivo suficiente para descartar los diagnósticos diferenciales. No descarto que el comportamiento de su evolución tenga relación con la fractura del antecedente, además que, eventualmente, las imágenes obtenidas y que fueron además vistas por neurocirugía, en especial la segunda TAC contrastada, que comienza a insinuar algo de captación del medio

de contraste en la región retroocular izquierda, signo de la cerebritis; también pueden ser zonas con captación, pero sin configurar claramente un absceso cerebral. Dado esto fue revalorado en repetidas ocasiones por neurocirugía, quien ordenó manejo complementario para el edema cerebral, aunque la etiología fue confirmada por la PCR pese la negatividad de los cultivos. El estudio de senos paranasales mediante TAC no evidenció la presencia de colecciones.

Dentro de los diagnósticos diferenciales, no dejaría de considerar la micosis y mucormicosis, pese que son condiciones asociadas a pacientes diabéticos o inmunosuprimidos. Esto dado que el comportamiento clínico observado es muy similar en dichas entidades y se ocasiona por el tropismo fúngico hacia los vasos sanguíneos, generando el fenómeno isquémico; también podrían relacionarse con la colección no advertida durante la evolución del cuadro, la cual pudo conllevar a las complicaciones como la vasculitis y la muerte del paciente. De todas maneras, no se debe subestimar el valor de todos los elementos a favor de la TB encontrados en el paciente, pese que no correspondió al comportamiento clínico típico.

Gustavo Pradilla. MD. Neurólogo

Para comenzar, sería bueno repasar ciertos aspectos básicos. En un paciente joven, la infección se puede sospechar por la fiebre. Adicional a ella, si hay dolor de cabeza, esta se puede ubicar en las meninges cuando se presenta de manera aguda con rigidez nuchal, características del llamado meningismo. También suele presentar positivos los signos de Kerning y Brusinski, entre otros elementos. Lo que se debe recalcar es que, para que estos se produzcan debe haber irritación de meninges ocasionada por la inflamación.

Hace muchos años, un grupo experto en TB se reunió en el Reino Unido y publicó una clasificación que se ha ido actualizando. Esta consta de estados 1, 2 y 3; siendo el estado tres cuando el deterioro de la conciencia del paciente y bastante importante y su escala de Glasgow es inferior a 10 puntos. El paciente presentado aparentaba encontrarse en un estado 1; estaba alerta, sí con rigidez nuchal y fiebre, pero deambulaba por la sala hasta que entró en un franco deterioro, lo que le recategorizaría como estado 3.

En este caso, donde el paciente aparenta ser sano, no está inmunocomprometido (no tenía infección por VIH ni estaba recibiendo esteroides) y no había historia de contacto con patógenos probables; pero

y sin embargo, venía del municipio de Sabana de Torres, un área tropical o subtropical, por lo que sería suficiente para indicar la punción lumbar ante sospecha diagnóstica. Por otro lado, esta está contraindicada en caso de problemas de coagulación, por lo que lo correcto sería comenzar la llamada terapia empírica; si piensa en meningitis aguda, tenga en cuenta que en este grupo de edad la prevalencia etiológica es del neumococo, lo que le daría para pensar en meningitis bacteriana para comenzar con el antibiótico respectivo. Existen esquemas muy específicos para este tratamiento y los mismos fueron los que establecieron la conducta seguida en este caso.

Después se realiza el líquido, encontrándose la glucosa baja (que sucede por alteración de la barrera hematoencefálica y el consumo bacteriano de glucosa), que haría pensar aún más en meningitis bacteriana. Por otro lado y pese a estar parcialmente tratada, se encuentra también celularidad sobretodo de tipo linfocítica, por lo que se podría considerar además la meningitis por hongos o por *Mycobacterium tuberculosis*. Desde un punto de vista muy general, las meningitis subagudas, como las ocasionadas por estos microorganismos, tienden a localizarse en la base del cráneo, ocasionando luego una aracnoiditis con hidrocefalia, lo presentado por el paciente.

También se tiene un ADA positivo, prueba en la que hago énfasis dada su importancia en un país como Colombia (pese que ya contamos con PCR), para el diagnóstico de esta enfermedad. Se tiene entonces una clínica positiva, un líquido bastante sugerente y una PCR positiva, por lo que se daría el diagnóstico definitivo de meningitis por TB.

Sin embargo, comparto el escepticismo de la doctora Rojas, ya que puede haber otras causas que no podrían descartarse. Llama la atención la posibilidad de una fístula y la de etiología fúngica, incluso la misma meningitis por TB ya que es una presentación rara. Hay un estudio epidemiológico canadiense bastante interesante, en el cual siguieron a 80 000 pacientes con TB y solo el 1% presentó meningitis TB, demostrando que no es tan común como se suele creer. Sin embargo, en un trabajo al cual fui invitado a participar del doctor Julio César Mantilla, se estudiaron los pacientes del área de influencia local con meningitis tuberculosa y se encontró que todos presentaba clínicas diferentes sin sospecha de TB y con posterior deceso; el diagnóstico fue confirmado por anatomía patológica. Hay quienes mencionan que las formas extrapulmonares de esta enfermedad afecta hasta un 10% de los pacientes, en especial

a los niños, VIH positivos, inmunosuprimidos y con otros factores de riesgo, pero este paciente no presentaba ninguna de estas predisposiciones.

De todas maneras y aunque no se deberían descartar los otros agentes, al apuntar todo hacia una meningitis por TB la conducta asumida fue correcta al basarse en el diagnóstico de meningitis aguda de etiología bacteriana. También lo fue el tratamiento empírico instaurado ante la imposibilidad de realizar la punción lumbar, pero con otros aspectos a favor del diagnóstico como la epidemiología y el historial de contacto con personas posiblemente infectadas. En 22 años como neurólogo de este Hospital, he aprendido que la meningitis tuberculosa tiene una característica y es que no hay nada característico. Michael Parson, un neurólogo inglés encontró casos en los cuales tenían hasta seis punciones lumbares totalmente normales, los pacientes fallecían y sus cerebros estaban infectados con TB; sin embargo neurorradiológicamente se podría mencionar de tres hallazgos comunes de la meningitis tuberculosa: engrosamiento de las meninges –algo no mencionado en este caso–, hidrocefalia y los infartos que provocan los problemas de vasculitis. Aunque los exámenes paraclínicos ayudan y orientan bastante, es el criterio clínico el que debe dirigirse hacia el paciente para guiar el tratamiento y garantizar una evolución, tal vez no tan lamentable como la de este caso.

DISCUSIÓN DE PATOLOGÍA

IDENTIFICACIÓN DEL CASO

Sexo: masculino.

Edad: 24 años.

Fecha de ingreso: HUS. 23-07-2011.

Lugar y fecha de muerte: HUS- UCI- adultos. 08-08-2011, 13:24 hs.

Lugar y fecha de autopsia: HUS. Bucaramanga. 08-08-2011.

Autopsia realizada por:

Dr. Julio Cesar Mantilla Hernández.

Dra. Berlly Lucía Díaz Gómez.

RESUMEN DE HISTORIA CLÍNICA

Paciente adulto joven que consulta por cuadro clínico de dos días caracterizado por fiebre, emesis, anorexia, cefalea global, alteración del estado de conciencia y afasia. Como antecedentes de relevancia, se refiere alcoholismo ocasional y trauma facial complejo hacía dos meses. Al examen físico de ingreso, se encuentra paciente en regulares condiciones generales, con escala de Glasgow de 10/15, sin signos meníngeos como rigidez nuchal o signo de Babinsky. Por el espectro de enfermedad se

decide hospitalizar por sospecha de meningitis y se inicia manejo con antibióticos de amplio espectro tipo vancomicina y ceftriaxona. La TAC cerebral no refiere alteración al momento del ingreso sin alteraciones y la punción lumbar revela pleocitosis, proteinorraquia e hipoglucoorraquia, por lo que se considera alta sospecha de infección del SNC. Se realiza prueba Elisa para VIH, test de BAAR, KOH y líquido cefalorraquídeo con búsqueda de crecimiento de bacterias bacterianas, todos con resultado negativo. El ADA es de 34 U/L, por lo que se considera probable infección por tuberculosis.

El paciente evoluciona de manera favorable con buena respuesta al tratamiento, hasta que comienza a presentar fiebre, por lo que se considera posible hipertensión endocraneana y se realiza Tomografía axial computarizada cerebral con hallazgo de cerebritis vs. contusión antigua. Se reinicia el manejo antituberculoso y es valorado por el servicio de neurocirugía en donde se considera posible fistula de líquido cefalorraquídeo.

Tras 15 días de hospitalización, presenta insuficiencia respiratoria que requiere intubación orotraqueal y ventilación mecánica y se traslada a UCI de adultos para continuar manejo y medidas de soporte. En ese día presenta falla multiorgánica y tres paros cardiorespiratorios, con mantiene asistolia tras instaurar maniobras básicas y avanzadas de reanimación declarando fallecimiento. Se solicita autopsia médico-científica y se llena ficha epidemiológica. El procedimiento es autorizado por los familiares del paciente.

HALLAZGOS DE LA AUTOPSIA

EXAMEN EXTERNO

Se examina el cadáver de un hombre adulto joven de raza mestiza, con índice de masa corporal de 22,31 Kg/m², marcada palidez generalizada, con secreción mucoide amarillenta en fosas nasales, lengua pálida y dentadura natural incompleta en regular estado. En tórax, abdomen y extremidades no se encuentran alteraciones.

EXAMEN INTERNO

Al realizar la apertura del cuerpo, se encuentran adherencias pleurales bilaterales, 800 cc de líquido claro de aspecto cetrino en cada espacio pleural y en cavidad abdominal 3000 cc de líquido de aspecto hemático y adherencias fibrinosas interasas.

El examen del sistema nervioso central muestra encéfalo aumentado de tamaño, de aspecto congestivo y edematoso, con giros y circunvoluciones aplanadas y surcos y cisuras estrechas, al corte se encuentran hemorragias puntiformes en sustancia blanca y plexos coroides congestivos (ver Figura 1 y 2). Los cortes histológicos de cerebro, tallo cerebral y cerebelo, revelan marcada congestión de los vasos sanguíneos que conforman la red vascular leptomeníngea, con infiltrado inflamatorio linfoplasmocitario e histiocitario a su alrededor, los espacios perivasculares de Virchow-Robin son amplios y notorios (ver Figura 3). La coloración de ZN es negativa para BAAR.

El sistema cardiovascular es de características normales, el sistema respiratorio muestra pulmones congestivos, sin focos de consolidación, al corte presentan marcada congestión y escurrimiento de material espumoso rosado que corresponde a líquido de edema, los cortes microscópicos muestran material eosinófilo amorfo que corresponde a líquido de edema en el interior de los alvéolos. No se identifican granulomas, ni focos de necrosis.

Al revisar el sistema digestivo se encuentra esófago normal, que comunica con estómago ocupado por líquido grumoso con aspecto en cuncho de café, que al ser evacuado permite reconocer mucosa fundocorporal congestiva con lesiones hemorrágicas puntiformes. En el duodeno, en su primera porción, sobre su cara posterior y a 3 cm del píloro se encuentra una úlcera de 2,8 cm de diámetro mayor, de bordes regulares de aspecto hemorrágico, con coágulos adheridos a su superficie (ver Figura 4). Al corte se reconoce úlceras con bordes regulares y abundantes coágulos sanguíneos adheridos en la superficie; el examen microscópico de la misma muestra en sus bordes edema, congestión, hemorragia, detritus celulares, abundante material de granulación e importante infiltrado inflamatorio de tipo polimorfonuclear neutrófilo (ver Figura 5). El yeyuno, íleon e intestino grueso son de características usuales, reconociéndose al examen microscópico edema, congestión e hiperplasia del tejido linfoide. El hígado es congestivo, y los cortes histológicos muestran dilatación de sinusoides y de la vena central, la vesícula biliar es normal, el páncreas se encuentra adherido a la perforación duodenal, y su examen microscópico revela edema, congestión, hemorragia, necrosis e infiltrado inflamatorio

de leucocitos PMN, el epiplón presenta extensas áreas de hemorragia y esteatonecrosis, alteraciones que se confirman en el examen microscópico, las cuales son muy notorias en la zona más cercana y adherida a la perforación duodenal. (ver Figura 6).

La evaluación del sistema hematolinfoide muestra esplenomegalia y pequeñas adenopatías en cuello, axila y mediastino, cuyo examen microscópico revela hiperplasia folicular y sinusal, sin granulomas, ni focos de necrosis. El examen del sistema genitourinario permite reconocer riñones congestivos y su análisis microscópico muestra necrosis de coagulación del epitelio de los tubulos proximales. El sistema endocrino muestra las glándulas suprarrenales, tiroides e hipófisis con marcada congestión y edema.

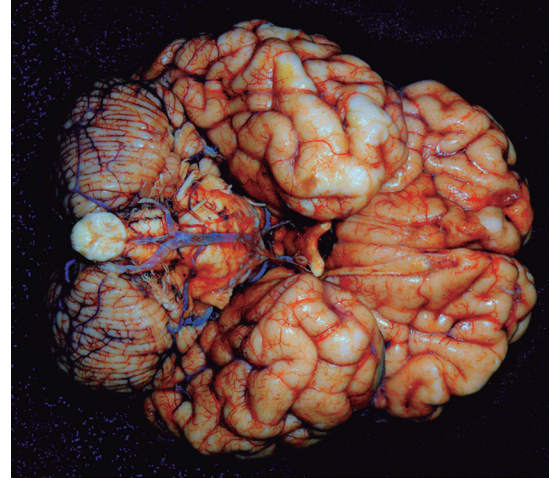


Figura 1: Encéfalo congestivo.

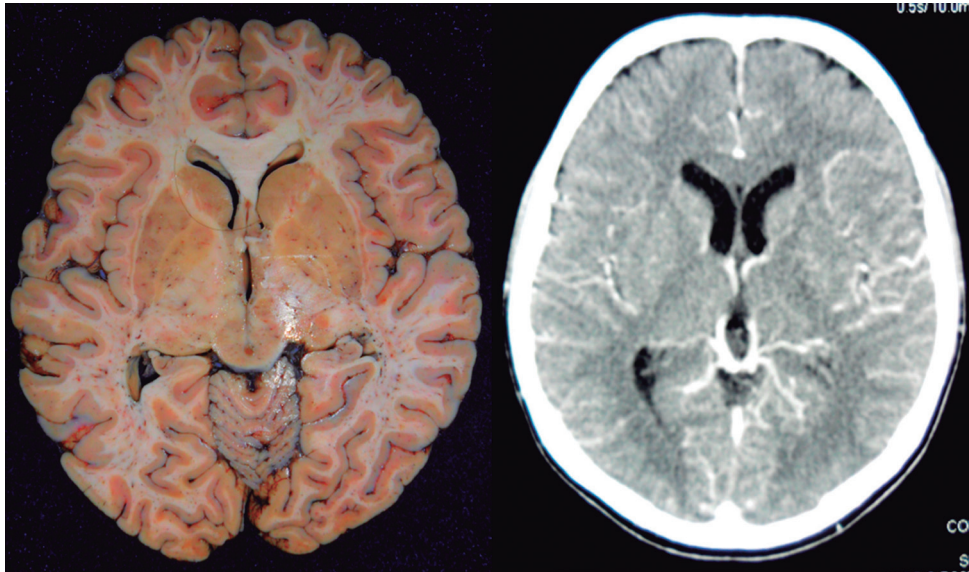


Figura 2. Correlación del valor imagenológico. A. Corte macroscópico del encéfalo. B. Tomografía Axial Computarizada practicada a la paciente días antes.

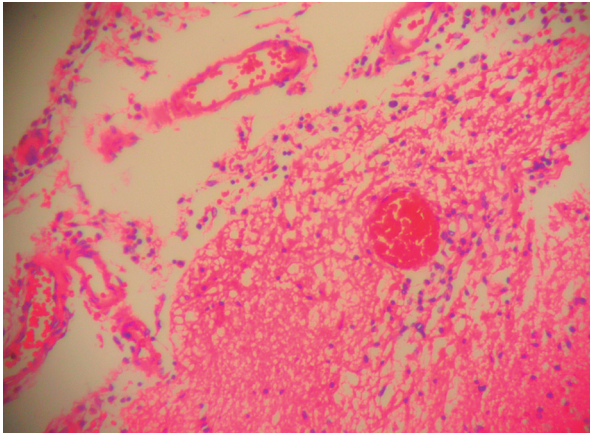


Figura 3. Congestión encefálica con marcado infiltrado inflamatorio linfoplasmocitario e histiocitario.

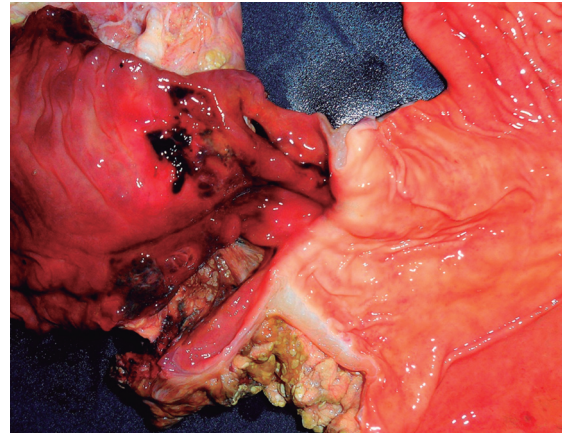


Figura 4. Úlcera perforada en primera porción del duodeno.

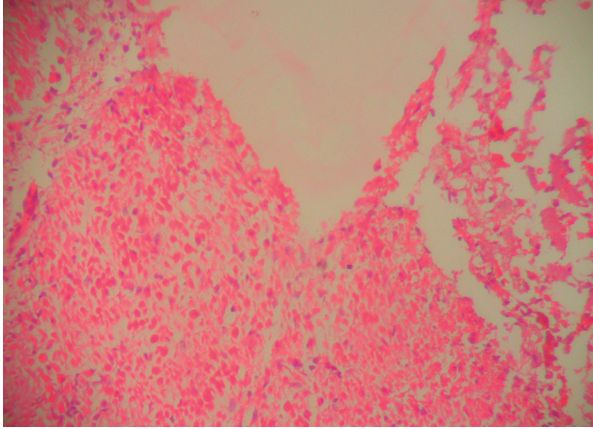


Figura 5. Corte microscópico de úlcera perforada.

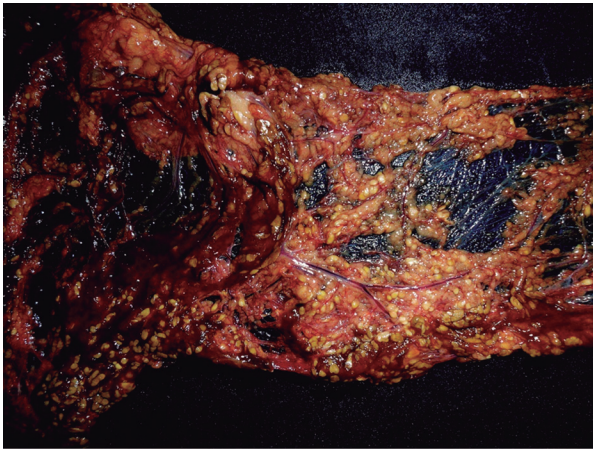


Figura 6. Epiplón que revela intensa hemorragia y necrosis grasa.

DIAGNÓSTICO

Hombre adulto joven con cuadro clínico de dos días de evolución caracterizado por malestar general, fiebre, emesis, cefalea progresiva intensa y alteración de la conciencia, por lo que acude al servicio de urgencias del Hospital Universitario de Santander, en donde se realizan durante su estancia hospitalaria estudios complementarios que establecen sospecha de infección tuberculosa, por lo que se inicia manejo antituberculosis y antibiótico de amplio espectro, con mejoría del cuadro neurológico. En el día 15 de hospitalización, se encuentra insuficiencia respiratoria y posterior falla multiorgánica. Por tener un diagnóstico de una entidad de interés epidemiológico, se solicita autopsia médico-científica.

EN LA AUTOPSIA SE ENCUENTRA:

1. Meningoencefalovasculitis granulomatosa de etiología tuberculosa.
2. Úlcera péptica duodenal perforada con hemoperitoneo masivo.
3. Choque hipovolémico secundario a 2.
4. Pancreatitis aguda con hemorragia y esteatonecrosis.
5. Necrosis tubular aguda.
6. Edema pulmonar.
7. Congestión visceral generalizada.

ANÁLISIS, CORRELACIÓN Y CONCLUSIÓN

Teniendo en cuenta los datos de la historia clínica y realizando su correlación con los hallazgos del examen al cuerpo e histopatológico, se concluye que se trata de un hombre de 24 años en el 14° día de tratamiento para tuberculosis meníngea, con hallazgos a nivel de sistema nervioso central de meningoencefalovasculitis granulomatosa y quien fallece a consecuencia de choque hipovolémico por hemoperitoneo masivo secundario a ruptura de úlceras pépticas perforadas.

RECOMENDACIONES

1. En un paciente con síntomas y signos de compromiso del sistema nervioso central, es indispensable realizar historia clínica y examen clínico neurológico completo.
2. La mejor manera para diagnosticar meningitis tuberculosa es pensar en ella.
3. El líquido cefalorraquídeo en meningitis tuberculosa no tiene hallazgo alguno que sea específico, pero se puede confundir con otras meningitis crónicas, virales y piógenas parcialmente tratadas.
4. La meningitis tuberculosa no diagnosticada es mortal en el 100% de los casos, dentro de un período de tiempo no mayor a tres meses.
5. La tomografía axial computarizada y la resonancia magnética nuclear no son útiles en el diagnóstico de tuberculosis meníngea.
6. En el paciente que lo necesite, no se debe abreviar el examen neurológico. En caso de hacerlo, tal vez solo se consiga abreviar la vida del enfermo y sumar otro diagnóstico equivocado. del enfermo y sumar otro diagnóstico equivocado. del enfermo y sumar otro diagnóstico equivocado.