
ELÉTRON-MICROGRAFIA DO EPIDÍDIMO DE CODORNAS JAPONESAS (*coturnix coturnix japonica*) EM PERÍODO DE REPRODUÇÃO

FRANZO, Vanessa Sobue⁶⁴
ARTONI, Silvana Martinez Baraldi⁶⁵
OLIVEIRA, Daniela⁶⁶
VULCANI, Valcinir Aloísio Scalla⁶⁷
SAGULA, Alex⁶⁸

Recebido em: 2008-06-18

Aprovado em: 2008-09-02

ISSUE DOI: 10.3738/1982.2278.101

RESUMO: O epidídimo em aves é uma estrutura de importância no transporte e estágios do metabolismo de espermatozoides. Investigou-se a ultra-estrutura do epidídimo nos segmentos cranial, médio e caudal de 10 codornas *Coturnix coturnix japonica* sexualmente maduras, através da microscopia eletrônica de varredura e não foram observadas distinções nestes segmentos. Analisando-se todas as porções do epidídimo, observou-se um epitélio de revestimento e estroma peritubular, além de espermatozoides entre os estereocílios.

Palavras-chave: Epidídimo. *Coturnix coturnix japonica*. Microscopia eletrônica de varredura. Reprodução

ELÉTRON-MICROGRAFY OF EPIDIDYMAL REGION OF JAPANESE QUAIL (*coturnix coturnix japonica*) IN REPRODUCTION PERIOD

SUMMARY: The epididymis in birds is very important in transport and metabolism stage of spermatozoids. This study aimed the epididymis' ultra-structure of 10 quails *Coturnix coturnix japonica* in sexually ripe. The epididymis' portions (cranial, medium and caudal) were described through the scanning electronic microscopy and not finding distinction in these segments. It was observed all these portions of the epididymal region noticed that there are a revestiment epithelium and a peritubular stroma besides stock of spermatozoids in stereocilios.

Keywords: Epididymis. *Coturnix coturnix japonica*. Scanning electron microscopy. Reproduction.

⁶⁴ Professora adjunta da Universidade Federal de Tocantins, UFT. Dra. Medicina Veterinária (Patologia animal com ênfase em Morfofisiologia animal). vsfranzo@hotmail.com

⁶⁵ Livre-docente da Universidade Estadual Paulista. Dr.a em Ciências Biológicas pela Unesp-Botucatu. smbart@fcav.unesp.br

⁶⁶ Professora adjunta Universidade Federal Rural de Pernambuco- Garanhuns. Dra. Cirurgia veterinária pela Unesp-FCAV-Jaboticabal.

⁶⁷ Dr. em Cirurgia Veterinária pela Unesp, FCAV-Jaboticabal. aloisiosv@hotmail.com

⁶⁸ Biólogo, formado pela Universidade de Araraquara, UNIARA. Universidade Estadual Paulista. alexsagula@yahoo.com.br

INTRODUÇÃO

O epidídimo das aves tem sido muito estudado, principalmente após o advento da inseminação artificial e pesquisa do sêmen de espécies aviárias, objetivando-se o melhor desempenho zootécnico na produção avícola (MIES FILHO, 1987; FOOTE, 2002). Estudos dessa região anatômica foram realizados no galo doméstico (LAKE, 1957; TINGARI, 1971; BUDRAS; SAUER, 1975; MIES FILHO, 1987; FOOTE, 2002), no peru (HESS et al. 1976), na galinha d'Angola (AIRE, 1979a) e na codorna japonesa (Baraldi-Artoni et al. 1999).

O epidídimo de galos (*Gallus gallus domesticus*) é funcionalmente importante no transporte dos espermatozóides, na secreção e reabsorção dos fluidos e na remoção de espermatozóides degenerados (MUNRO, 1938; LAKE, 1957; 1962; TINGARI, 1971 E 1973; TINGARI; LAKE, 1971 e 1972), enquanto em mamíferos, o epidídimo tem função similar, além de favorecer o armazenamento e maturação de espermatozóides (ORGEBIN-CRIST, 1969; GLOVER; NICANDER, 1971). Aire (1979a e 1979b) demonstrou a importância do epidídimo em relação ao transporte de espermatozóides ao observar que há microvilos curtos, retos, de diâmetro uniforme através de seu comprimento, que se estendem no interior dessa estrutura anatômica.

A região epididimária é o conjunto de túbulos retos, conexões e ducto do epidídimo que se difere dos mamíferos por ser um ducto muito curto (AIRE, 1979a). Verificou-se que esses ductos dão continuidade aos ductos deferentes, geralmente de forma dilatada nos passeriformes, que terminam na cloaca (STURKIE, 1969). Esta dilatação tende a ser considerada como uma **vesícula seminal**, porém Marshall (1961) levou em conta que esta estrutura terminal do deferente não tem qualquer similaridade morfológica com a vesícula seminal dos mamíferos. Assim, Sturkie (1969) sugeriu a denominação de **saco seminal** onde o esperma pode ser armazenado.

Em aves, a maior proporção da região tubular extra-testicular é composta pelos ductos eferentes. Sendo assim, o ducto do epidídimo é proporcionalmente menor e não há as subdivisões (cabeça, corpo e cauda) e nem as funções que ocorrem em mamíferos (STOLL; MARAUD, 1955; LAKE, 1981).

No interior do lúmen epididimário, o espermatozóide sofre outras alterações, tais como modificações no seu metabolismo (MANN; LUTWAK-MANN, 1981) e alterações no padrão da atividade flagelar (COOPER et al. 1986). A gota citoplasmática é uma pequena massa de citoplasma que permanece ao espermatozóide quando ele deixa o epitélio seminífero, processo típico da espermatogênese (HERMO et al., 1988). Nos mamíferos, a gota citoplasmática no espermatozóide migra da região do colo para a extremidade distal da peça média do flagelo, quando o espermatozóide passa do lúmen dos ductos eferentes para a cabeça epididimária. No corpo epididimário, as gotas citoplasmáticas parecem protruir-se caudalmente e, na cauda epididimária, a maioria dos espermatozóides não possui mais as gotas citoplasmáticas (BEDFORD, 1978; KAPLAN et al. 1984; HERMO et al. 1988). O significado funcional da gota ainda não está esclarecido, mas se sabe que o ejaculado, contendo uma alta proporção de espermatozóides com gotas citoplasmáticas persistentes, pode estar associado a uma função epididimária alterada e com fertilidade reduzida (CUMMINS; GLOVER, 1970; CUMMINS, 1973; BEDFORD, 1978). Em aves sexualmente inativas, as paredes dos ductos estão colapsadas e a cavidade se contrai reduzindo-se a metade do diâmetro usual (TINGARI, 1971).

O objetivo deste estudo foi investigar as possíveis diferenças ultra-estruturais dos segmentos cranial, médio e caudal do epidídimo da codorna *Coturnix coturnix japonica* sexualmente maduras para possível comparação com os achados morfofuncionais descritos para o epidídimo de outras espécies aviárias.

MATERIAL E MÉTODOS

Durante o período experimental utilizou-se epidídimos de 10 codornas (*Coturnix coturnix japonica*) sexualmente maduros, em época de reprodução. Após o sacrifício das aves por deslocamento cervical, foi realizada laparotomia abdominal e evisceração do trato gastrintestinal para identificação e dissecação dos epidídimos, os quais foram seccionados em três segmentos: cranial, médio e caudal.

Fragmentos do epidídimo medindo 5 x 8mm foram fixados em solução de glutaraldeído a 3% em tampão fosfato de sódio 0,1 M, pH 7,6 por 8 a 4°C (Karnovsky, 1965). Os fragmentos

foram fixados na solução de tetróxido de ósmio a 1% por 4 horas à 4°C. Depois disso, o material foi lavado em água destilada, consecutivamente por quatro vezes. A desidratação foi feita pela imersão do material em concentrações crescentes de álcool etílico (30, 40, 50, 60, 70, 80, 90, 95, 100%). Após a desidratação, as amostras foram secas em câmara de secagem ao ponto crítico, mediante a utilização de CO₂ líquido, montados sobre *stubs* (porta amostras metálico) com o auxílio de uma pinça sob lupa estereoscópica binocular e metalizados com ouro por 140 segundos. Os cortes foram fotografados em microscópio eletrônico de varredura (modelo Jeol JSM 3470), operando a 15 KV, no Laboratório de Microscopia Eletrônica da Faculdade de Ciências Agrárias e Veterinárias, Campus de Jaboticabal, Unesp.

RESULTADOS E DISCUSSÃO

Conforme Stoll e Maraud (1955) e Lake (1981), morfológicamente, o epidídimo da codorna apresenta-se como uma estrutura menor do que de mamíferos, não possuindo, externamente uma divisão nítida em relação às porções cranial, média e caudal (Figura 1). Observou-se que o epidídimo da codorna apresenta-se envolvido pela túnica albugínea densa, miofibro-elástica, com constituição uniforme por todo o órgão. A túnica albugínea não emite septos para o interior do parênquima do epidídimo apresentando-se como um órgão maleável.

Vários ductos também foram observados no parênquima epididimário (Figura 2), revestidos por um epitélio de revestimento pseudoestratificado cilíndrico ciliado (GRAY, 1937) e circundados por um estroma peritubular.




FIGURA 1: Elétron-micrografia da superfície do epidídimo mostrando que não há diferença nítida entre as regiões (cabeça, corpo e cauda).




FIGURA 2: Elétron-micrografia do parênquima epididimário. Notar o epitélio de revestimento (ER) e estroma peritubular (seta).

A análise ultra-estrutural do epidídimo da codorna permitiu evidenciar abundantes estereocílios, muito longos, ramificados e de diferentes tamanhos em todos os segmentos analisados no epidídimo (Figura 3), comprovando os estudos feitos por Aire (1979a e 1979b).

Observa-se que no ducto epidídimo há presença de estereocílios e células espermáticas, visualizando-se uma quantidade considerável de caudas (Figura 4), pois no interior do epidídimo, o espermatozóide sofre alterações metabólicas (Mann e Lutwak-Mann, 1981) e no padrão da atividade flagelar (Cooper et al. 1986). Em aves inativadas, ducto está colapsado (Tingari, 1971) o que não ocorreu nas elétron-micrografias, pois as aves estão em período de reprodução.

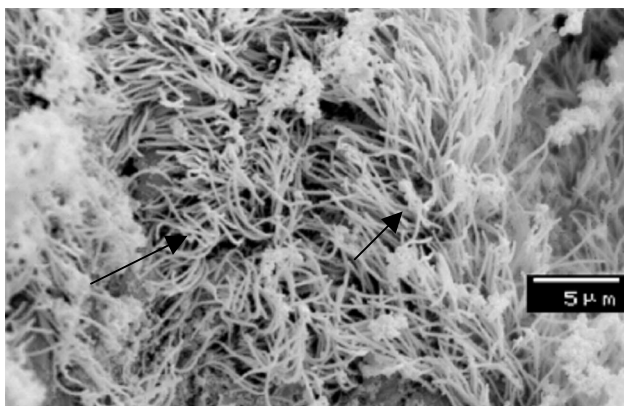


FIGURA 3: Elétron-micrografia de epidídimo de codornas mostrando a presença de abundantes esterocílios longos, ramificados e de tamanho irregular (setas).




FIGURA 4: Elétron-micrografia de epidídimo de codornas. Notar que entre os esterocílios (*), há células espermáticas (seta) e a presença da gota citoplasmática (GC) arredondada.

Na figura 4 pôde-se observar também a presença da gota citoplasmática no espermatozóide. Conforme Bedford (1978), Kaplan et al. (1984) e Hermo et al. (1988), a gota citoplasmática do espermatozóide migra do colo para a extremidade distal da peça média do flagelo quando o espermatozóide passa do lúmen dos ductos eferentes para o ducto epididimário.

Comprovou-se, através da microscopia eletrônica de varredura, que o epidídimo é a região em que ocorre transporte e etapas de metabolismo de espermatozóides (MUNRO, 1938; LAKE, 1957; 1962; TINGARI, 1971; 1973; TINGARI; LAKE, 1971 e 1972).

CONCLUSÃO

A partir dos resultados, concluiu-se que no epidídimo de codornas japonesas *Coturnix coturnix japonica* existem certas peculiaridades estruturais podendo representar alguma atividade funcional, relacionada ao transporte e metabolismo espermático, que ocorre no lúmen epididimário, haja visto que o processo metabólico pode requerer microambientes diferentes de acordo com a espécie animal analisada, tornando-se imprescindíveis estudos para que sejam definidas. A análise ultra-estrutural do epidídimo na codorna não permitiu uma diferenciação entre os três segmentos morfofuncionais.

REFERÊNCIAS

- AIRE, T. A. Micro-stereological of the avian epididymal region. **J. Anat.**, v.129, n.4, p. 703-706, 1979a.
- AIRE, T. A. The epididymal region of the Japanese quail (*Coturnix coturnix japonica*). **Acta Anat.** v.103, n.1, p. 305-312, 1979a.
- BARALDI-ARTONI, S. M. et al. Avaliação morfométrica da área do epidídimo e dos ductos eferentes e ductos epididimários da codorna doméstica, no decorrer do ano. **Braz. J. Vet. Res. An. Sci.** v.36, n.6, p. 283-289, 1999.
- BEDFORD, J. M. Influence of abdominal temperature on epididymal function in the rat and rabbit. **Am. J. Anat.** v. 152, n.2, p.509-22, 1978.
- BUDRAS, K. D; SAUER, T. Morphology of the epididymis of the cock (*Gallus domesticus*) and its effect upon the steroid Sex hormone synthesis. I. Ontogenesis, morphology and distribution of the epididymis. **Anat. and Embr.** v.148, n.1, p. 175-196, 1975.
- COOPER, T. G; WAITES, G. M. H; NIESCHLAG, E. The epididymis and male fertility. A symposium report. **Intern. J. Androl.** v. 9, p. 81-90, 1986.
- CUMMINS, J. M. The effects of artificial cryptorchidism in the rabbit on the transport and survival of spermatozoa in the female reproductive tract. **J. Reprod. Fert.** v.33, p. 469-479, 1973.
- CUMMINS, J. M; Glover, T. D. Artificial cryptorchidism and fertility in the rabbit. **J. Reprod. Fert.** v.23, p.423-434, 1970.
- FOOTE, R. H. **The history of artificial insemination: selected notes and notables.** 2002. Disponível em <<http://www.asas.org/symposia/esupp2/Footeshist.pdf>>. Acesso em 29 jan. 2007.

GLOVER, T. D; Nicander, L. Some aspects of structures and function in the mammalian epididymis. **J. Reprod. Fert.** v.13, p. 39-50, 1971.

GRAY, J. C. The anatomy of the male genital ducts in the fowl. **J. Morph.**, v.60 p.393-405, 1973.

HERMO, L; DWORKIN, J; OKO, R. Role of epithelial clear cells of the rat epididymis in the disposal of the contents of cytoplasmic droplets detached from spermatozoa. **Am. J. Anat.** v.183, p.107-124, 1988.

HESS, R. A; THURSTON, R. J; BIELLIER, H. V. 1976. Morphology of the epididymal region and ductus deferens of the turkey (*Meleagris gallopavo*). **J. Anat.** v. 122, p.241-252, 1976.

KARNOVSKY, M. J. A formaldehyde-glutaraldehyde fixative of high osmolality for use in electron microscopy. **J. Cell. Biol.** v.27, p.137-138, 1965.

KAPLAN, M et al. Boar sperm cytoplasmic droplets: Their ultrastructure, their numbers in the epididymis and at ejaculation and their removal during isolation of sperm plasma membranes. **Tissue & Cell**, v. 16, p.455-468, 1984.

LAKE, P. E. The male reproductive tract of the fowl. **J. Anat.** v.91, p.116-129, 1957.

LAKE, P. E. Histochemical demonstration of phosphomonoesterase secretion in the genital tract of the domestic cock. **J. Reprod. Fert.** v.3, p. 356-362, 1962.

LAKE, P. E. Male genital organs. In: KING, A. S.; MCLELLAND, J. (eds). **Form and function in birds**. London: Academic Press, 1981 p.1-61.

MANN, T; LUTWAK-MANN, C. **Male reproductive function and semen**. New York: Springer-Verlag, 1981. 495 pp.

MARSHALL, A. J. Reproduction. In: MARSHALL, A. J. (ed.). **Biology and comparative physiology of bird**. New York: Academic Press, 1961. p.169-213.

MIES FILHO, A. **Inseminação artificial**. 6.ed. Porto Alegre: Artmed,1987 319pp.

MUNRO, S. S. Functional changes in fowl sperm during their passage through the excurrent ducts of the male. **J. Exper. Zool.** v.79, p. 71-92, 1938.

-
- ORGEBIN-CRIST, M. C. Studies on the function of the epididymis. **Biol. Reprod.** v.1, p. 155-175, 1969.
- STOLL, R.; MARAUD, A. Sur la constitution de l'epididyme du coq. **Compte Rendu des Séances de la Société de Biologie**, v.49, p.687-689, 1955.
- STURKIE, P. D. Reproducción en el macho. In: STURKIE, P. D. (ed.). **Fisiol. Aviar.** 2. ed. Zaragoza: Acribia, 1969, p.411-424.
- TINGARI, M. D. On the of the epididymal region and ductus deferens of the domestic fowl (*Gallus domesticus*). **J. Anat.** v.109, p.423-435, 1971.
- TINGARI, M. D. Histochemical localization of 3- and 17-hydroxysteroid dehydrogenases in the male reproductive tract os the domestic fowl (*Gallus domesticus*). **Histochem. J.** v.5, p. 57-65, 1973.
- TINGARI, M. D; LAKE, P. E. Uptake of spermatozoa by the ductuli efferentes after ligation of the ductus deferens of the domestic fowl. **J. Anat.** v.109, p.353-354, 1971.
- TINGARI, M. D; LAKE, P. E. Histochemical localization of glycogen, mucopolysaccharides, lipids, some oxidative enzymes and cholinesterases in the reproductives tract of the male fowl (*Gallus domesticus*). **J. Anat.** v.112, p.273-287, 1972.

