

Embarazo ectópico ístmico-cervical complicado con placenta increta: reporte de un caso (Isthmian-cervical ectopic pregnancy and placenta increta: a case report)

Jamilton Figueroa-Solano ¹✉, Franko Herrera-Castillo ¹, Dajhana Serrano-González ², Rafael Marcano-Vivas ²,
María Sánchez-Hurtado ², Julio Lacruz-Uzcategui ³

¹ Estudiante 6to año de Medicina, Universidad de los Andes Mérida-Venezuela ² Médico residente postgrado de ginecología y obstetricia, IAHULA, Mérida-Venezuela. ³ Médico ginecólogo oncólogo mastólogo, Profesor Asistente de la Universidad de Los Andes, Mérida-Venezuela y especialista adjunto del servicio de ginecología y obstetricia, IAHULA, Mérida-Venezuela.

[CASO CLINICO]

Recibido: 02 de Mayo de 2012. Aceptado: 4 de Agosto de 2012.

Resumen

Paciente femenina de 37 años de edad, quien ingresa con diagnóstico de embarazo ectópico ístmico-cervical; indicando tratamiento conservador farmacológico con Metotrexato. Posteriormente presentó sangrado genital en abundante cantidad y descompensación hemodinámica. Se le realizó ultrasonido transvaginal control con persistencia de una imagen con similares dimensiones a la del ingreso por lo que se decide realizar laparotomía exploradora e histerectomía total, con reporte histopatológico de embarazo ístmico y placenta increta. La evolución posterior a la cirugía fue satisfactoria. El objetivo del siguiente caso es presentar y discutir el hallazgo de una patología infrecuente como lo es el embarazo ectópico ístmico-cervical.

Palabras clave

Embarazo ectópico, embarazo ístmico, acretismo placentario, metotrexato.

Abstract

A 37 years old female patient, who was admitted with diagnosis of Isthmian-cervical ectopic pregnancy; indicating conservative pharmacotherapy with methotrexate. Afterwards the patient presented profuse genital bleeding and hemodynamic decompensation. A control transvaginal ultrasound was performed showing persistence of an image with similar dimensions to admission images, deciding to perform a scanning laparotomy and following total hysterectomy, with histopathological reports of Isthmian pregnancy and placenta increta. The Patient's clinical evolution after surgery was successful. The purpose of the following case is to present and discuss the discovery of a disease as rare as the Isthmian-cervical ectopic pregnancy.

Keywords

Ectopic pregnancy, isthmian pregnancy, placental accretism, methotrexate.

Introducción

El Embarazo Ectópico (EE) se origina por una implantación anormal del blastocito fuera de la cavidad corporal del útero (1), sin lugar a dudas, esta implantación gestacional patológica representa una de las complicaciones más graves del embarazo, y su

incidencia se ha visto incrementada notoriamente en los últimos 20 años (2).

El lugar de implantación extrauterino más frecuente es en la trompa (98%): Ampular: 80%, Ístmico: 12%, Cornual (intersticial): 2,2%, Fimbrias: 6%, otras localizaciones más raras son el ovario (0,15%), el cérvix (0,15%) y el abdomen (1,4%) (3). Se han reportado pocos casos de EE en región ístmica-cervical en las últimas décadas (4).

Se han descrito varios factores de riesgo, entre los cuales se mencionan: la enfermedad pélvica inflamatoria, especialmente la producida por *Chlamydia trachomatis*, hábitos tabáquicos, antecedente de cirugía pélvica, antecedente de embarazo ectópico, uso actual o previo de dispositivos intrauterinos (5).

En la actualidad, el diagnóstico de EE se realiza, en la mayoría de los casos, por el empleo de la ecografía transvaginal, la dosificación en sangre de la subunidad beta de la gonadotropina coriónica humana (β -hCG) y el empleo de laparoscopia diagnóstica (2-6).

Estas pacientes con EE tienen elevado riesgo de presentar complicaciones tales como placenta increta, perforación y hemorragia uterina (7).

El objetivo del siguiente caso es presentar y discutir el hallazgo de un embarazo ectópico ístmico-cervical complicado con placenta increta.

Caso clínico

Se reporta el caso de una paciente de 37 años de edad, quien ingresa por presentar sangrado genital moderado y astenia. Antecedentes Ginecobstétricos: III Gestas, I Parto, I Cesárea. Ingresa con los diagnósticos de: 1) Embarazo de cronología imprecisa por fecha de última menstruación 2) Embarazo Ectópico Ístmico-cervical 3) Anemia Moderada.

El primer día de hospitalización se le realizó ultrasonido transvaginal que reportó a nivel del ístmo imagen ecomixta con bordes irregulares, mal definidos y vascularizada de 3,8 cm x 4,2 cm x 4,8 cm compatible con embarazo ectópico ístmico. (Fig. 1a y 1b). La β -hCG cuantificada para el día de ingreso 241 U/mL (3 semanas).

La paciente fue valorada por el servicio de oncología el segundo día de hospitalización, para considerar tratamiento farmacológico, quienes

indicaron esquema de Metotrexato E.V en bolus semanal por 4 semanas, el cual se lleva a cabo sin eventualidades, realizándose β -hCG control para el día 20 de hospitalización que reportó 7,3 U/mL (Negativa), presentando el día siguiente sangrado genital en abundante cantidad (un posible efecto adverso del uso de Metotrexato) con descompensación hemodinámica, por tal motivo se realizó un ultrasonido transvaginal control, donde se evidenció persistencia de la imagen con similares dimensiones a la del ingreso.

Se realizó ultrasonido Doppler el día 31 de hospitalización y tomografía computarizada pélvica con contraste que reportó tumor en segmento inferior del útero vascularizado, decidiéndose realizar laparotomía exploradora el día 37 de hospitalización, con hallazgos de: tumoración en cara anterior de ístmo uterino de aproximadamente 2cm x 3cm de diámetro, muy vascularizado que infiltraba cara posterior de la vejiga, en vista de estos hallazgos se realizó histerectomía total abdominal sin complicaciones.

La paciente egresó el día 39 de hospitalización satisfactoriamente y el reporte histopatológico sugirió Embarazo Ístmico y Placenta Increta. (Fig. 2a y 2b).

Discusión

El primer embarazo ectópico cervical diagnosticado por ultrasonido se reportó en 1978, a partir de esa fecha el diagnóstico es más frecuente y en etapas tempranas. Como criterios diagnósticos se usa: saco gestacional en el orificio cervical, línea endometrial visible en el fondo uterino y engrosamiento en forma de tonel a la altura de la porción ístmico cervical (19).

Ante la sospecha clínica, los factores de riesgo y las concentraciones séricas de la β -hCG, es muy importante que se realice en forma minuciosa y

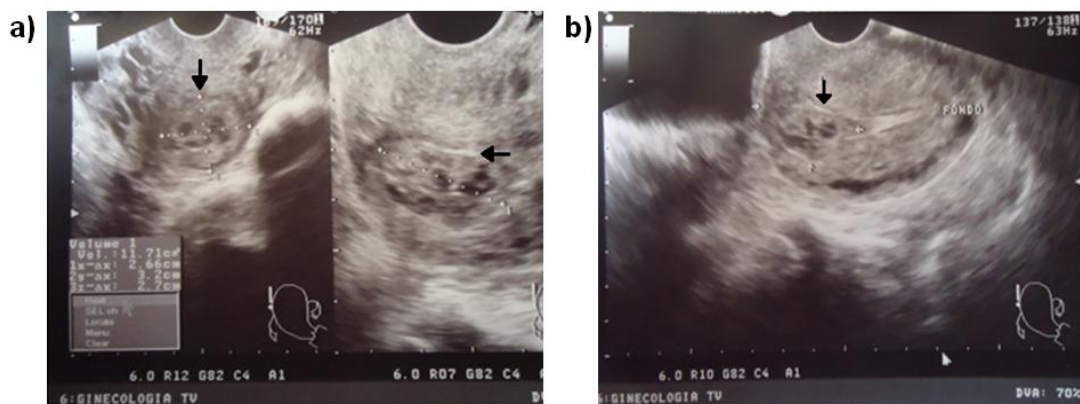


Figura 1. Ultrasonogramas transvaginales a) Evidencia de imagen sugestiva de embarazo ectópico en ístmo del útero. b) Fondo uterino y evidencia de imagen ecomixta sugestiva de embarazo ectópico en región ístmica

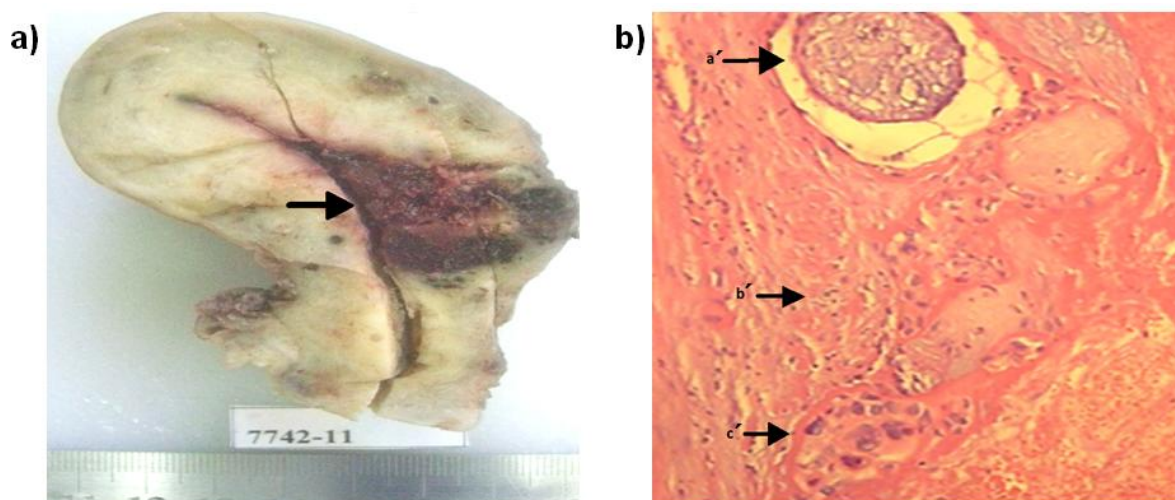


Figura 2. a) Pieza quirúrgica correspondiente a útero con área infiltrante de color pardo rojiza a nivel del istmo consistente con la inserción placentaria. b) Imagen histopatológica correspondiente a istmo uterino donde se aprecia tejido placentario constituido por vellosidades coriales (a'), decidua (b') y trofoblasto (c') con cambios por necrosis isquémica.

completa una evaluación ecográfica abdominopélvica y transvaginal, de los ovarios, la pelvis y la parte superior de abdomen (20).

En Estados Unidos los EE ascendieron de 4,5 por 1000 embarazos en 1970 a 19,7 en 1992. En Venezuela, la tasa de embarazos ectópicos entre 1974 y 1982 osciló entre 2,6 y 3,4 x 1 000 embarazos (14) y hasta el año 1990 sólo se habían reportado 4 casos de Embarazos Istmico-Cervicales (13).

La historia natural de la implantación del blastocito en la región ístmico-cervical es desconocida, pero la ruptura y hemorragia de la cicatriz uterina, sobre todo en el primer trimestre, impide la continuación del embarazo, con alto riesgo de morbilidad materna y posible necesidad de histerectomía (12).

Studdiford diferenció dos tipos de Embarazos Cervicales: el Embarazo Cervical puro (ECP) y el Embarazo Ístmico-Cervical (EIC) (15). En el ECP, el huevo fertilizado se implanta y desarrolla en el cuello uterino sin envolver el cuerpo, mientras que en el EIC, el desarrollo primario del huevo es en el cuerpo, con extensión al cuello. Rara vez se han descrito otras variedades de embarazo cervical como los paracervicales, los exocervicales y los intramurales. El EIC, entraría dentro de la clasificación de los primarios ya que reúne los criterios enunciados por el mismo autor, como son: trompas y ovarios normales, sin evidencia de lesiones recientes o pasadas.

El término acretismo (AP) placentario se refiere a la placenta adherida estrechamente a la pared uterina, lo cual crea dificultad y mayor riesgo de

hemorragia al momento de su separación. Esta adherencia, de acuerdo a su extensión, puede ser focal, parcial o total. Según su ubicación puede ser corporal o segmentaria y según la penetración se clasifica en placenta acreta vera, increta y percreta. La incidencia oscila entre 1:500 y 1:93.000 partos y el orden va descendiendo según su penetración, la más frecuente es la acreta (78%-80% de los casos), luego la increta (15%) y la menor, la percreta (5%-7%) (16).

La mortalidad materna asociada al acretismo placentario oscila entre el 7 y 11% de los casos (18). El manejo convencional del AP siempre se ha basado en la cirugía en forma de Histerectomía subtotal o total en función de la localización de la invasión. En los últimos años surgen abordajes que permiten la conservación uterina como lo son el uso de la embolización selectiva de los vasos nutricios de la placenta y el metotrexato con el cual persigue conseguir la necrosis de la masa placentaria, y por ende su reabsorción y/o expulsión, siendo claro que para su uso debe existir estabilidad hemodinámica en las pacientes, con lo que se obtienen resultados favorables (17).

Dada la baja incidencia del embarazo ectópico ístmico-cervical y el acretismo placentario, no se han reportado casos en Venezuela donde ambas patologías estén asociadas, por lo que cada una de ellas se describe por separado en este reporte, aunque la literatura coincide en el uso del Metotrexato como tratamiento médico inicial conservador en ambas.

El Metotrexato (MTX), en principio, se utilizó para el tratamiento de la enfermedad trofoblástica

gestacional pero, posteriormente, se comenzó a emplear para tratar el EE, inicialmente en casos con difícil abordaje quirúrgico (embarazos abdominales, intersticiales, cervicales, etc.) utilizando el protocolo de Stovell 50 mg/sc² intramuscular dosis única, pudiendo repetirse a los 7 días de persistir elevación de la B-hCG (6).

El MTX es un antagonista de ácido fólico que inhibe la dihidrofolato reductasa y produce, en última instancia, un cese de la síntesis del ADN y de la multiplicación celular (6). Por lo tanto la introducción de MTX para el tratamiento médico del EE ha supuesto una autentica revolución en el enfoque terapéutico de esta enfermedad, estos avances suponen todo un reto para el clínico a la hora de enfocar el tratamiento de una gestación ectópica, en primer lugar hay que decidir si tratar o no el EE (tratamiento expectante).

En caso de que se decida instaurar tratamiento, hay que valorar si éste debe ser radical o, por el contrario, debe ser conservador (médico o quirúrgico) (2). Por lo tanto, no existe un protocolo en cuanto a la terapéutica, utilizándose actualmente medicamentos tales como MTX y tratamiento quirúrgico (8).

Debido a la baja frecuencia de este tipo de EE no existe consenso en cuanto al tratamiento de elección. El Metotrexato ha sido recomendado para producir degeneración trofoblástica, reducir el tamaño y vascularidad de la placenta (14) por lo que ha sido utilizado para el manejo médico, junto con la solución glucosada hiperosmolar, tanto a nivel sistémico como local (11).

Los criterios para el uso del MTX son: estado hemodinámico estable, tamaño del embarazo ectópico no mayor a 4cm, ausencia de embrión con actividad cardíaca, ausencia de derrame peritoneal extrapelviano, β -hCG mayor de 1000 y menor de 10000 mU/ml, seguimiento asegurado, ausencia de antecedentes de enfermedades renales hematológicas o hepáticas, hemograma urea creatinina y

transaminasas normales. Los efectos secundarios dados por el MTX son dolor abdominal, metrorragias, alopecia, náuseas, erupción cutánea, entre otros (6).

El tratamiento médico con Metotrexato no siempre es eficaz, por lo que se recurre al tratamiento quirúrgico mediante laparoscopia, como en los casos de pacientes hemodinamicamente estables, deseos de preservar la fertilidad, localización de la gestación, baja morbilidad y mayor rapidez de recuperación aunque se presenta una mayor tasa de persistencia del trofoblasto; en el caso de pacientes hemodinamicamente inestables y con complicaciones (Acretismo placentario, perforación y hemorragia uterina) se realiza laparotomía exploradora pudiendo llevar esto a histerectomía total.

Los embarazos ectópicos ístmico-cervicales son casos de poca frecuencia. Estos pueden complicarse con acretismo placentario, perforación y hemorragia uterina.

En el presente caso se instauró tratamiento médico en primera instancia con Metotrexato, pero al presentar hemorragia vaginal posterior a la medicación (el cual corresponde a un efecto secundario del medicamento) produciendo descompensación hemodinámica se decidió acudir al tratamiento quirúrgico realizando histerectomía.

Al analizar el informe de Anatomía patológica que reportaba un embarazo ístmico-cervical con características histológicas de placenta increta, se presume la refractariedad al tratamiento con Metotrexato y por esto se decide realizar la intervención quirúrgica con realización de histerectomía total como medida terapéutica.

Este caso cobra importancia médica al ser infrecuente la asociación de dos patologías de muy baja incidencia como lo es el embarazo ectópico ístmico-cervical y acretismo placentario tanto a nivel nacional como internacional.

Referencias

- González J, Lailla V, Fabre E, González E. *Obstetricia*. ELSEVIER 5ª edición 2006, Barcelona, España, pp-445.
- Martin RM, Raga F, Martin V, Bonilla-Musoles F. Gestación ectópica: evolución diagnóstica y terapéutica en la última década. *Clin Invest Gin Obst* 2007;34: 168-75. [[Google Scholar](#)]
- Protocolos SEGO. Embarazo ectópico. *Prog Obstet Ginecol* 2007;50: 377-85. [[Google Scholar](#)]
- Bouyer J, Coste J, Fernandez H, Pouly JL, Job-Spira N. Sites of ectopic pregnancy: a 10 year population-based study of 1800 cases. *Hum Reprod* 2002; 17: 3224-30. [[PubMed](#)] [[Google Scholar](#)]
- Ferrando Serrano M, Romeu Villarroya M, Valero Domínguez FJ, Jordá Cuevas M, Perales Marín A. Embarazo ectópico ovárico: a propósito de un caso. *Clin Invest Gin Obst* 2008;35:187-9. [[Google Scholar](#)]
- Rodríguez-Oliver A, Fernández-Parra J, Puertas A, Montoya F. Embarazo ectópico tubárico: resultados del tratamiento médico con metotrexato. *Clin Invest Gin Obst* 2004;31:150-3. [[Google Scholar](#)]
- Fylstra DL. Ectopic pregnancy within a cesarean scar: a review. *Obstet Gynecol Surv* 2002;57: 537-43. [[PubMed](#)] [[Google Scholar](#)]
- Aboud E. A five-year review of ectopic pregnancy. *Clin Exp Obstet Gynecol*

- 1997; 24: 127-9. [\[PubMed\]](#) [\[Google Scholar\]](#)
9. Carr RJ, Evans P. Ectopic pregnancy. *Prim Care* 2000; 27: 169-83. [\[PubMed\]](#)
 10. Centers for Disease Control and Prevention. Ectopic pregnancy-United States, 1990-1992. *MMWR Morb Mortal Wkly Rep* 1995;44:46-8. [\[PubMed\]](#)
 11. Godin PA, Bassil S, Donnez J. An ectopic pregnancy developing in a previous caesarian section scar. *Fertil Steril* 1997;67: 398-400. [\[PubMed\]](#) [\[Google Scholar\]](#)
 12. Ricardo Yáñez M, Pamela Martínez B, Yasna Ibáñez D, Carlos Benavides B, Aníbal Vega C. Embarazo ectópico ístmico-cervical en cicatriz de cesárea previa. *Rev Chil Obstet Ginecol* 2007; 72: 186-9. [\[Google Scholar\]](#)
 13. Briceño Pérez C. Embarazo Cervical. *Rev Obstet Ginecol Venez.* 2002;62: 261-7. [\[Google Scholar\]](#)
 14. Colmenares B, López Gomez JR, Rivas M, Silva D. Embarazo ectópico abdominal: caso clínico. *Rev Obstet Ginecol Venez.* 2002; 62: 279-81. [\[Google Scholar\]](#)
 15. Studdiford WE. Primary peritoneal pregnancy. *Am J Obstet Gynecol* 1942;44: 487-91.
 16. Briceño-Pérez C, Briceño-Sanabria L. Placenta percreta con ruptura uterina espontánea temprana. *Rev Obstet Ginecol Venez.* 2005; 65: 193-8. [\[Google Scholar\]](#)
 17. Subira Nadal J, Casanova Pedraz C, Padilla Iserte P, Gómez-Marco BV, Perales Puchalt A, Perales Marín A. Éxito en el manejo conservador del Acretismo Placentario mediante embolización y metotrexato. *Prog Obstet Ginecol.* 2011. Doi: 10.1016/j.pog.2011.09.003 [\[Google Scholar\]](#)
 18. Bautista-Gómez E, Morales-García V, Hernández-Cuevas J, Calvo Aguilar O, Flores-Romero AL, Santos-Pérez U. Una alternativa quirúrgica para acretismo placentario. *Ginecol Obstet Mex* 2011;79: 298-302 [\[Google Scholar\]](#)
 19. Molina-Sosa A, Calvo-Aguilar O, Amoroso-Hernández MA, Reyes-Burgoa RE. Falla del tratamiento conservador con metotrexato en un embarazo ectópico cervical. *Ginecol Obstet Mex* 2012; 80: 348-54. [\[Google Scholar\]](#)
 19. Mondragón-Alcocer HL, Velázquez-Cornejo G, Zamora-Ramírez ML. Embarazo ectópico abdominal primario. *Rev Mex Reprod* 2011; 3: 133-7 [\[Google Scholar\]](#)

Como citar éste artículo:
Figuroa-Solano J, Herrera-Castillo F, Serrano-González D, Marcano-Vivas R, Sánchez-Hurtado M, Lacruz-Uzategui J, Embarazo ectópico ístmico-cervical complicado con placenta increta: reporte de un caso. *Avan Biomed* 2012; 1:82-6