

## Enfermedad de Moyamoya y embarazo gemelar. Presentación de un caso y revisión de literatura

### (Moyamoya disease and twin pregnancy. Case report and literature revision)

Airam Amoroso<sup>1</sup> ✉, Gustavo Frontado<sup>1</sup>, Hilarión Araujo<sup>2</sup>, Verónica Montilla<sup>3</sup>

<sup>1</sup> Estudiante 6<sup>to</sup> año Medicina, Universidad de Los Andes. <sup>2</sup> Médico Especialista en Cirugía General, Adjunto del Servicio de Neurología, IAHULA. Mérida-Venezuela. <sup>3</sup> Médico Residente Postgrado Neurología, IAHULA, Mérida-Venezuela.

[CASO CLINICO]

Recibido: 29 de Septiembre de 2011. Aceptado: 22 de Enero de 2011.

#### Resumen

La enfermedad de Moyamoya es una vasculopatía oclusiva cerebral progresiva, caracterizada por estenosis u oclusión de la porción supraclinoidea de la arteria carótida interna, principalmente de la arteria cerebral media y de la arteria cerebral anterior. Su aspecto angiográfico semeja el humo de cigarrillo que en japonés significa "moyamoya". Presentamos el caso de una paciente femenina de 28 años quien presentó cefalea y crisis epilépticas focales desde los 5 años de edad y embarazo gemelar de alto riesgo a los 16 años, que ameritó cesárea segmentaria; Panangiografía que revela imagen semejante a humo de cigarrillo consistente con Enfermedad de Moyamoya.

#### Palabras clave

*Enfermedad de moyamoya. Embarazo gemelar. Estenosis. Arteria cerebral media. Panangiografía.*

#### Abstract

Moyamoya disease is a progressive cerebral occlusive vasculopathy characterized by stenosis or occlusion of the supraclinoid portion of the internal carotid artery, mainly the middle cerebral artery and anterior cerebral artery. The angiographic appearance resembles "cigarette's smoke" which means in Japanese "moyamoya". We report the case of a 28 years old female who presented headache and focal seizures since 5 years old and a high-risk twin pregnancy at 16 years old, that required cesarean section; panangiography reveals a similar picture of "cigarette's smoke" consistent with Moyamoya disease.

#### Keywords

*Moyamoya disease. Twin pregnancy. Stenosis. Middle cerebral artery. Panangiography.*

#### Introducción

La enfermedad de Moyamoya (EM) es una vasculopatía que se caracteriza por una estenosis progresiva (hasta su oclusión), de la porción terminal de ambas carótidas internas, que puede incluir las arterias cerebrales anterior (ACA) y media (ACM), asociada a una red vascular anormal de vasos denominados de moyamoya y cuya clínica está caracterizada por cefalea, convulsiones, hemiparesia, hemiplejía y disartria (1). Su aspecto angiográfico semeja el humo de cigarrillo que en japonés significa "moyamoya".

A nivel mundial las estadísticas reportan mayor incidencia en el Este de Asia, siendo la mayoría de los casos reportados originarios de Japón, Corea y China. La incidencia anual estimada en Japón en 1994 era de 0,35 por cada 100.000 personas, mientras que en Europa era la décima parte de esto (2). En un estudio llevado a cabo por Roy Sucholeiki en Estados Unidos, se reporta que la prevalencia de EM, en California y Washington, fue de 0,086 casos por 100.000 habitantes; en éste mismo estudio, se hace un reporte desde el punto de vista étnico en el cual se destaca una prevalencia de 4,6 en asiáticos, 2,2 en afroamericanos y 0,5 en hispanos (3).

Es bien sabido que EM ha sido observada predominantemente en mujeres, con una relación mujer-hombre de 1,8:1. Teniendo un carácter bimodal, observándose un pico de incidencia en la primera y cuarta década de vida (2). En nuestro país no existen estadísticas oficiales sobre casos de EM, sólo reportes de casos aislados publicados.

Desde el punto de vista genético y de factor hereditario respecto a la EM, se han realizado múltiples estudios en los cuales se expresa el carácter autosómico dominante con penetrancia incompleta, pero sin embargo el factor hereditario de esta patología aún no ha sido determinado. Y Mineharu, K Takenaka, H Yamakawa realizaron un análisis de asociación de tejido inhibidor de metaloproteinasas 2 en 17q25 que mostró que un polimorfismo en la región del promotor se asoció significativamente con familiares MMD (F-MMD) (2).

La relación de transmisión maternal-paternal es de 3,44:1, mostrando predominancia maternal, y la transmisión madre-hija fue más comúnmente vista (60%). En éste mismo estudio, se encontraban dentro del universo familiar estudiado, 17 pares de gemelos, 14 de los cuales eran monocigotos, dos dicigotos y uno con cigocidad desconocida; la relación de gemelos monocigotos a dicigotos en la población general era aproximadamente 2:1, mientras que en los pacientes con EM era de 4,7-7,5:1, mostrando predominancia monocigota (2).

En la mayoría de la literatura revisada, no existen revisiones extensas del manejo del embarazo asociado con EM.

Presentamos el caso de una paciente con clínica desde los 5 años de edad, EM diagnosticada a los 14 años por panangiografía y que presentó embarazo gemelar a los 16 años complicado con convulsiones recurrentes y cuadriparesia; quien ha mantenido clínica de Accidentes Isquémicos Transitorios (AIT) durante los 12 años siguientes, último AIT en enero de 2011, con tratamiento farmacológico sintomático y sin secuelas neurológicas y motoras importantes.

### Caso clínico

Femenino de 28 años de edad, quien consulta por cefalea con características similares a migraña y con crisis epilépticas focales con generalización secundaria tónica y tónico-clónicas recurrentes desde los 5 años de edad, actualmente controlada con Difenilhidantoina y Fenobarbital. Antecedentes Personales: Producto de Parto Simple Natural a

Término (PSNAT) controlado, no complicado, intradomiciliario. Conocida por el servicio de neurología desde el año 1992 por presentar cefalea vascular tipo migraña y crisis epiléptica parcial mixta. Diagnóstico angiográfico en 1998 con síndrome de Moyamoya. Antecedentes Familiares: Tío materno fallecido con tumor cerebral. Antecedentes Gineco-Obstétricos: Menarquia a los 11 años de edad, Ciclos Menstruales 30/5 días, eumenorreica, sexarquia a los 15 años de edad, 1 pareja sexual, Métodos Anticonceptivos niega, embarazo gemelar de alto riesgo a los 16 años de edad (año 2000), complicado con convulsiones y Amenaza de Parto Pretérmino (APP) secundaria a infección urinaria y síndrome anémico durante el primer trimestre de gestación.

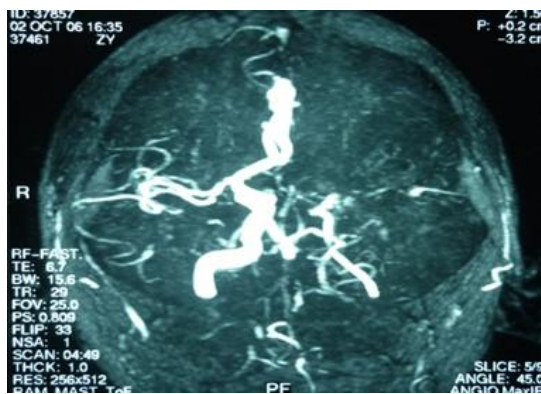
A las 36 semanas presenta signos de focalización neurológica: escotomas de pocos segundos de duración, desviación de comisura labial hacia el lado derecho y test de reactividad fetal (TRF) no reactivo con hipoactividad en feto 1 y frecuencia cardíaca fetal (FCF) no auscultable (evento aislado en la evolución clínica), se decide en conjunto por los servicios de neurología, anestesiología, ginecología y obstetricia y perinatología realizar cesárea segmentaria y esterilización quirúrgica, llevándose a cabo a las 36 semanas de gestación sin complicaciones, obteniéndose dos recién nacidos vivos aparentemente sanos, femeninos: feto 1 con peso al nacer de 1700 g, talla 40 cm, capurro 36 semanas, APGAR 8/9, feto 2: peso al nacer de 2000 g, talla 42 cm, capurro 37 y APGAR 9/9, circular de cordón irreductible.

Embarazo monocorial, biamniótico. Embarazo ectópico en 2010. Examen físico actual: Disminución de la agudeza visual y relación Venosa-Arterial (VA): 3:1, hemiparesia izquierda leve (FM: 4/5). Resonancia Magnética (RM) cerebral: Malformaciones en polígono de Willis, estenosis de carótida interna izquierda (CII) y Arteria Cerebral Media Izquierda (ACMI), ausencia de Arteria Cerebral Anterior Izquierda (ACAI), dilatación de las ramas del polígono de Willis lado derecho.

Panangiografía y angi resonancia: estenosis de vasos supraclinoideos bilateral (imagen de humo de tabaco) (Fig. 1). Se confirma diagnóstico de enfermedad Moyamoya manteniéndose tratamiento sintomático.

### Discusión

La enfermedad de Moyamoya (EM) es una patología de origen desconocido, descrita por primera vez en 1957 en Japón, por Takeuchi y Shimizu, como



**Figura 1.** Angioresonancia de la paciente (Octubre de 2006).

una vasculopatía oclusiva cerebral progresiva caracterizada por estenosis u oclusión de la porción supraclinoidea de la arteria carótida interna (ACI) y más comúnmente la arteria cerebral media (ACM) y arteria cerebral anterior (ACA) (4). Los siguientes son los criterios diagnósticos de EM que fueron establecidos por el Ministerio de Salud del Japón en 1979: 1) Estenosis u oclusión de la porción intracerebral de la ACI, ACA y ACM; 2) vascularización arterial anómala alrededor de la estenosis; 3) Hallazgos bilaterales; 4) Ausencia de otra causa justificable (5).

Ésta patología se caracteriza por tener una distribución etaria bimodal, un grupo en la primera década y un segundo grupo entre los 30 y 40 años de edad (1). Durante la niñez, se caracteriza por presentarse clínicamente con episodios isquémicos cerebrales transitorios o permanentes. En adultos y, menos frecuente en niños, se manifiesta por episodios hemorrágicos con alta mortalidad. Afecta dos veces más al género femenino (5). Muchos de los pacientes femeninos con EM se encuentran en edad reproductiva, sin embargo, no ha habido revisiones extensas sobre el manejo del embarazo y el parto, asociados con dicha enfermedad. Durante el embarazo, el volumen de sangre circulante se incrementa en un 30 – 60%, del primer al segundo trimestre, en referencia con mujeres no gestantes. No existe evidencia que EM asociada con el embarazo aumente el riesgo de episodios hemorrágicos o isquémicos. No obstante, el aumento del volumen sanguíneo, el estado de hipercoagulabilidad y otras comorbilidades, pueden deteriorar el cuadro clínico durante el embarazo, por lo tanto, las pacientes que presentan la patología, deberían ser informadas de los riesgos potenciales del embarazo (6).

En relación con nuestra paciente, ésta cumple con los criterios diagnósticos de EM anteriormente

mencionados. Respecto al cuadro clínico, los hallazgos coinciden con los referidos por la literatura, con predominio del sexo femenino, inicio del cuadro con cefalea, hemiparesia y crisis focales, con generalización secundaria tónica y tónico-clónicas recurrentes, que iniciaron en la primera década de la vida.

Resulta de interés señalar la evolución clínica de la paciente, la cual inicia a los 5 años de edad, caracterizada por cefalea de fuerte intensidad, visión borrosa, disartria y hemiparesia; tratada con AINES y antiepilépticos referidos en la literatura como “tratamiento de elección farmacológico”, sin observarse mejoría hasta la adolescencia.

Yanez y cols. Refieren que no existe tratamiento farmacológico para revertir o evitar la progresión del fenómeno moyamoya y que se han usado anticoagulantes, antiagregantes plaquetarios y vasodilatadores. Parte de éste tratamiento también incluye la aspirina, fundamentado en la presencia de émbolos trombóticos formados en los sitios estenóticos arteriales. En el Children’s Hospital de Boston han usado heparina de bajo peso molecular, en dosis de 0,5 mg/kg dos veces al día, subcutánea, en pacientes neurológicamente inestables, que requieren anticoagulación rápidamente reversible previo a la cirugía y como vasodilatadores, se han usado los bloqueadores de los canales de calcio, especialmente en aquellos pacientes que presentan cefalea vascular de difícil manejo y como preventivo en caso de Accidentes Isquémicos Recurrentes (1).

A los 16 años de edad, presenta embarazo gemelar de alto riesgo, co-morbilidad que, según Komiyama et al, (6) no es un factor de riesgo que empeoraría el cuadro clínico, siendo esto incompatible con la clínica de nuestra paciente ya que, a partir de la semana 16 de gestación presentó crisis epilépticas focales recurrentes y cuadro de cuadriparesia que no exhibía antes de la gestación, razón por la cual se mantuvo el uso de antiepilépticos (Carbamazepina), midiendo los riesgos/beneficios de su uso durante el embarazo; aunado a esto, su clínica agrava debido al desarrollo de múltiples infecciones urinarias que conllevan a Amenaza de Parto Pretérmino (APP), a las 27 semanas de gestación, motivo por el cual amerita hospitalización. A las 33 semanas de gestación, en vista de prevalecer la clínica es nuevamente hospitalizada, se mantiene en observación con monitoreo continuo materno-fetal, útero-inhibición y anticonvulsivantes, y a la semana 36 de gestación, por presentar embarazo clínicamente a término, se decide realizar cesárea segmentaria más esterilización quirúrgica por sugerencia del servicio de Ginecología y Obstetricia en

conjunto con el servicio de Neurología. Se obtienen 2 recién nacidos vivos aparentemente sanos femenino.

Algunos autores han hecho propuestas sobre la mejor vía de culminación del embarazo en aquellas pacientes que presentan EM. Komiyama et al, (6) recomiendan el uso de cesárea segmentaria para evitar estados hipertensivos que se pueden desarrollar durante el trabajo de parto y que pueden desencadenar eventos cerebrales hemorrágicos, así como también eventos isquémicos ocasionados por la hiperventilación (6). El parto vaginal no presenta ninguna contraindicación y es utilizado como método de elección para evitar el estrés cardiovascular y sistémico que ocasiona el uso de anestésicos durante la cesárea (7). En conclusión el método a elegir siempre debe ser aquel que reduzca los riesgos tanto para la madre como para el feto, ajustándose a la clínica de ambos.

En el caso de nuestra paciente se toma la decisión de realizar cesárea segmentaria tomando en cuenta los siguientes criterios: 1) Presentar embarazo gemelar, el cual como esta descrito en la literatura, es un embarazo de alto riesgo por las complicaciones que el mismo puede ocasionar, entre ellas, preeclampsia y eclampsia, 2) Presentar crisis epilépticas focales recurrentes durante el embarazo, 3) Test de reactividad fetal hiporeactivo en feto numero 1 a la semana 36, 4) Solicitud de esterilización quirúrgica para evitar mayores complicaciones en los embarazos subsecuentes, 5) Embarazo clínicamente a término.

Los métodos imagenológicos más utilizados en la actualidad para realizar el diagnóstico de la EM son la Tomografía Axial Computarizada (TAC), la Angiografía Digital (AD) y la angiografía magnética nuclear (ARMN). Siendo actualmente el método de elección la ARMN ya que presenta 94% de sensibilidad y especificidad con menos efectos secundarios al no ser un método invasivo (1).

Suzuki y Takaku (1969) describieron 6 etapas evolutivas de la esteno-oclusión a través de la imagen angiográfica de la EM (5):

1. Estenosis bilateral de la ACI en su porción supraclinoidea.
2. Mayor estenosis de la ACI. Moyamoya incipiente en la base del cráneo.
3. Moyamoya prominente. Desarrollo de los vasos anastomóticos. Momento del diagnóstico de la EM en la mayoría de los pacientes.
4. Compromiso de todos los vasos del polígono de Willis. Aumento de la circulación extracraneal.

5. Mayor evolución del estadio 4. Desarrollo de neovascularización extracraneal.
6. Irrigación de los hemisferios cerebrales a partir de la anastomosis intra-extra craneal.

Nuestra paciente en la actualidad se encuentra en el estadio 3 según la clasificación de Suzuki y Takaku. Diagnóstico comprobado por medios angiográficos.

Según Galicchio S. et al, la evolución natural de la EM es inevitablemente progresiva con elevada mortalidad, por lo que desde el inicio se han intentado múltiples tratamientos médicos, existiendo varias tendencias (4). Algunos autores como Doblas PA et al, sugieren que se puede mantener una terapia conservadora con tratamiento farmacológico a base de antiépilépticos, antiagregantes plaquetarios y en los casos que sea necesario, antihipertensivos o vasodilatadores (8). Sin embargo Kurokawa et al, presentaron una serie de 27 pacientes que no recibieron tratamiento quirúrgico y se mantuvieron con terapia farmacológica, de los cuales en 100% repitió AIT y el 50% presentó secuelas motoras y deterioro en las funciones cognitivas (9).

En la actualidad la tendencia terapéutica se inclina al tratamiento quirúrgico demostrándose resultados positivos importantes. Se sugiere el uso de técnicas combinadas de revascularización cerebral para desarrollar mejores resultados, disminuir las complicaciones y la progresión de la enfermedad y de esta manera proporcionar mejor calidad de vida. Se conocen dos tipos de procedimientos quirúrgicos de revascularización: directos e indirectos. Directa o bypass en donde se realiza la anastomosis de la arteria temporal superficial (ATS) con la ACM y la técnica indirecta también llamada encefaloduroarteriosinangiosis (EDAS) que consiste en la liberación de la ATS y unión al borde la incisión de la dura madre (1).

En el caso particular de nuestra paciente se ha mantenido conducta expectante con tratamiento farmacológico sintomático de las crisis epilépticas, actualmente con Difenilhidantoina, Fenobarbital, Acido Acetilsalicílico, Acetaminofén y Vitamina E en vista del bajo nivel socio económico y negativa de la paciente y familiares a la realización de tratamiento quirúrgico.

Haciendo un recuento de nuestro caso, hablamos de una paciente quien inicia sintomatología a los 5 años de edad, caracterizado por cefalea y crisis epilépticas focales con generalización secundaria tónica y tónico-clónicas; a los 16 años de edad embarazo gemelar de alto riesgo con agudización del cuadro neurológico, actualmente con 28 años de edad,

quien ha presentado hasta la actualidad en múltiples ocasiones AIT, última en Enero 2011 y se ha mantenido con tratamiento farmacológico sintomático hasta la fecha en vista de situación económica y negativa al tratamiento quirúrgico.

Es importante destacar que a pesar de las condiciones de nuestra paciente, con AIT a repetición y

en quien sólo se ha usado tratamiento farmacológico sintomático, ésta no ha desarrollado secuelas neurológicas y motoras que, según lo descrito en la literatura, se esperaría en aquellos pacientes en los cuales se permite la evolución natural de la enfermedad.

### Referencias

1. Yañez PL, Paredes MM, Lapadula AM, Martínez TP, Duran HF, Enfermedad de Moyamoya, a propósito de dos casos. *Rev Chil Pediatr* 2008;79:629-35. [\[Google scholar\]](#)
2. Mineharu Y, Takenaka K, Yamakawa H, Inoue K, Ikeda H, Kikuta KI, Takagi Y, Nozaki K, Hashimoto N, Koizumi A, Inheritance pattern of familial moyamoya disease: autosomal dominant mode and genomic imprinting. *J Neurol Neurosurg Psychiatry* 2006; 77:1025-9. [\[PubMed\]](#) [\[Google scholar\]](#)
3. Sucholeiki R, Chawla J, Moyamoya Disease. <http://reference.medscape.com/>. Marzo, 2011.
4. Galicchio S., Maza E, Jaimovich R, Arroyo HA, Enfermedad de Moya Moya. *Arhc Arg Pediatr* 1998; 96: 263-7. [\[Google scholar\]](#)
5. Acuña FA, O de Godoy C, Enfermedad de Moya-Moya. *Pediatr (Asunción)* 2010; 37: 42-7. [\[Google scholar\]](#)
6. Komiyama M, Yasui T, Kitano S, Sakamoto H, Fujitani K, Matsuo S, Moyamoya disease and pregnancy: case report and review of the literature. *Neurosurgery* 1998; 43: 360-9. [\[PubMed\]](#) [\[Google scholar\]](#)
7. Sun JC, Yakimov M, al-Badawi I, Honey CR, Hemorrhagic Moyamoya Disease during Pregnancy. *Can J Neurol Sci* 2000; 27: 73-6. [\[PubMed\]](#) [\[Google scholar\]](#)
8. Doblas PA; Barber MA; Eguiluz I; Valdivia E; Andérica JR; Aguilera I; Suárez M; Luna S; Abehsera M, Enfermedad de Moya-Moya y gestación. *Clin Invest Ginecol Obstet.* 2002; 29:75-8. [\[Google scholar\]](#)
9. Kurokawa T, Tomita S, Ueda K, Narazaki O, Hanai T, Hasuo K, Matsushima T, Kitamura K, Prognosis of occlusive disease of the circle of Willis (Moya Moya disease) in children. *Pediatr Neurol* 1985; 1: 274-7. [\[PubMed\]](#)