



REVISTA DEL COLEGIO DEL MÉDICOS VETERINARIOS DEL ESTADO LARA

Urb. Nueva Segovia, calle 4 entre carreras 2 y 3, N° 2-41. Quinta CEProuna
Teléfonos (0251) 719.22.83 – 240.63.66. Barquisimeto - Estado Lara
RIF.: J-30496804-3 ppi: 201102LA3870 ISSN: 2244 – 7733

Año 1. Número 2. Diciembre 2011

COMPLEJO GRANULOMA EOSINOFILICO CANINO. REPORTE DE TRES CASOS Y REVISION DE LA BIBLIOGRAFIA (Canine Eosinophilic Granuloma Complex. Three Cases Reported and Literature Review)

Casado B, Andreina¹; Bracho-Villalobos, Gustavo A.²

¹Médico Veterinario Hospital Veterinario Integral Animalia C.A estado Mérida.
Mérida. acasadob@hotmail.com.

²Profesor Titular de Patología Universidad Centroccidental “Lisandro Alvarado”,
Decanato de Ciencias de la Salud. Departamento de Patología, estado Lara.
Barquisimeto. gustavo_bracho@hotmail.com.

RESUMEN

Las patologías dermatológicas son muy comunes en la clínica diaria de los pequeños animales, sin embargo, existen dermopatologías que se observan más en una especie que en otra, como lo es el caso del complejo Granuloma Eosinofílico, que se describe generalmente en los felinos. El caso en estudio se diagnosticó por histopatología, como complejo Granuloma Eosinofílico en un paciente canino. La ubicación anatómica de la lesión en la paciente fue en el borde lateral izquierdo y en la base de la lengua compatible clínicamente con un Granuloma Eosinofílico asociado con ulcera eosinofílica. La respuesta al tratamiento fue positiva, evidenciándose recuperación de la paciente, con disminución de la sintomatología y del tamaño de las lesiones. Se reportan tres casos de esta patología en caninos como un aporte a la dermatología veterinaria,

Palabras Clave: Dermatología, Granuloma, Eosinofílico, Canino, Histopatología.

...Si continuamos haciendo lo que siempre hemos hecho... Obtendremos siempre los mismos resultados. Para obtener resultados diferentes, debemos hacer cosas diferentes...



REVISTA DEL COLEGIO DEL MÉDICOS VETERINARIOS DEL ESTADO LARA

Urb. Nueva Segovia, calle 4 entre carreras 2 y 3, N° 2-41. Quinta CEPROUNA
Teléfonos (0251) 719.22.83 – 240.63.66. Barquisimeto - Estado Lara
RIF.: J-30496804-3 ppi: 201102LA3870 ISSN: 2244 – 7733

ABSTRACT

The skin diseases are very frequent diagnosed in the small animals practice however there are some diseases have more incidence than others as de Canine Eosinophilic Granuloma Complex which is more frequent in feline practice. The case we report was diagnosed by histopathological study. The lesion was in the lateral border and the base of the tongue look like an ulcerative eosinophilic granuloma. The treatment was indicated and a good response was positive. The dog is in well conditions without symptoms and lesions. We reported there cases of this pathology as an aport to the veterinary dermatology.

Key words: Dermatology, Canine Eosinophilic Granuloma, Histopathology.

INTRODUCCION

En las patologías de la piel se observan una gran variedad de manifestaciones clínicas que se pueden presentar solas o agrupadas dependiendo de su complejidad, de la especie animal y de la raza. Una de estas manifestaciones clínicas es el Complejo Granuloma Eosinofílico, que se define como un conjunto de dermatosis agrupadas según sus semejanzas clínicas y a una respuesta adecuada al tratamiento (1) o bien como un patrón de reacciones cutáneas extremadamente comunes en los felinos y que se caracteriza por presentarse en tres categorías o síndromes clínicos e histológicos. Tales como el: Granuloma Eosinofílico, la Placas Eosinofílica y la Ulcera Eosinofílica (2)

El Granuloma eosinofílico o Granuloma colagenolítico eosinofílico se observa como un área circunscrita a veces lineal con inflamación crónica y con tres formas básicas de presentación. El Granuloma lineal que es una placa elevada y firme de color rosado amarillento, localizada en la región caudal de los miembros posteriores, parece ser idiopática y no se vincula a enfermedad subyacente. El Granuloma orofaríngeo nodular se observa como una lesión firme de color rosado amarillento de aspecto verrugoso liso presente en la orofaringe y en la base de la lengua, algunas veces se asocia a la ulcera eosinofílica; esta presentación se asocia a

...Si continuamos haciendo lo que siempre hemos hecho... Obtendremos siempre los mismos resultados. Para obtener resultados diferentes, debemos hacer cosas diferentes...



REVISTA DEL COLEGIO DEL MÉDICOS VETERINARIOS DEL ESTADO LARA

Urb. Nueva Segovia, calle 4 entre carreras 2 y 3, N° 2-41. Quinta CEProuna
Teléfonos (0251) 719.22.83 – 240.63.66. Barquisimeto - Estado Lara
RIF.: J-30496804-3 ppi: 201102LA3870 ISSN: 2244 – 7733

la dermatitis atópica, dermatitis alérgica por picadura de pulgas o procesos de hipersensibilidad tipo I como reacción adversa al alimento. La variante mentoniana se observa como un aumento de volumen en el mentón y labio inferior (1).

La placa eosinofílica se observa como una lesión eritematosa o rojo amarillenta, erosiva a ulcerada, edematosa, ubicándose en ingles, axilas y región medial de los muslos, como consecuencia a reacciones de hipersensibilidad tipo I y reacciones a alimentos, dermatitis y alergia por picadas de pulgas y es altamente pruriginosa (1), (3).

La ulcera eosinofílica generalmente es indolora y apruriginosa caracterizándose por presentarse como una erosión del labio superior siendo esta su presentación más frecuente (3), se observa como una lesión inflamatoria proliferativa delimitada y ulcerada, en forma de plato. Puede aparecer en asociación con el Granuloma eosinofílico generalmente en la presentación orofaríngea, es idiopática o bien asociada a una reacción de hipersensibilidad tipo I. Debido a su cronicidad esta forma clínica podría transformarse en un carcinoma epidermoide y sufrir infecciones bacterianas secundarias. (1)

El diagnóstico se realiza por aproximación clínica, citología por aposición e histopatología, siendo ésta última la prueba diagnóstica más asertiva (5)

En este estudio se reportan tres casos clínicos del Complejo Granuloma Eosinofílico Canino diagnosticado por histopatología

CASOS CLINICOS

El día 27 de Octubre de 2011 llega a la consulta del Hospital Veterinario Integral Animalia C.A, una paciente canina mestiza, color marrón de 5 años, esterilizada, de nombre Tigresa, presentando sialorrea profusa y halitosis. El propietario reporta una dieta a base de comida casera y concentrado comercial, tiene 6 meses presentando la salivación y el mal olor en la boca. Al examen clínico la paciente presenta ligera hipertermia (39,6°C), adenopatías submandibulares, sialorrea, halitosis, glositis ulcerativa lateral izquierda de color gris amarillento

...Si continuamos haciendo lo que siempre hemos hecho... Obtendremos siempre los mismos resultados. Para obtener resultados diferentes, debemos hacer cosas diferentes...



REVISTA DEL COLEGIO DEL MÉDICOS VETERINARIOS DEL ESTADO LARA

Urb. Nueva Segovia, calle 4 entre carreras 2 y 3, N° 2-41. Quinta CEProuna
Teléfonos (0251) 719.22.83 – 240.63.66. Barquisimeto - Estado Lara
RIF.: J-30496804-3 ppi: 201102LA3870 ISSN: 2244 – 7733

(Foto 1) y una elevación verrugosa lisa en la base lingual. El diagnóstico presuntivo fue de neoplasia. Se procede a sedar con zoletil® (tiletamina-zolacepam) a la paciente para tomar una biopsia por punch de la región lateral izquierda de la lengua, de aproximadamente 0,4 cm de diámetro para estudio histopatológico. La muestra se fija en formol al 10% y se envía al laboratorio de patología. El tratamiento se realizó en base a antibioticoterapia sistémica (Bucomorgyl®, metronidazol/enrofloxacin) y antiinflamatorios, analgésico, antiséptico de uso tópico (Solunovar, clorhidrato de bencidamina y cloruro de cetilpiridino). La biopsia reporta Complejo Granuloma Eosinofílico Canino en lengua (Foto 3). Un nuevo examen de la paciente revela una disminución significativa de la lesión, sin halitosis y sialorrea (Foto 2), el apetito mejora, sin sialorrea y normalmente activa. Se prescribe Prednisona 50mg 1/2 tableta vía oral durante 7 días.

El segundo caso se refiere a un canino mestizo de 5 años de edad con lesión en el borde lingual derecho, remitiéndose al laboratorio de anatomía patológica un punch de 0,6x0,4 cm fijado en formol, y fue diagnosticado como una Glositis Granulomatosa mixto celular Autoinmune. No se conoce el seguimiento de este paciente. El tercer caso se trataba de un canino de la raza Pastor Alemán, macho, de 9 años de edad con una lesión ulcero granulomatosa y nodular de la base de la lengua cuyo diagnóstico histopatológico fue el de Complejo Granulomatoso Eosinofílico Canino (Foto 4). El paciente mejora sus lesiones bajo terapia con Prednisona, sin conocer el resultado de la terapia.

DISCUSIÓN

El Granuloma Eosinofílico Canino (GEC) es una patología infrecuente dentro de los complejos eosinofílicos de los pequeños animales, siendo la especie felina la de más casuística y formas clínicas estudiadas. En el canino la enfermedad se presenta en la cavidad oral, caracterizada por presentar placas ulceradas y nodulares en la superficie lateral o ventral de la lengua, o en la mucosa palatina (6,7,8).

...Si continuamos haciendo lo que siempre hemos hecho... Obtendremos siempre los mismos resultados. Para obtener resultados diferentes, debemos hacer cosas diferentes...



REVISTA DEL COLEGIO DEL MÉDICOS VETERINARIOS DEL ESTADO LARA

Urb. Nueva Segovia, calle 4 entre carreras 2 y 3, N° 2-41. Quinta CEProuna
Teléfonos (0251) 719.22.83 – 240.63.66. Barquisimeto - Estado Lara
RIF.: J-30496804-3 ppi: 201102LA3870 ISSN: 2244 – 7733

Son formas muy raras de presentación a diferencia de los felinos donde la enfermedad es común y está asociada a estadios de hipersensibilidad subyacente como en el caso de la hipersensibilidad por picada de pulgas o a las alergias por alimento (1,3,9). La enfermedad en el perro se presenta como una degeneración del tejido colágeno sin una causa que explique el mecanismo de presentación. En el humano se han propuesto varios mecanismos de presentación que abarcan la vasculitis, microangiopatías, alteración de la fibromiolisis, disfunción fagocítica, desorden en la ubicación de enzimas catabólicas y respuesta inmunomediada por células (9).

El GEC se ha descrito casi exclusivamente en la raza Husky siberiano hasta un 76% de los casos en perros menores de tres años y en un 72% de machos. Los casos reportados en este trabajo incluyen dos caninos mestizos, hembras de 5 y 12 años de edad respectivamente y un caso en Pastor Alemán, macho de 9 años de edad. Esta diferencia podría estar asociada a reportes en países donde la raza Husky siberiana es predominante por lo que el GEC no es excluyente en otras razas, ni el sexo (4).

CONCLUSIONES

Se infiere de esta revisión de la literatura y la presentación de tres casos clínicos del Granuloma Eosinofílico Canino que esta enfermedad se presenta en todas las razas caninas independiente de la edad y del sexo. Es necesario hacer más reportes para elaborar una casuística más extensa y confiable a fin de darle a cada raza canina el porcentaje que le corresponde en la epidemiología de la enfermedad.

...Si continuamos haciendo lo que siempre hemos hecho... Obtendremos siempre los mismos resultados. Para obtener resultados diferentes, debemos hacer cosas diferentes...



REVISTA DEL COLEGIO DEL MÉDICOS VETERINARIOS DEL ESTADO LARA

Urb. Nueva Segovia, calle 4 entre carreras 2 y 3, N° 2-41. Quinta CEPROUNA
Teléfonos (0251) 719.22.83 – 240.63.66. Barquisimeto - Estado Lara
RIF.: J-30496804-3 ppi: 201102LA3870 ISSN: 2244 – 7733

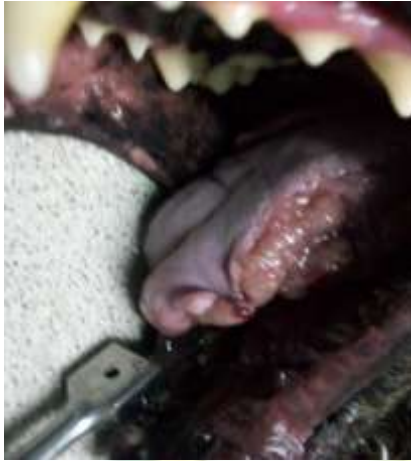

Foto 1. Lengua. Lesión granulomatosa

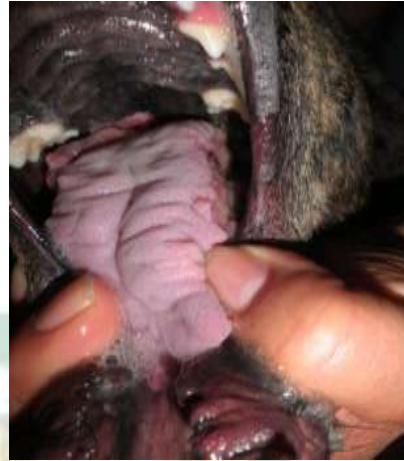

Foto 2. Lengua. Post tratamiento.

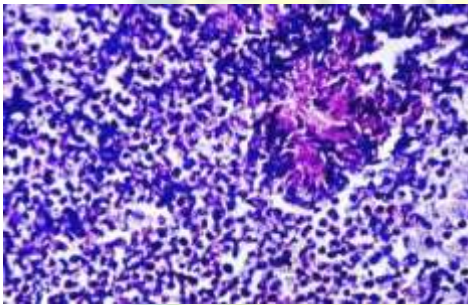


Foto 3. Granuloma Eosinofílico. H&E 400X.

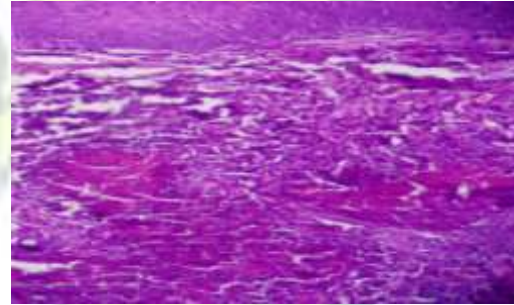


Foto 4. Lengua. Granuloma Eosinofílico. H&E 600 X

...Si continuamos haciendo lo que siempre hemos hecho... Obtendremos siempre los mismos resultados. Para obtener resultados diferentes, debemos hacer cosas diferentes...



REVISTA DEL COLEGIO DEL MÉDICOS VETERINARIOS DEL ESTADO LARA

Urb. Nueva Segovia, calle 4 entre carreras 2 y 3, N° 2-41. Quinta CEProuna
Teléfonos (0251) 719.22.83 – 240.63.66. Barquisimeto - Estado Lara
RIF.: J-30496804-3 ppi: 201102LA3870 ISSN: 2244 – 7733

BIBLIOGRAFIA

1. Crow, Dennis W.: Complejo granuloma eosinofílico. En Norsworthy, Gary D., Crystal, Matchell A., Grace, Sharon Fooshee., Tilley, Larry P. (2009): El Paciente Felino. Tercera Edición. Editorial Inter-Médica. pp 350 – 352
2. Rosenkrantz, Wayne S. (2000): Dermatitis miliar y complejo del granuloma eosinófilo. En Birchard, S.J., Sherding, R.G.: Manual Clínico de Procedimientos en Pequeñas Especies. Segunda Edición. Editorial Mc Graw Hil. pp 449 – 453.
3. Moriello, Karen A.: Enfermedades Inflammatorias de la piel. En Morgan R.V.(1999): Clínica de Pequeños Animales. Tercera Edición. Editorial Harcourt Brace 1999: pp 901 – 90
4. URL.2011
<http://www3.unileon.es/personal/wwdmvjrl/dermatopatias/dermatopatias.htm>
5. Scott, D.W et al. Small Animal Dermatology.W.D. Saunders Co, 6th Ed, p 1150-1156,
6. Madwell, B.R. et al. (1980). Oral eosinophilic granuloma en Siberian husky dogs. J. Am. Vet. Med. Assoc. 16:595-600.
7. Potter, K.A., Tucker, R.D. and Carpenter, J.L. (1980). Oral eosinophilic granuloma of Siberian husky. J.Am. Anim. Hosp. Assoc. 16:595-600.
8. Turnwald, G.H., Hoskin, J.D. and Taylor, H.W. (1981). Cutaneous eosinophilic granuloma in a Labrador retriever. J. Am. Vet. MeD. Assoc. 179: 799-801.
9. Fadok, V.A. (1987). Granulomatous dermatitis in dogs and cats. Semin. Vet. Med. Surg. 2:186.

REVISTACMVL Año 1, Número 2. Diciembre 2011
Páginas 8, 9 y 10

Recibido: 10/02/2011

Aceptado: 05/10/2011

Publicado: 27/12/2011

Este artículo está disponible en: <http://revistacmvl.jimdo.com/inicio/contenido-por-separado/a%C3%B1o-1-n%C3%BAmero-2/>

Se autoriza la difusión y reenvío de ésta información siempre que se coloque la respectiva cita y el enlace a <http://revistacmvl.jimdo.com/>

...Si continuamos haciendo lo que siempre hemos hecho... Obtendremos siempre los mismos resultados. Para obtener resultados diferentes, debemos hacer cosas diferentes...