



Revista de la Sociedad Otorrinolaringológica de Castilla y León, Cantabria y La Rioja

ISSN 2171-9381

www.revistaorl.com

Caso clínico

Quiste epidermoide de piso de boca. Reporte de un caso y revisión de literatura.

Epidermoid cyst of the floor of the mouth. A case report and literature review

María del Carmen Navas-Aparicio, Adriana Rojas-Madrigal**, Edgar Cubero-Brenes****

Unidad de Labio y Paladar Hendido – Maxilofacial, Hospital Nacional de Niños “Dr. Carlos Sáenz Herrera”. Costa Rica.

*Odontóloga, Especialista en Cirugía Oral y Maxilofacial, Maestría en Odontopediatría, Jefe de Unidad. Profesora Facultad de Odontología, Universidad de Costa Rica. **Médico General. ***Cirujano Pediatra.

Contacto: mnavasaparicio@hotmail.com

Recibido: 19/01/2012	Acceptado: 25/01/2012	Publicado: 01/02/2012
----------------------	-----------------------	-----------------------

Conflicto de intereses: Los autores declaran no tener conflicto de intereses

Revista de Otorrinolaringología y disciplinas relacionadas dirigida a profesionales sanitarios
Órgano de difusión de la Sociedad Otorrinolaringológica de Castilla y León, Cantabria y La Rioja
Periodicidad continuada

Edita: Sociedad Otorrinolaringológica de Castilla y León, Cantabria y La Rioja

revistaorl@revistaorl.com

web: www.revistaorl.com

Director: José Luis Pardal Refoyo (Zamora)

Comité Editorial:

Carmelo Morales Angulo (Santander), Darío Morais Pérez (Valladolid), Ángel Muñoz Herrera (Salamanca),

Manuel Tapia Risueño (Ponferrada), Antonio Sánchez del Hoyo (Logroño), Jaime Santos Pérez (Valladolid),

Luis Ángel Vallejo Valdezate (Valladolid), Javier Martínez Subías (Soria), Pablo Casas Rodera (León),

Enrique Coscarón Blanco (Zamora), Jose Granell Navarro (Ávila)

Resumen

Los quistes dermoides y epidermoides son malformaciones quísticas benignas, poco comunes que se encuentran en el área de cabeza y cuello entre 1.6 y 7%, representando menos del 0.01% de todos los quistes de la cavidad oral. Este tipo de patología es importante del conocimiento del profesional odontólogo así como médico para realizar el diagnóstico de forma temprana y brindar el tratamiento respectivo. El propósito de este estudio es la revisión bibliográfica de los quistes dermoides y epidermoides y la presentación de un caso de quiste epidermoide en piso de boca en una paciente de 13 años y 5 meses de edad.

Palabras clave: quiste epidermoide | quiste dermoide | piso de boca | neoplasia benigna


Epidermoid cyst of the floor of the mouth. A case report and literature review**Summary**

Dermoid and epidermoid cysts are cystic benign, slightly common malformations that may be found in the area of head and neck between 1.6 and 7 %, representing less than 0.01 % of all the cysts of the oral cavity. This pathology is important of the knowledge of the professional in dentistry and medicine to be able to do the early diagnose and the respective treatment. The purpose of this study is the review of the relevant literature of the dermoid and epidermoid cysts and the presentation of a case of epidermoid cyst in floor of mouth in a patient of 13 years and 5 months of age.

Keywords: epidermoid cyst | dermoid cyst | floor of mouth | benign neoplasm

Introducción

Los quistes dermoides y epidermoides son malformaciones quísticas benignas de desarrollo [1, 2, 3], poco comunes [1-8], que se encuentran en el cuerpo [7, 9, 10] , y específicamente en el área que compete, cabeza y cuello [3, 4, 7, 9, 11]. Este tipo de patología es importante del conocimiento del profesional odontólogo así como médico para realizar el diagnóstico de forma temprana y brindar el tratamiento respectivo. El propósito de este estudio es la revisión bibliográfica de estas lesiones para tener una mejor comprensión del tema y la presentación de un caso clínico de quiste epidermoide en piso de boca y su tratamiento.



Descripción

Paciente mujer, 13 años y 5 meses de edad, quien es referida para valoración por presentar quiste en base de lengua con historia de evolución de un año, manifestándose, clínicamente, a nivel submental con un “mentón doble” y con elevación de lengua pero sin obstrucción de vía aérea y sin sintomatología alguna de dolor (Figura nº 1).

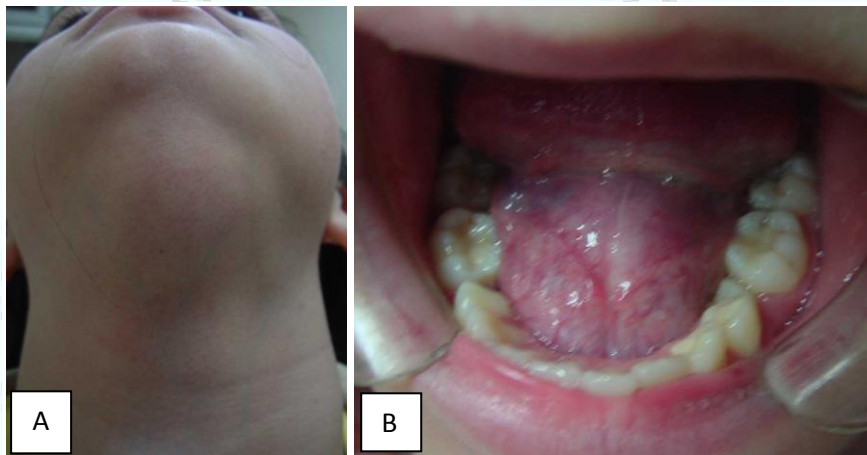


Figura 1. A. Paciente mujer 13 años y 5 meses de edad, con aumento de volumen en región submentoniana. B. Lesión en piso de boca, blanda, que induce a la elevación de la lengua pero sin obstrucción de la vía aérea.

Según hallazgo del ultrasonido a nivel submental, se observaba una lesión en la región submentoniana, ovoidea de bordes definidos, con un diámetro de 38 mm x 35 mm x 33 mm de diámetro. Los exámenes de sangre se encontraban dentro de los parámetros normales (Figura nº 2).

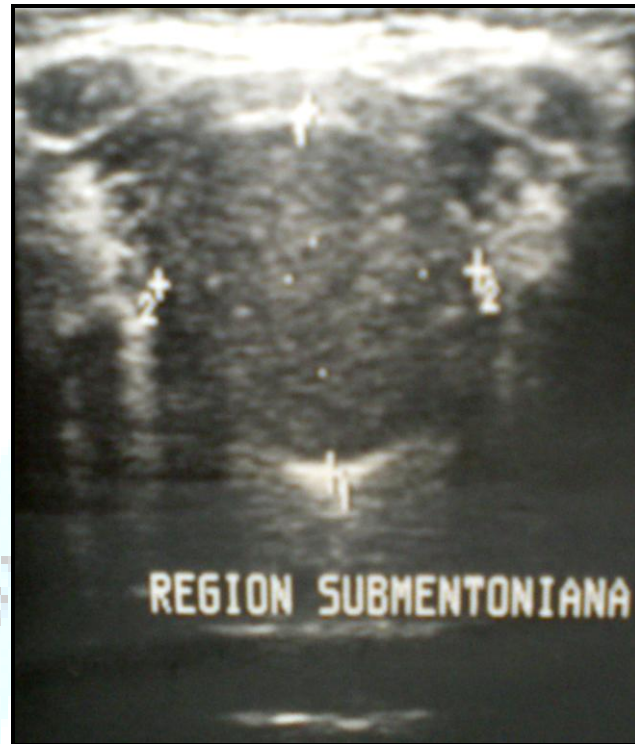

Figura 2. Ultrasonido de la región submentoniana, indicando lesión de bordes definidos con un diámetro de 38 mm x 35 mm x 33 mm de diámetro.

Como tratamiento se determinó la excisión quirúrgica de la lesión bajo anestesia general e intubación nasotraqueal, utilizando un abordaje intraoral (Figura nº 3). El diagnóstico histológico señaló: “quiste epidérmico en piso de boca”, con contenido pastoso amarillento y con un revestimiento interno dado por epitelio escamoso queratinizado con presencia de capa granulosa. Asimismo, en algunas zonas del tejido, se determinó que el epitelio se perdía y que existía una respuesta inflamatoria crónica con presencia de células gigantes de tipo cuerpo extraño.

La paciente presentó un buen postoperatorio sin rasgos de recidiva.

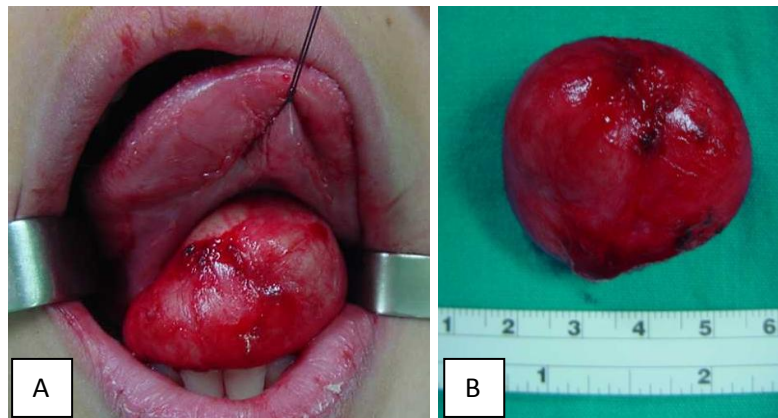


Figura 3. A. Excisión quirúrgica de lesión en piso de boca mediante abordaje intraoral. **B.** Quiste epidermoide obtenido en piso de boca.



T

Discusión

Incidencia

Según la literatura, este tipo de lesiones, se encuentran en el área de cabeza y cuello en un rango de 1.6 a 7% [3, 4, 7, 9, 11], y representan menos del 0.01% de todos aquellos de la cavidad oral. [3, 4, 6, 8]. Aunque es infrecuente localizar quistes epidermoides o dermoides en la región oral, estos se pueden encontrar en lengua, labios [3, 4, 8], paladar (duro y blando), úvula, región de articulación temporomandibular [3, 10], maxila, mandíbula [3, 4, 8, 11], mucosa bucal [11] y piso de boca [3, 8, 9, 10-12].

Normalmente el rango de edad de aparición es variable. En la literatura se destacan algunos rangos de edad entre la tercera y cuarta década [6, 10], así como entre la segunda y tercera década [3, 6], aunque, también, se han reportado casos en niños de 7 meses y mujeres de 77 años de edad [6, 10]. Otros reportes señalan que dichas lesiones vienen a ser clínicamente evidentes entre la primera y segunda década de vida [1], pues si bien son lesiones congénitas [6], son raramente vistas al nacimiento [2].

Asimismo, existen reportes de casos donde los varones son más afectados que las mujeres [6, 10], así como otros reportes, en forma contraria [13], pero de forma general se observa en la literatura, que no hay predilección por género [1, 6, 7, 10, 13].

Etiología

La patogénesis de los quistes de línea media de piso de boca no está bien establecida [3, 6, 8, 14]. Existen varias teorías en cuanto a su aparición:

1º teoría: el quiste se desarrolla de tejido ectodérmico atrapado del primer arco branquial (mandibular) y segundo arco branquial (hioides), cuales se fusionan durante la tercera y cuarta semana de vida intrauterina [1- 3, 5- 11, 13, 14] o de remanentes del tubérculo impar de His, cual forma el cuerpo de la lengua y

el piso de la boca, en combinación con el proceso lateral de la superficie interna de cada arco mandibular [2, 6, 9].

2° teoría: el quiste se desarrolla por la implantación traumática de las células epiteliales dentro de los tejidos profundos debido a un procedimiento quirúrgico [1-3, 6, 9, 11, 14], por trauma [1-3, 6, 9, 11, 14] u oclusión del conducto glandular sebáceo [2, 6, 9].

3° teoría: el quiste se origina por anomalías tiroglosas o variantes del quiste del conducto tirogloso [1, 6, 9].

Clasificación

La palabra dermoide es usada normalmente para identificar tres diferentes tipos de quistes [6, 9, 10, 12]: dermoides, epidermoides y teratoides, por lo que un diagnóstico definitivo no puede ser hecho con el examen clínico únicamente, sino que implica, también, un estudio histológico [5]. Dicha clasificación la realizó Meyer en 1955 [2- 4, 6, 7, 9-13], basado en su histología y contenido [1] :

a. Quiste epidermoide: es aquel que no posee anexos dermales en su epitelio de cubierta [1, 3, 7, 8, 12, 14], es decir, tiene una capa de epitelio escamoso estratificado [1, 2, 4, 6, 7, 9, 11, 13] y pared de tejido conectivo [2, 11], y su contenido es queratina [1]. Muchos quistes epidermoides de la región oral son localizados anteriormente en el piso de boca [5], y es poco común hallarlos en la lengua propiamente [14]. Aunque el quiste epidermoide raramente se acerca a la malignidad, casos aislados de condiciones premalignas y malignas (enfermedad de Bowen, enfermedad de Paget y carcinoma de células escamosas) han sido encontrados en sus paredes [3].

b. Quiste dermoide: es el quiste que tiene piel anexa [9, 13]. Este tiene una cápsula de epidermis [10, 13], glándulas sebáceas rudimentarias [1-4, 6-13], glándulas sudoríparas y folículos pilosos [1-14]. También en la pared se incluye cartílago blanco, hueso, vasos sanguíneos, músculos, e inclusive se ha reconocido tejido gastrointestinal y respiratorio [10]. Su contenido es material sebáceo así como queratina [10, 13]. El quiste dermoide ocurre principalmente en los testículos y ovarios [3, 6, 7, 9], así como en manos y

pies [3, 7]; en cabeza y cuello el lugar más común es el tercio externo de la ceja [6, 9, 10].

c. Teratoide: en este tipo de quiste se encuentran derivados de las tres capas germinales: ectodermo, mesodermo y endodermo [1, 10, 12, 13, 14]. Se ha reportado en la literatura que este quiste es aquel que puede presentar malignidad [6, 9]. Referente a su localización, es muy raro encontrarlos en el piso de la boca [3].

Clínica

Clínicamente el quiste es una lesión de crecimiento lento y progresivo [6, 9, 12], bien encapsulada, de consistencia suave, pero sin linfadenopatía asociada [12]. Los contenidos del quiste pueden a menudo ser queratinizado, caseoso, sebáceo o purulento, con pelo, uñas, grasa, colesterolina y cartílago [12].

Estas lesiones se presentan como aumentos de volumen no dolorosas [1, 6, 9, 11-13], habitualmente en el piso de boca o dorso de la lengua [11]. Los quistes dermoides permanecen asintomáticos por años hasta que ellos alcanzan un tamaño que guía a problemas locales, lo que significa, que el tamaño y la localización del quiste son las causas de las manifestaciones clínicas [13]. Si el quiste se desplaza superiormente, va a traer como consecuencia la elevación de la lengua [9] y desplazamiento de esta hacia arriba y atrás, es decir, dentro de la orofaringe [13]; pudiendo ocasionar problemas de disfagia, disnea [6, 9, 11, 13], cambios en la voz [6, 11, 13], problemas de habla [7, 9], alteraciones en la movilidad de la lengua, alteración en la masticación [7, 13] y deglución [9], y apnea nocturna respiratoria [7, 13]. Ahora bien, si se desplaza inferiormente, el paciente presentará la característica de mentón doble [6, 9, 13].

Localización

El sitio del quiste en relación a la musculatura del piso de la boca es importante, ya que determina el signo clínico y el método quirúrgico a utilizar

[10].

La clasificación anatómica divide a los quistes del piso de boca dentro de tres grupos de acuerdo a la relación con los músculos de la zona, específicamente con el músculo geniohioideo [10]:

- a. quistes genioglosos mediales o sublinguales, localizados sobre el músculo geniohioideo [2, 6, 9]
- b. quiste geniohioideo medial, localizado en la región submental entre los músculos geniohioideo y milohioideo [2, 6, 9]
- c. quiste lateral localizado en la región submaxilar [2, 6, 9]. Estos quistes son muy raros. Se han considerado a ser quistes mediales que se han expandido lateralmente y no a ser una entidad separada [6]. Normalmente se agranda desplazándose hacia abajo, es decir hacia el hueso hioides o presionando dentro del piso de boca, lo que desplaza a la lengua al lado opuesto [2].

Métodos diagnósticos

El diagnóstico de esta lesión no se basa únicamente en la palpación bimanual y radiografías convencionales, ya que ello no es suficiente para hacer un diagnóstico diferencial [6, 9], principalmente con las radiografías, ya que estas no son útiles a menos que se inyecte un medio radiopaco dentro de la lesión. En estas lesiones es necesario y preferible usar el ultrasonido, la tomografía axial computarizada o la resonancia magnética [6, 9, 12], sumado al examen citológico del contenido obtenido de la lesión mediante biopsia de punción por aguja fina [6, 9], ya que permite un diagnóstico seguro preoperatorio, principalmente en casos de cambios malignos, y un mejor planteamiento quirúrgico [6].

El ultrasonido representa la primera técnica de elección ya que es confiable, económica y sin exposición a rayos x, además de que es fácilmente disponible para pacientes jóvenes [6, 9]. La tomografía axial computarizada en lesiones quísticas submandibulares y sublinguales, delimita el área

involucrada muy bien [1], ayudando a determinar la naturaleza de la lesión, su tamaño y relaciones anatómicas [13]. La resonancia magnética es una herramienta diagnóstica útil para patologías de tejido suave de cabeza y cuello, debido a que existe la posibilidad de manipular el contraste del tejido [1]. Estas dos últimas técnicas, es decir, la tomografía axial computarizada y la resonancia magnética, permiten la localización más precisa de la lesión en relación al músculo geniohioideo y milohioideo, lo que ayuda al cirujano a escoger el método quirúrgico más apropiado, especialmente en grandes lesiones [6, 9].

Diagnóstico diferencial

Entre las patologías que incluyen el diagnóstico diferencial se nombran: infección del piso de boca [1, 3, 6, 9, 10, 12, 14] (como por ejemplo angina de Ludwig [13]), ránula [1, 3, 6, 9, 10, 12-14], obstrucción del conducto de Warton [1, 3, 10, 12], mucocele [1, 3, 13], lipoma [1, 3, 6, 10, 13, 14], liposarcoma [1], quiste del conducto tirogloso [3, 10, 12, 14], higroma quístico [1, 3, 10, 12, 14], quiste mandibular mediano [12], procesos de desarrollo [10, 12], malformaciones linfáticas [1, 9, 12] (como por ejemplo linfangioma [1, 12], quiste linfoepitelial oral [1, 3]), neoplasias benignas neurales [1, 6] (como por ejemplo: neurofibroma –Schwannoma [1,12, 13]) o vasculares [1, 3, 6, 12] (como por ejemplo hemangioma [1, 12]), entre otros.

Tratamiento

El tratamiento de escogencia para este tipo de lesión es la excisión [2, 3, 6, 7, 9, 12, 13], ya que existe baja recurrencia, por ser de fácil enucleación al tener una cápsula fibrosa [12].

El tiempo específico para realizar la cirugía no se ha determinado todavía, ya que, como se ha mencionado, estos quistes dermoides son principalmente congénitos, y ellos pueden aparecer clínicamente a cualquier edad, siendo que cuando aparezcan síntomas como disfagia, disfonía y disnea, u otros como los descritos previamente definan el tiempo para realizar

la cirugía [6, 9].

Dicho procedimiento se recomienda realizarlo bajo anestesia general, aunque pueden presentarse algunos problemas por obstrucción de vía aérea [12, 15], debido al tamaño del quiste en cavidad oral, lo que representa un reto para el anestesiólogo y el cirujano [1], pues puede dificultar o hacer imposible la intubación traqueal, requiriendo de otras posibilidades de tratamiento, como por ejemplo, intubación nasotraqueal sin visión [15], intubación guiada por endoscopio de fibra óptica [6, 15], máscara laríngea [15] y traqueotomía preliminar [6, 7, 15]. Otra posibilidad que se describe en la literatura es la descompresión del quiste mediante aspiración del contenido de este para favorecer la intubación de rutina del paciente [12, 15], y la posterior disección del quiste [1], pero esta técnica no ha sido apoyada totalmente a pesar de que elimina la necesidad de traqueotomía [12]. La excisión del quiste bajo anestesia local ha sido reportada en la literatura de forma limitada, pero en este caso se debe de considerar el riesgo de aspiración pulmonar intraoperatoria [15].

Las técnicas que se describen para la excisión de este tipo de quiste varían dependiendo de su localización [6, 9, 13, 14] y su tamaño [6, 9], siendo que se dividan entre técnicas extraorales e intraorales [6, 9, 13]:

1. Método extraoral: Se recomienda para lesiones grandes de la línea media bajo el músculo milohioideo o quistes localizados entre los músculos geniohioideo y milohioideo [2], pues es una técnica fácil y segura, que permite la disección y preservación de los nervios linguales e hipogloso así como la adecuada hemostasia [2].
2. Método intraoral: Se recomienda para quistes localizados entre el músculo geniohioideo y las membranas de la mucosa oral [2, 9], o quistes sublinguales pequeños [6, 9], con riesgos mínimos de hemorragia y daño a nervios [13], lo que conduce a muy buenos resultados cosméticos y funcionales [6].

Complicaciones

Complicaciones intraoperatorias con este tipo de lesión son inusuales, no obstante, una de ellas podría ser infección [10].

Malignidad

Cambios malignos en este tipo de lesiones han sido registrados [9, 10], aunque solo en quistes externos, según New y Erich [6, 9, 10], es decir no en el piso de boca [6, 9, 13]. En la literatura se encuentran registros, en los cuales se destaca que los quistes dermoides del tipo teratoide pueden presentar una transformación maligna en un 5% [7, 9].

Pronóstico

Debido a la baja incidencia de recidiva de esta lesión, usualmente relacionada a remanentes óseos en los tubérculos genianos o al hueso hioides [6, 9], y a resecciones incompletas [13], el pronóstico es muy bueno si el quiste se elimina totalmente [13].

Conclusiones

Los quistes epidermoides aunque raros y benignos no pueden ser subestimados. Es importante la clínica por parte del profesional en salud para conocer las patologías que se pueden presentar en piso de boca y su diagnóstico diferencial, como por ejemplo el quiste epidérmico, cual puede causar problemas severos por obstrucción de vía aérea e inclusive ser una patología, aunque benigna, amenazante para la vida del paciente, pues el tamaño y la localización del quiste determinarán las manifestaciones clínicas. Se debe considerar que estos quistes permanecen asintomáticos por años hasta que ellos alcanzan un tamaño que guía a problemas locales, lo que conduce, estrictamente, a la valoración completa y continua de la cavidad oral por parte del profesional.

Bibliografía

1. Walstad WR, Solomon JM, Schow SR, Ochs MW. Midline cystic lesion of the floor of the mouth. *J Oral Maxillofac Surg.* 1998; 56: 70-4.
2. Lowry RE, Tempero RM, Davis LF. Epidermoid cyst of the floor of the mouth. *J Oral Surgery.* 1979 ; 37: 271-3.
3. Ozan F, Burak H, Ay S, Goze F. Epidermoid cyst of the buccal mucosa: a case report. *J Contemp Dent Pract.* 2007. 8: 090-6.
4. Calderón S, Kaplan I. Concomitant sublingual and submental epidermoid cysts: a case report. *J Oral Maxillofac Surg.* 1993; 51:790-2.
5. Yoshinari M, Nagayama M. Epidermoid cyst of the uvula: report of a case. *J Oral Maxillofac Surg.* 1986; 44: 828-9.
6. Longo F, Maremonti P, Mangone GM, De Maria G, Califano L. Midline (dermoid) cysts of the floor of the mouth: report of 16 cases and review of surgical techniques. *Plast Reconstr Surg.* 2003; 112: 1560-5.
7. Zachariades N, Skoura-Kafoussia C. A life-threatening epidermoid cyst of the floor of the mouth: report of a case. *J Oral Maxillofac Surg.* 1990; 48: 400-03.
8. Rajayogeswaran V, Eveson JW. Epidermoid cyst of the buccal mucosa. *Oral Surg Oral Med Oral Pathol.* 1989; 67: 181-4.
9. Kandogan T, Koç M, Vardar E, Selek E, Sezgin Ö. Sublingual epidermoid cyst: a case report. *J Med Case Reports.* 2007; 1: 87.
10. Howell CJT. The sublingual dermoid cyst. *Oral Surg Oral Med Oral Pathol.* 1985; 59: 578-80.
11. Papanayotou PH, Kayavis JG. Epidermoid implantation cyst of the lower lip: report a case. *J Oral Surg.* 1977; 35: 585-6.
12. Seah TE, Sufyan W, Singh B. Case report of a dermoid cyst at the floor of the mouth. *Ann Acad Med Singapore.* 2004; 33 (Suppl): 77 S-79S.
13. Vargas Fernández JL, Lorenzo Rojas J, Aneiros Fernández J, Sainz Quevedo M. Dermoid cyst of the floor of the mouth. *Acta Otorrinolaringol Esp.* 2007; 58: 31-3.
14. Vieira Pereira J, Muniz Alves P, Ruan Ferreira de Araújo C, Alves Pereira KM, Lopes Costa AL. Epidermoid cyst in tongue's ventral face. *Re Bras Otorrinolaringol.* 2008; 74: 476.

15. Raveenthiran V, Sam CJ, Srinivasan SK. A simple approach to airway management for a gigant sublingual dermoid cyst. *Can J Anaesth.* 2006; 53: 1265-6.

