

Diagnóstico en Torsión de Pedículo de Quiste Anexial en Ginecología

Diagnosis in torsion of adnexal cyst in gynecology

Freddy Maita Q.^{1,2,a,b}, Erwin Hochstatter Arduz^{3,a}, Oscar Niño de Guzman Peña^{4,a}

Resumen

Objetivos: Evaluar los signos clínicos, ecográficos y Doppler color en el diagnóstico de la torsión de pedículo.

Métodos: Estudio observacional prospectivo de corte transversal, incluyó a 22 pacientes durante un período de tres años, que acudieron con dolor abdominal agudo y presencia de quiste anexial. Las edades comprendidas fueron entre 22 y 58 años.

Resultados: Cotejados con los hallazgos quirúrgicos y la evolución clínica: de 22 pacientes, 9 tenían torsión de pedículo; la tríada clásica mostró una sensibilidad de 55%, especificidad del 46%, valor predictivo positivo del 42%, valor predictivo negativo del 60%. El signo directo de torsión de pedículo mostró una sensibilidad de 78%, especificidad de 92%, valor predictivo positivo de 87%, valor predictivo negativo del 86%. El Doppler color mostró una sensibilidad de 100%, especificidad de 69%, valor predictivo positivo de 69%, valor predictivo negativo de 100%. El líquido libre abdominal mostró un resultado variable.

Conclusiones: La sospecha clínica es el primer paso en el diagnóstico; el hallazgo del signo directo de torsión fue el de mayor valor diagnóstico; el hallazgo de señal Doppler color en la pared del quiste prácticamente, descartó la posibilidad de torsión.

Palabras claves: torsión mecánica, ultrasonografía doppler, enfermedades de los anexos.

Abstract

Objectives: To evaluate the clinical, ultrasonography signs and Doppler color in the diagnosis of the torsión of pedicle.

Methods: Prospective observational study of cross-section included 22 patients over a period of three years, who attended with acute abdominal pain and presence of adnexal cyst. With an age range between 22 and 58 years.

Results: 22 patients, 9 had torsión of pedicle; triad classic showed a 55% sensitivity, specificity 46%, positive predictive value 42%, negative predictive value 60%. The direct sign of torsión of pedicle showed a sensitivity of 78%, specificity 92%, positive predictive value 87%, negative predictive value of 86%. The absence of Doppler signal color showed a sensitivity of 100%, specificity of 69%, positive predictive value 69%, negative predictive value of 100%. The abdominal free liquid showed a variable result.

Conclusions: The clinical suspicion is the first passage in the diagnosis; the finding of the direct sign of torsión was the one of greater value diagnosis; the finding of color Doppler signal in the wall of the cyst practically, discarded any possibility of torsion.

Keywords: torsion mechanical, ultrasonography doppler, adnexal diseases.

Se denomina torsión de pedículo a la rotación alrededor de un eje o pedículo de los órganos genitales internos o bien tumores originados en ellas. Las torsiones de pedículo en el aparato reproductor femenino, que incluye quistes anexiales, miomas subserosos pediculados y mas raramente torsiones de útero, llegan a constituir hasta el 3% de las urgencias quirúrgicas en ginecología, pudiendo desencadenarse tanto en tejidos sanos, aunque excepcionalmente, en tejidos enfermos como los quistes de ovario.

El diagnóstico, se basa en la detección de cuadro abdominal agudo (tríada de dolor, irritación peritoneal y repercusión del estado general) en pacientes en quienes se conoce la existencia de un tumor anexial, cuya sintomatología aparece generalmente después de un movimiento rápido del cuerpo (ej. giro brusco del cuerpo).

El problema se plantea porque la tríada clásica de torsión de pedículo se presenta solo en poco más del 50% de los casos. Muchos de estos, presentan cuadros de dolor abdominal nada

característicos¹, en tanto hay otro grupo de pacientes con quiste anexial conocido y cuadro de dolor abdominal agudo clásico en quienes se hace necesario confirmar la presencia de torsión de pedículo o verificar la existencia de otra noxa causante del dolor, por ejemplo apendicitis, salpingitis, etc. Para ello es necesario recurrir a métodos complementarios de diagnóstico, como la ecografía, doppler color, laboratorio, etc. En casos de torsión de anexo sano, todavía es imposible realizar el diagnóstico diferencial entre anexitis, torsión de órgano ginecológico (ovario, hidátide de Morgagni, etc.), apendicitis o algunos casos de embarazo ectópico, donde solo el procedimiento quirúrgico permitirá llegar al diagnóstico.

Desde el año 2007, en nuestro servicio, se ha observado un hallazgo directo de torsión de pedículo por ecografía, que consiste en la identificación de un pedículo engrosado como barra isocogénica "en espiral" por la torsión entre el útero y la formación anexial cuando se la recorre en un corte transversal, en tiempo real, de un extremo a otro.

Por lo tanto el siguiente estudio pretende analizar el valor de los signos clínicos (tríada clásica), la utilidad del signo nuevo ecográfico directo de torsión y los hallazgos indirectos clásicos en el diagnóstico de torsión de pedículo de masas anexiales en el aparato reproductor femenino.

Materiales y métodos

Estudio observacional, descriptivo y prospectivo de corte transversal. Se incluyó a 22 pacientes que acudieron al Ser-

¹Unidad de Ultrasonografía en Ginecología y Obstetricia, Pediatría y Medicina fetal, Hospital Obrero N° 2 de la Caja Nacional de Salud, Cochabamba, Bolivia.

²Servicio de Gineco-obstetricia, Centro Médico Quirúrgico Boliviano Belga, Cochabamba, Bolivia.

³Centro de enseñanza e Investigación en Ginecología y Obstetricia, Hospital Obrero N° 2 de la Caja Nacional de Salud, Cochabamba, Bolivia.

⁴Departamento de Ginecología y Obstetricia, Hospital Obrero N° 2 de la Caja Nacional de Salud, Cochabamba, Bolivia.

*Ginecolo-obstetra; ^bMédico ecografista

*Correspondencia a: Freddy Maita Q.

Correo electrónico: freddymaita@hotmail.com

Recibido el 31 de marzo 2011. Aceptado el 9 de mayo de 2011

Tabla 1. Datos clínicos y ecográficos de pacientes con torsión de pedículo y ausencia de torsión de pedículo

Datos	Torsión de pedículo (n=9)	Ausencia de torsión (n=13)	Total (n=22)
Triada clásica, n			
Presente	5	7	12
Incompleto o ausente	4	6	10
Pedículo torsido visible en espiral, n			
Presente	7	1	8
Ausente o no visualizado	2	12	14
Flujo vascular por Doppler Color, n			
Flujo ausente	9	4	13
Flujo presente	0	9	9
Líquido libre en saco de Douglas o periaquistico, n			
Presente	3	2	5
Ausente o normal	6	11	17

vicio de Emergencias del Departamento Materno Infantil del Hospital Obrero N° 2 de la Caja Nacional de Salud, con dolor abdominal agudo y presencia de quiste anexial (12 con quiste anexial conocido y 10 con quiste anexial >5 cm identificados durante el examen físico y ecográfico), durante tres años (enero 2008 a diciembre de 2010). Las edades estuvieron comprendidas entre los 22 y 58 años.

Los hallazgos clínicos y ecográficos fueron cotejados con hallazgos intraoperatorios en pacientes sometidas a laparotomía exploradora (18 pacientes), y con la evolución clínica en los casos que no precisaron cirugía una vez que se desestimó torsión de pedículo (4 pacientes) por valoración clínica y/o exámenes complementarios aquí estudiados.

El equipo ecográfico utilizado en el estudio fue un modelo SIEMENS® Sonoline, tanto para exploración transparietal y endocavitaria en tiempo real.

Se incluyeron pacientes con cuadro abdominal agudo característico (tríada: dolor, irritación peritoneal y repercusión del estado general) con quiste anexial conocido. Pacientes con dolor abdominal agudo no característico (tríada incompleta o ausente) con quiste anexial (>5 cm) descubierto durante el examen clínico y/o ecográfico.

Se excluyeron pacientes con cuadro abdominal agudo típico (tríada clásica) con sospecha de torsión de pedículo anexial, que la ecografía no mostró quiste anexial, sospecha de torsión de anexo sano y/o presentó hallazgos no relacionados

Tabla 2. Diagnóstico en torsión de pedículo de quiste anexial femenino

Datos	Sensibilidad %	Especificidad %	VPP %	VPN %
Triada clásica	55	46	42	60
Signo directo: pedículo torcido visible "en espiral"	78	92	87	86
Doppler color: Flujo vascular ausente	100	69	69	100
Líquido libre aumentado (no ascitis) peritumoral y Douglas	33	85	60	65

VPP=Valor predictivo positivo; VPN=Valor predictivo negativo

a torsión de pedículo.

Criterios de evaluación ecográfica

Se define al "signo directo" como pedículo torcido visible "en espiral" cuando se identificó un pedículo isoecogénico engrosado entre el útero y la masa anexial, como una imagen "en espiral" durante la exploración a través de un corte transversal en tiempo real, ya sea por vía transvaginal o transabdominal.

Como "signos indirectos" se definió: líquido libre abdominal, es decir, líquido en mayor cantidad (valor normal hasta +/- 30 ml) que lo normal en Douglas, o la presencia de líquido inter asas (no ascítico). Y se definió como "flujo vascular ausente" a ausencia de señal Doppler color en la pared del quiste, evaluado por Doppler color o PowerAngio. La presencia de flujo escaso se consideró como normal. No se evaluó la resistencia vascular (fig. 1, A, B y C).

Resultados

En el presente estudio no se encontró torsión de anexo sano ni otras torsiones del aparato genital femenino como miomas pediculados.

La presencia o ausencia de la tríada clásica (dolor, irritación peritoneal y repercusión del estado general) en pacientes con quiste anexial están presentados en la tabla 1. De 22 pacientes, se encontró nueve casos de torsión de pedículo; la presencia de la tríada clásica mostró una sensibilidad del 55% (5/9), especificidad (ausencia total o parcial de la tríada clásica)

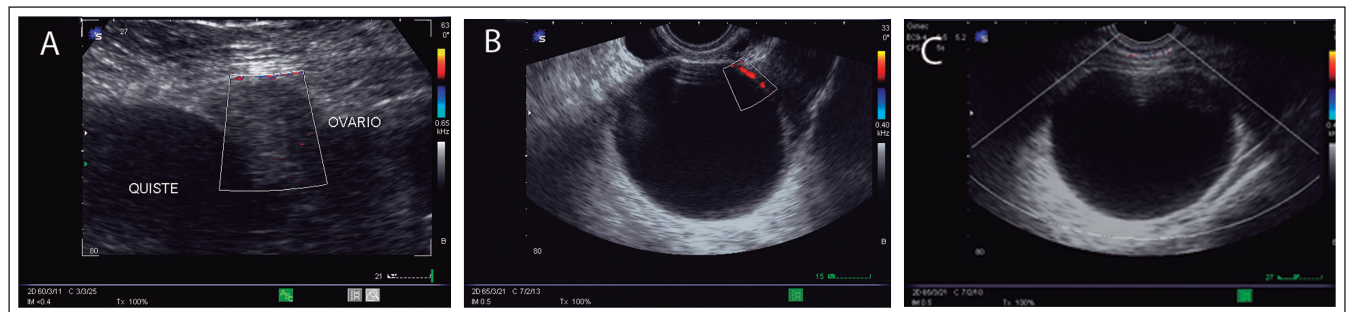


Figura 1. **A** Ausencia de flujo vascular en pared del quiste para-ovárico y en ovario involucrado en la torsión de pedículo (torsión compleja), el diagnóstico fue corroborado en la cirugía; **B** Quiste simple anexial, obsérvese la pared fina, se observa escaso flujo con Powerangio. Esto descarta la torsión de pedículo como proceso causante de trastorno; **C** Un caso falso positivo en paciente con sospecha de torsión de pedículo de quiste para-ovárico; el Doppler color y powerangio no detectó flujo en su pared a pesar de la optimización de las ganancias para flujo lento. No se visualizó en este estudio el signo directo. La laparotomía exploradora mostró ausencia de torsión de pedículo.

sica) del 46% (6/13); el valor predictivo positivo fue de 42% (5/12) y un valor predictivo negativo de 60% (6/10) (tabla 2).

La aplicación de la ecografía bidimensional, Doppler color y PowerAngio, en el diagnóstico de torsión de pedículo mostró los resultados expuestos en la tabla 1.

El signo directo (pedículo torcido visible “en espiral”) de torsión de pedículo, presentó una sensibilidad del 78% (7/9), especificidad del 92% (12/13) en un paciente se creyó visualizar una tenue imagen “en espiral” por vía abdominal que se catalogó como signo directo de torsión de pedículo no corroborado en la cirugía (falso positivo). El valor predictivo positivo fue de 87% (7/8) y el valor predictivo negativo de 86% (12/14) (tabla 2).

Cuando la masa anexial se exploró con Doppler color y Power Doppler, no se encontró señal de flujo (flujo vascular ausente) en la totalidad de las torsiones de pedículo, mostrando sensibilidad del 100% (9/9); especificidad del 69% (9/13), en 4 de 13 pacientes sin torsión de pedículo no se captó señal Doppler color a pesar de la optimización de las ganancias para detectar flujos lentos (falsos positivos); valor predictivo positivo de 69% (9/13) y un valor predictivo negativo de 100% (9/9) (tabla 1).

El hallazgo de líquido libre (no ascítico) abdominal y/o peritoneal en mayor cantidad de lo normal, mostró una sensibilidad de 37% (3/7) en pacientes con torsión de pedículo, una especificidad de 87% (2/13) (dos casos de falsos positivos, uno de apendicitis aguda y en otro caso no se encontró ninguna patología), un valor predictivo positivo de 37% (3/8) y un valor predictivo negativo de 69% (11/16). Los parámetros estadísticos: sensibilidad, especificidad, valor predictivo positivo (VPP) y valor predictivo negativo (VPN) del estudio se muestra en el cuadro siguiente (tabla 2).

Discusión

La mayoría de los autores consideran que la torsión del pedículo debe alcanzar al menos una rotación de 120° para definirse como tal (límite mínimo que ocasiona trastornos circulatorios en el órgano torsionado)^{1,2}. La torsión del ovario normal como causa de abdomen agudo es excepcional, presentándose en algunos casos como presencia de ovarios poliquísticos, quistes múltiples foliculares medianos, o la combinación de estos factores con fenómenos constitucionales que favorezcan la torsión, como la presencia de mesos o pedículos largos³. La proporción de tumores ováricos que sufren torsión de pedículo varía entre el 2 al 16% y son la causa de abdomen agudo por torsión más frecuente^{1,2,4}. Entre los factores predisponentes se consideran la longitud y delgadez del pedículo (cuanto más largo y delgado es el pedículo, mayor probabilidad); los tumores pequeños excepcionalmente se torsionan al igual que los grandes; los tumores ováricos de mediano tamaño con pedículos largos son los que pueden sufrir esta complicación con mayor frecuencia. La torsión es patrimonio de los tumores benignos del ovario^{1,4}.

El mecanismo por el cual se produce la torsión del pedículo es controversial, se considera que podría ser originada por la transmisión al tumor de un movimiento gítorio del cuerpo

(un salto, una caída)^{1,3,5}.

La sintomatología se traduce en una tríada: dolor, irritación peritoneal y repercusión en estado general. El dolor está localizado en el hemiabdomen inferior con mayor intensidad en la fosa ilíaca correspondiente y va desde una molestia difusa hasta un dolor invalidante y cuadro de shock. La irritación peritoneal está presente en un poco más del 50% de los casos, si es así, se acompaña de compromiso del estado general, hipotensión, taquicardia¹⁻⁵. El diagnóstico puede resultar fácil cuando se observa un cuadro clínico florido de inicio brusco, en quienes se conoce la existencia de un tumor ovárico. Hay dificultad cuando se presenta como cuadro de dolor abdominal no característico, en estos casos se acude a otros métodos, en particular a la ecografía donde se ha descrito presencia de líquido libre peritumoral o en Douglas, con resultados variables y a la flujometría Doppler color tratando de demostrar flujo ausente^{3,6,7}.

En nuestra experiencia, se ha visto que no hay una única manera ideal para diagnosticar la torsión de pedículo; el dolor abdominal clásico no se ha mostrado efectivo para el diagnóstico, con una sensibilidad en un poco más de la mitad de los casos. La aplicación de Doppler color ha mejorado el diagnóstico por el hallazgo de ausencia de flujo vascular en la pared del quiste explorado, mostrando una sensibilidad del 100%, pero con un valor predictivo positivo bajo (69%). Esto debido a que los quistes simples, principalmente parováricos, tienen escaso flujo en la pared que no captan la señal Doppler color, a pesar de la optimización de ganancias. Desde la visualización del signo directo de torsión de pedículo por ecografía, el valor predictivo positivo mejoró un 87%, hallazgo no comparado, dado que no se ha encontrado en la literatura la descripción de este signo.

Los métodos aquí mencionados, aparte de identificar a las pacientes con alta probabilidad de padecer torsión de pedículo, también identificaron a las pacientes que tienen poca o ninguna probabilidad de presentar esta patología. En nuestro trabajo, la detección de flujo vascular en la pared del quiste descartó la posibilidad de torsión de pedículo, como evento que ocasiona trastorno circulatorio, en la totalidad de los casos. El diagnóstico de un ovario sano torcido, hasta ahora, es prácticamente casi imposible, el diagnóstico diferencial debe realizarse con anexitis y apendicitis. No se sospecha habitualmente la torsión de un anexo sano⁵. Otras torsiones en el aparato genital incluyen: torsión aguda de la trompa (suceso raro), torsión de la hidátide de Morgagni, torsión del útero miomatoso o grávido.

El abordaje diagnóstico en estos casos debe incluir un examen clínico concienzudo (búsqueda de la tríada clásica) complementado con el estudio de ecografía en busca del signo directo (pedículo torcido visible “en espiral”) que, cuando se la identifica claramente, se correlaciona casi con la totalidad de verdaderos casos de torsión de pedículo. Hay algunos casos donde es difícil de visualizar este signo, como se da en pacientes obesas con masa anexial alta que escapa del campo visual de la ecografía transvaginal y existe menor resolución por vía abdominal.

Entre los signos indirectos de torsión de pedículo esta la ausencia de flujo vascular en lapared del órgano torsionado por Doppler color, aunque en algunos quistes simples no torsionados, especialmente los para-ováricos, tampoco se identifica flujo en su pared a pesar de la optimización de las ganancias para flujo lento, constituyéndose en signo falso positivo. En

cambio la identificación de flujo vascular en la pared del quiste descarta la posibilidad de torsión de pedículo, como evento que ocasiona trastorno circulatorio, en todos los casos (valor predictivo negativo 100%). El líquido libre en mayor cantidad que lo normal, mostró resultados variables y aporta poco al diagnóstico.

Referencias bibliográficas

1. Nichols DH, Julian PJ. Torsion of the adnexa. *Clin Obstet Gynecol* 1985; 28: 375-80.
2. Lee RA, Welch JS. Torsion of the uterine adnexa. *Am J Obstet Gynecol* 1967; 97: 74-977.
3. Copeland LJ, Jarrell JF, McGregor JA, Dodson R. *Ginecología*. Buenos Aires: Editorial Médica Panamericana; 1994. 838-41.
4. Robson S, Kerin JF. Acute adnexal torsion before oocyte retrieval in an in vitro fertilization cycle. *Fertil Steril* 2000; 73: 650-651.
5. Zweizig S, Perron J, Grubb D, Mishell DR, Jr. Conservative management of adnexal torsion. *Am J Obstet Gynecol* 1993;168:1791-5.
6. Callen PW. *Ecografía en obstetricia y ginecología*. 3a ed ed. Buenos Aires: Médica Panamericana; 1995.
7. Gori JR, Gori RM, Lorusso A. *Ginecología de Gori*. 2ed. Buenos Aires: EL Ateneo; 2001.