

Parámetros diagnósticos del ameloblastoma maxilar: reporte de caso inusual en un niño

Martha Rebolledo Cobos,¹ Iván Manotas Arévalo,²
Jonathan Harris Ricardo³

Resumen

El ameloblastoma es una lesión tumoral epitelial poco frecuente, cuyo origen es odontogénico, agresivo y con alta tasa de recurrencia, en el 80% de los casos se le encuentra afectando la mandíbula y un 20% el maxilar, no tiene predilección por sexo y raza, se muestra con mayor frecuencia entre la segunda y cuarta década de la vida, pero no es común que se presente en niños entre los cinco y diez años, a menudo es asintomático y deformante en estadios avanzados o en asociación a dientes incluidos. Se presenta caso inusual de paciente femenina, nueve años de edad, que presentó tumor en hemifacie izquierda, con diagnóstico de ameloblastoma unilocular, se describen las características clínicas, radiográficas e histopatológicas, que son importantes para el diagnóstico y tratamiento.

Palabras clave: Ameloblastoma, Biopsia, Niños. (Decs Bireme). *Rev.CES Odont.2011;24(1)37-41*

Diagnostic parameters of maxillary ameloblastoma: report of unusual case in a child

Abstract

Ameloblastoma is a rare epithelial tumor lesion, which has an odontogenic origin, it is aggressive and has a high rate of recurrence. In 80% of cases it appears in the mandible and another 20% in the maxilla. It has no predilection for sex and race and appears more frequently between the second and fourth decades of life. Prevalence is unusual in children between the ages of five and ten. The lesion is commonly asymptomatic and deforming in advanced stages or in association with impacted teeth. A Case Report of a 9 year old girl is presented who consults due to a left hemi facial tumor diagnosed as unilocular ameloblastoma is presented. the clinical, radiographic and histopathological findings, which are important for diagnosis and treatment are described. **Key words:** Ameloblastoma, Biopsy, Children. (MeshDatabase). *Rev.CES Odont.2011;24(1)37-41*

Introducción

El ameloblastoma es un tumor odontogénico de origen epitelial, polimórfico deformante e invasivo con patrones clínicos de malignidad local y altamente recurrente,¹ Fue reportado inicialmente por Falkson y Malassez en 1885 denominándolos adamantinoma – epiteloma, debido a que histológicamente deriva de los componentes de la odontogénesis como remanentes de la lámina dental, restos epiteliales de Malassez, epitelio reducido del esmalte y células basales.² Epidemiológicamente constituye el 1% de los quistes y tumores que afectan al macizo cráneo facial de los cuales el 80% presenta selectividad por la mandíbula y el 20% por el maxilar, se asocian entre un 10 y 15% a dientes retenidos o no erupcionados, no tienen predilección de sexo y

raza y se evidencia mayormente entre la segunda y cuarta década de la vida.^{3,4}

Arotiba et al, en un estudio en pacientes con ameloblastoma reportan que dicha patología, es de presentación inusual en niños y su mayor incidencia es en personas adultas, sin embargo de los 360 pacientes correspondientes a la población del estudio, el 21,1% eran menores de 20 años y 2,5% menores de 10 años, demostrando claramente que se puede presentar en niños.⁵ Esta entidad patológica es de crecimiento lento, en etapas tempranas no muestra signos y síntomas, aunque esporádicamente ocasiona alteraciones como obstrucción nasal, epistaxis y trismos, cuando la lesión tumoral evoluciona y se hace notoria presenta asimetría y deformidad facial.⁶

1. Odontóloga. Especialista en Estomatología y Cirugía Oral. Docente Fundación Universitaria San Martín sede Puerto Colombia

2. Odontólogo. Especialista en Cirugía Oral y Maxilofacial Universidad Javeriana. Docente Titular Universidad del Magdalena y Fundación Universitaria San Martín sede Puerto Colombia

3. Odontólogo. Especialista en Estomatología y Cirugía Oral. Docente Corporación Universitaria Rafael Núñez

El diagnóstico radiográfico implica tomografías asistida computarizada, radiografía panorámica y resonancia magnética nuclear. Radiográficamente presenta zonas radiolúcidas, con aspecto variable, presentando tres patrones diferentes, el más frecuente es denominado multilocular, ya que presenta múltiples zonas quísticas difusas que pueden estar juntas o separados, dando la apariencia de “pompas de jabón”, en otras situaciones la imagen radiográfica se puede observar con apariencia de “panal de abejas” siendo ésta la segunda más frecuente y la tercera variación radiológica se presenta como única cavidad patológica, denominada unilocular; en todos los patrones radiográficos puede observarse reabsorción radicular y desplazamiento dental.^{7,8}

Clínicamente se puede observar una lesión tumoral de tamaño variable la cual da apariencia de expansión ósea, mucosa de recubrimiento del mismo color de la mucosa adyacente, en ocasiones se encuentran úlceras como resultado de traumas, los dientes que se encuentran en la zona del tumor pueden presentar movilidad por la reabsorción radicular que ejerce el tumor. Se describen tres tipos de presentación clínica dependiendo del tamaño y localización del tumor: sólido, uniuístico y extraóseo o periférico, los cuales se encuentran en relación con las características radiográficas.⁹ Rosenstein et al y Pogrel et al, en sus estudios reportaron otra presentación del ameloblastoma (ameloblastoma metastático), es de poca frecuencia, la metástasis afecta principalmente órganos como el hígado y pulmón, suele verse como consecuencia de remanentes de un anterior ameloblastoma o un quiste dentigero, los cuales han recurrido ^{10,11}

Effiom et al, reportaron que histológicamente presenta tejidos de estructuras dentales, constituido por epitelio con un estroma fibroso, mostrando variaciones dentro lo cuales se reportan: ameloblastoma folicular, plexiforme, acantomatoso, de células granulosa y basales,¹² Reichart et al, en un estudio describen una clasificación según la Organización Mundial de la Salud la cual lo clasifica histológicamente en: desmoplásico, uniuístico, multiuístico o sólido, extraóseo o periférico,¹³ Los diagnósticos diferenciales a considerar frente al ameloblastoma implican el quiste dentigero, tumor odontogénico queratoquístico, mixoma, tumor de Pindborg, granuloma central de células gigantes, carcinoma ameoblástico, entre otros^{14,15}

La terapéutica sugerida para estos tumores constituye un reto debido a la alta recidiva, sin embargo las alternativas de tratamiento implican desde la resección completa del tumor con hemi-mandibulectomía o hemi-maxilectomía,

enucleación, marsupialización para minimizar el tamaño del tumor, criocirugía, cauterización, aplicación de solución de Carnoy y radioterapia en caso de que no fuese posible tratamiento quirúrgico,^{16,17}

Caso Clínico

A continuación se presenta caso clínico inusual de paciente femenina, nueve años de edad, con diagnóstico de ameloblastoma unilocular, se describen las características clínicas, radiográficas e histopatológicas que contribuyeron al diagnóstico.

La paciente acude al servicio de Cirugía Oral y Maxilofacial de la Clínica Odontológica de la Universidad del Magdalena - Colombia, presentando tumefacción y asimetría facial del lado izquierdo, asintomática, con un tiempo de evolución aproximado de 6 meses. Los antecedentes familiares y personales no son relevantes para el caso, la madre negó alteraciones en órganos y sistemas.

Al examen intrabucal se observó lesión tumoral de un tamaño aproximado 2 cm por 2 cm de diámetro, ubicado en el maxilar superior del lado izquierdo, entre dientes 61 y 65, con relación al seno maxilar, de aspecto expansivo por vestibular, de consistencia pétrea, mucosa de recubrimiento sana, sin movilidad de órganos dentales implicados y asimetría facial marcada (Figura 1). La tomografía computarizada reveló lesión radiolúcida uniuística, unilocular en maxilar superior del lado izquierdo con adelgazamiento de la cortical ósea, sin invasión perineural y con afección al seno maxilar del mismo lado, de un tamaño aproximado de 3 cm por 2 cm de diámetro. No se observa compromiso de dientes permanentes en cuerpo tumoral (Figura 2), se establece impresión diagnóstica de ameloblastoma uniuístico, granuloma central de células gigantes y tumor odontogénico queratoquístico. Se programa biopsia incisional.

Procedimiento

Previo al diligenciamiento de una historia clínica, firma de un consentimiento informado por parte de los padres de la paciente y obtención de exámenes paraclínicos los cuales se encontraron dentro de los valores normales, se procedió a realizar la biopsia incisional.

El procedimiento quirúrgico fue bajo anestesia general, se realizó abordaje intrabucal con incisión lineal en el fondo del surco vestibular del lado izquierdo del maxilar

a nivel de los dientes 64 y 65, continuando con el levantamiento de colgajo mucoperióstico hasta exponer la pared vestibular de la lesión tumoral, seguidamente se realizó ostectomía de la cortical ósea vestibular para poder tomar la muestra de la lesión y se obtuvo un fragmento del espécimen tumoral (Figura 3) el cual se incluyó en formol al 10% y se envió a patología; se posicionó el colgajo para finalmente confrontar los bordes con puntos simples por medio de sutura no reabsorbible (seda 3-0). Se ordenó farmacoterapia con Clindamicina 300 mg por 7 días y Nimesulide 100 mg por 4 días, además de las indicaciones postoperatorias que incluyeron hielo local, dieta blanda y reposo.

La paciente se controló clínicamente a los 9 días; se retiraron puntos de sutura, no presentaba evidencia de exudados purulentos o inflamatorios, había un buen proceso de cicatrización de los tejidos blandos.

Reporte histopatológico

El reporte describe fragmento de tejido con un tamaño aproximado de 1cm por 1cm de diámetro, la lesión es quística con epitelio ameoblástico mostrando un hiper cromatismo conjunto de células, en forma de empalizada que se encama con un aspecto de estrella, estroma de sostén fibroso; se correlaciona con tomografía y se dictamina diagnóstico definitivo de Ameloblastoma Uniquístico (Figura 4).

Discusión

Buchner et al, reportan que el ameloblastoma es un tumor que se presenta en el maxilar en un 20%, igualmente no posee predilección por raza, sexo y es poco común que se presente en niños;⁴ el caso presentado ocurre en una niña y la lesión se ubica en el maxilar.

Huang et al, realizaron un estudio donde describieron la experiencia en el tratamiento de ameloblastoma en 15 niños con edades comprendidas entre 9 y 17 años, de estos 6 pacientes eran de sexo femenino, se presentaron 8 casos de ameloblastoma uniquístico y solo un caso afecto el maxilar, demostrando que la localización maxilar es poco frecuente;¹⁸ semejante a lo reportado en el presente caso, donde el paciente es de sexo femenino, 9 años de edad, con reporte histopatológico

de ameloblastoma uniquístico y con localización en el maxilar.

En cuanto a la imagenología del ameloblastoma la tomografía computarizada es un medio diagnóstico fundamental en la clasificación del tumor, observándose el de tipo uniquístico como una gran cavidad radiolúcida o único lóculo, semejante a lo observado en la tomografía del presente caso.⁷ La literatura describe clínicamente al ameloblastoma como una lesión tumoral de tamaño variable la cual da apariencia de expansión ósea, mucosa de recubrimiento de color y textura normal, ulcerándose ocasionalmente como resultado del trauma;⁶ coincidiendo con el presente caso donde las características clínicas son idénticas pero con ausencia de ulceraciones traumáticas.

Histológicamente el ameloblastoma unilocular está constituido por una cápsula de tejido conectivo fibroso, denso, uniformemente engrosado, que rodea una sola luz grande llena de líquido con un revestimiento epitelial, de espesor uniforme y tiene una capa de células basales en empalizada con polarización inversa del núcleo;¹³ concordando con el reporte histopatológico del caso, donde encontró un tejido de sostén fibroso, epitelio ameoblástico, con células hiper crómicas en forma de palizada.

Los tratamientos encaminados a la resolución de esta lesión tumoral son variables, dependiendo del tamaño, localización, edad del paciente, invasión de estructuras anatómicas.^{2,17} En este caso se traza un plan de tratamiento que consta de hemi - maxilectomía del lado izquierdo con abordaje intrabucal y preservación del periostio residual para futura reconstrucción del reborde alveolar y maxilar con injerto óseo.

Conclusión

El ameloblastoma es una patología que presenta unos patrones específicos en cuanto al aspecto y comportamiento evolutivo, razón por la cual es importante realizar una correlación entre las características clínicas, radiográficas e histopatológicas, en los cuales se detalle, compare y describa cada uno de los parámetros para realizar un acertado diagnóstico y plan de tratamiento.

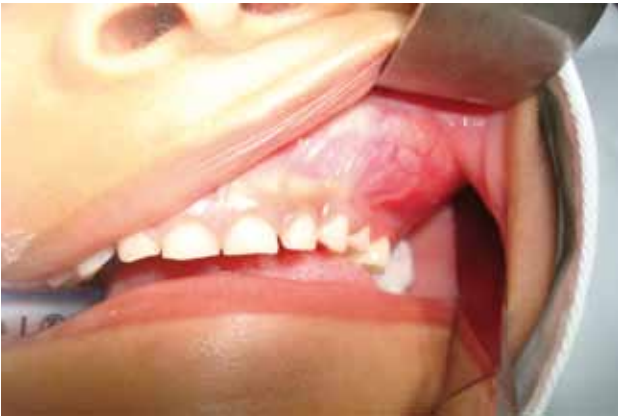

Figura 1. Aspecto clínico intraoral de lesión tumoral compatible con ameloblastoma

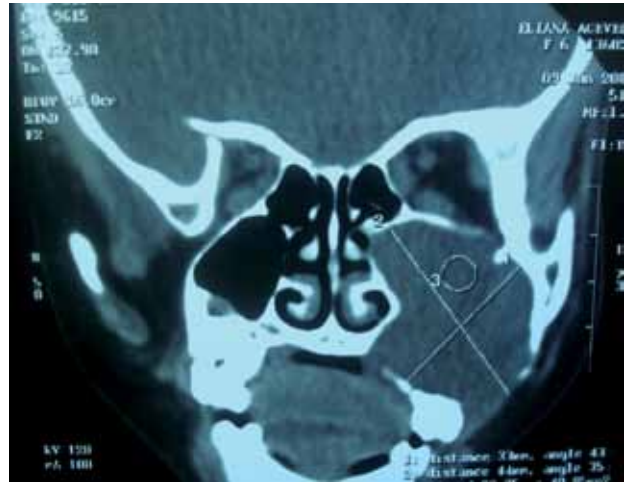

Figura 2. Tomografía computarizada que revela única lesión radiolúcida uniuística y captante ubicada en maxilar superior del lado izquierdo

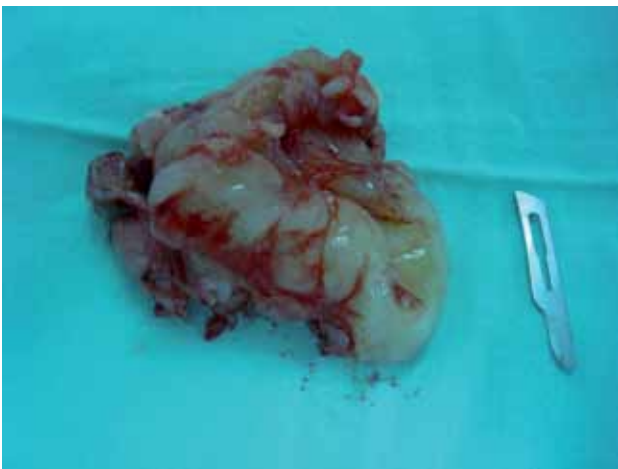

Figura 3. Fragmento del espécimen tumoral

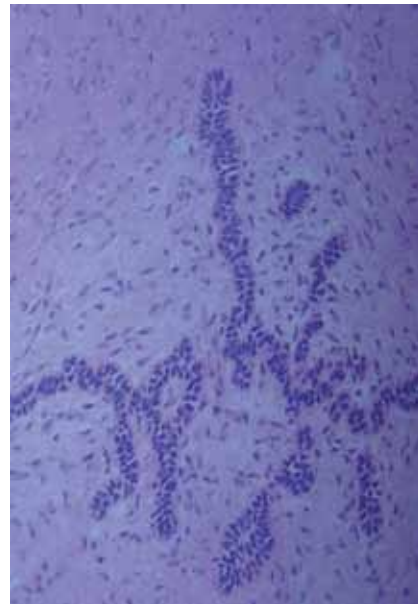


Figura 4. Imagen histológica que evidencia lesión quística con epitelio ameoblástico mostrando un hiper cromatismo conjunto de células con forma de empalizada

Referencias

1. Cheng S, Caputo T, Plemons J. Oral and maxillofacial pathology case of the month. Ameloblastoma (conventional ameloblastoma, follicular type). *Tex Dent J.* 2011 Jan;128(1):102-3, 120-1.
2. Krishnapillai R, Angadi V. A clinical, radiographic, and histologic review of 73 cases of ameloblastoma in an Indian population. *Quintessence Int.* 2010 May;41(5):90-100
3. García M, Izquierdo M, Blanco J, García M, Verrier A. Maxillary ameloblastoma: report of two cases. *Acta Otorrinolaringol Esp.* 2001 Apr;52(3):261-5.

4. Buchner A, Merrell P, Carpenter W. Relative frequency of central odontogenic tumors: a study of 1,088 cases from Northern California and comparison to studies from other parts of the world. *J Oral Maxillofac Surg.* 2006 Sep;64(9):1343-52.
5. Arotiba GT, Ladeinde AL, Arotiba JT, Ajike SO, Ugboko VI, Ajayi OF. Ameloblastoma in Nigerian children and adolescents: a review of 79 cases. *J Oral Maxillofac Surg.* 2005 Jun;63(6):747-51.
6. Adeline V, Dimba E, Wakoli K, Njiru A, Awange D, Onyango J, Chindia M. Clinicopathologic features of ameloblastoma in Kenya: a 10-year audit. *J Craniofac Surg.* 2008 Nov;19(6):1589-93.
7. Kim S, Jang H. Ameloblastoma: a clinical, radiographic, and histopathologic analysis of 71 cases. *Oral Surg Oral Med Oral Pathol Oral Radiol Endod.* 2001 Jun;91(6):649-53.
8. Lau S, Samman N. Recurrence related to treatment modalities of unicystic ameloblastoma: a systematic review. *Int J Oral Maxillofac Surg.* 2006 Aug;35(8):681-90.
9. Rosenstein T, Pogrel M, Smith R, Regezi J. Cystic ameloblastoma--behavior and treatment of 21 cases. *J Oral Maxillofac Surg.* 2001 Nov;59(11):1311-6.
10. Pogrel M, Montes D. Is there a role for enucleation in the management of ameloblastoma? *Int J Oral Maxillofac Surg.* 2009 Aug;38(8):807-12.
11. Deijkers R, Bloem R, Hogendoorn P, Verlaan J, Kroon H, Taminiau A. Hemicortical allograft reconstruction after resection of low-grade malignant bone tumours. *J Bone Joint Surg Br.* 2002 Sep;84(7):1009-14.
12. Effiom O, Odukoya O. Desmoplastic ameloblastoma: analysis of 17 Nigerian cases. *Oral Surg Oral Med Oral Pathol Oral Radiol Endod.* 2011 Jan;111(1):27-31.
13. Reichart P, Philipsen H, Sciubba J. The new WHO classification of tumors of the head and neck. What has changed?. *Mund Kiefer Gesichtschir.* 2006 Jan;10(1):1-2.
14. Castro I, Israel M, Lima G, de Queiroz S. Difficulties in the diagnosis of plexiform ameloblastoma. *Oral Maxillofac Surg.* 2011 Mar 1. [Epub ahead of print]
15. Cankurtaran C, Branstetter B, Chiosea S, Barnes E. Best cases from the AFIP: ameloblastoma and dentigerous cyst associated with impacted mandibular third molar tooth. *Radiographics.* 2010 Sep;30(5):1415-20.
16. Arotiba G, Arotiba J, Taiwo A. Biologic, anatomic and clinical considerations in the management of the classic intraosseous ameloblastoma of the jaws. *Nig Q J Hosp Med.* 2010 Apr-Jun;20(2):55-63.
17. Hertog D, Schulten E, Leemans C, Winters H, Van der Waal I. Management of recurrent ameloblastoma of the jaws; a 40-year single institution experience. *Oral Oncol.* 2011 Feb;47(2):145-6.
18. Huang IY, Lai ST, Chen CH, Chen CM, Wu CW, Shen YH. Surgical management of ameloblastoma in children. *Oral Surg Oral Med Oral Pathol Oral Radiol Endod.* 2007 Oct;104(4):478-85.

Correspondencia:
j.harris.r@hotmail.com

Recibido para publicación: Marzo de 2011
Aprobado para publicación: Mayo de 2011

