CLINICA QUIRURGICA DE APARATO DIGESTIVO
DEL HOSPITAL PROVINCIAL DE JAEN

JEFE: DR. F. PALMA

Pólipos y divertículos de colon [1]

Dr. Fermín Palma

POLIPOS DEL COLON

Corrientemente —en la práctica diaria— y prescindiendo de su significado clásico, el término pólipo es utilizado como sinónimo de adenoma benigno.

En nuestra modesta casuística figuran cuatro pacientes de poliposis de colon izquierdo (recto-cólica), algunos de ellos publicados, sin que, por entonces, hubiéramos podido apreciar la presencia de pólipos en el colon derecho y en el delgado. No obstante, son casos que deberán ser observados periódicamente, ya que, como DORMANDY cita, en ocasiones se descubren pólipos del delgado, y hasta pigmentación peri-orificial, en casos o sujetos previamente tratados exclusivamente de pólipos del colon.

Naturalmente que nosotros analizaremos esta afección bajo el punto de vista del problema que puede plantear tanto en diagnóstico y tratamiento, considerando que se trata de un estado precanceroso definido.

Es lógico que pasemos por alto al adenoma o pólipo solitario que se presenta frecuentemente en la infancia, que se manifiesta simplemente con la rectorragia y que se trata fácilmente con la electrocoagulación y la fulguración a través del rectoscopio.

Otro es el problema cuando se asiste en un adulto al descubrimiento de un adenoma solitario en el que la mayoría de las veces habrá —al menos que investigar— un adenocarcinoma en sus proximidades.

(1) Comunicación presentada a las Jornadas Médicas de Almería.-Diciembre 1960.

Aunque se describe el carácter familiar de esta enfermedad, hay que hacer constar que no es evidente esta característica en todos los casos de poliposis intestinal.

Pasamos por alto toda su etiopatogenia, por no ser de importancia, en tanto está mal definida. Sin embargo, en la mayoría de los casos, es una enfermedad hereditaria.

Valorando el cuadro clínico que manifiesta este proceso será fácil llegar al diagnóstico.

Tendencia a la alteración del ritmo evacuatorio, en el sentido de diarrea, con gran riqueza de moco y rectorragia en mayor o menor cantidad, puede ser de ordinario el cuadro clínico que de tiempo sufre el paciente, a veces desde la infancia. Pero este cuadro, evolucionando, da origen a tres clases de complicaciones, que son las que, en la mayoría de las ocasiones hacen consultar al paciente.

De orden mecánico (prolapso rectal —por el aumento del peristaltismo y tenesmo intenso—, invaginaciones intestinales o, incluso, obstrucción directa por el pólipo). De orden hemodinámico y metabólico (hemorragias graves —rectorragias, melenas—, diarreas incoercibles con la consecuente desnutrición, hipoproteinemia y anemia), y finalmente, de orden netaplásico, puesto que el pólipo puede degenerar y evolucionar hacia el adenocarcinoma.

A propósito del síndrome de PEUTZ-JEGHERS (poliposis gastro-intestinal del delgado y pigmentación mococutánea característica periorificial), se ha demostrado en el examen histológico de cortes seriados del material obtenido por escisión quirúrgica o necropsia del intestino delgado de pacientes afectos de poliposis rectocólica, la existencia de zonas de "Poliposis microscópica", alrededor de la mayor parte de los pólipos de mayor tamaño e, incluso, en segmentos no adyacentes a las proliferaciones microscópicas. Estos microadenomas no se proyectan hacia la luz del intestino, ni determinan deformaciones de la superficie peritoneal, sino que, incluídos en la pared intestinal, interrumpen la continuidad de la túnica muscular.

Algunos son simples *vesículas adenomatosas* que aparecen como si se hubieran invaginado a partir de la mucosa intestinal. Otros son nódulos adenomatosos más complejos que se extienden de la submucosa a la subserosa.

En muchos, las células acinosas son notablemente irregulares, o, incluso, inmaduras.

Probablemente, esta irregularidad, junto con la aparente invasión de las capas más profundas, es la responsable de las frecuentes comunicaciones sobre su degeneración maligna y de la hipótesis habitualmente admitida de que esta evolución *es tan posible en el intestino delgado como en el colon,*

Obs. J. M.

Poliposis recto-cólica segmentaria, tratada con resección recto-sigmoidea, seguida de anastomosis colon-anal, y colostomía temporal

según demostró MAINGOT en 1955 y JEGHERS y colaboradores en 1959.

En el aspecto del diagnóstico, hemos de comentar que, dada la iniciación y evolución insidiosa que caracterizan a esta enfermedad, que, iniciada en la infancia o juventud, se manifiesta por una sintomatología banal, común a otros muchos procesos, resulta un tanto difícil su diagnóstico, siendo descubierta en la mayoría de los casos (como sucedió en los nuestros) al ser investigada la causa cualquiera de sus complicaciones.

La historia clínica, como siempre, orientará hacia un proceso orgánico intestinal. Después, el tacto rectal apreciará las lesiones existentes en el recto, la rectosigmoidoscopia las visualizará, la exploración radiológica advertirá su extensión, y la biopsia resolverá las sospechas de malignidad.

Por último, los datos del laboratorio orientarán para valorar los grados de afectación orgánica, anemia, hipoproteinemia, etc.

El tacto rectal es medida general de exploración en todo paciente que arroje sangre, moco, pus, tenga estreñimiento intenso, diarrea o bien tenesmo. La rectosigmoidoscopia es la exploración siguiente con insuflación y, si es necesario, buena anestesia, y la radiología en estos casos es un método de exploración complementario, muy especialmente indicado cuando la sigmoidoscopia no ha sido terminante o imposible de realizar y permite tener una visión de conjunto de todo el colon y precisar así la generalización o extensión del proceso. El aspecto radiológico que ofrecen las lesiones adenomatosas es típico. Se observan manchas lacunares de tipo atigrado o moteado "como una corbata de lunares" (MOUCHETÉ).

La técnica de FISCHER o de la insuflación de aire tras la expulsión de la enema, permite diferenciar mejor los pólipos y distinguirlos de otras imágenes falsas de coprolitos, seudopoliposis, etc.

El examen anatomopatológico de nuestros casos sólo demostró la benignidad de las tumoraciones, apreciando una hiperplasia glandular con infiltración inflamatoria de los mismos (véanse las microfotografías). En otros se ve un comienzo de erosión y, por tanto, de transformación.

El problema del tratamiento sigue en pie en esta afección, que podrá variar de unos a otros casos con arreglo a la localización de los pólipos y muy especialmente con su extensión. En ocasiones basta la electrocoagulación o bien la fulguración, pero otras veces hay que asociar estos procedimientos a los quirúrgicos, por mutilantes que sean. Así, en las formas muy difusas, hay quien aconseja la colectomía total, pese a sus dos inconvenientes: primero, que la amputación de todo el intestino grueso, con el recto inclusive, es operación grave, y en segundo lugar obliga a la ileosto-

mía permanente con todos los inconvenientes concomitantes (pérdida acuosa). Aunque es evidente que el íleon terminal cuando falta el colon (no siempre), se coloniza, reteniendo las heces hasta un cierto grado de pastosidad, hecho que contribuye a mantener el equilibrio hídrico.

Para subsanar la ileostomía permanente hay quien propone invaginar el íleon en el esfínter, después de la resección del recto. MAYO y WAQUEFIELD proponen los siguientes tiempos: primero, extirpación de los pólipos del recto y sigma por fulguraciones repetidas; segundo, ileosigmoidostomía y hemicolectomía derecha (colon ascendente y mitad derecha del colon transverso); tercero, hemicolectomía izquierda, con colostomía del sigma restante; cuarto, fulguración a través de esta boca; quinto, cierre de la colostomía.

Pero en los casos en que la enfermedad es muy invasora y que las biopsias indiquen tendencia a la degeneración neoplásica, se debe efectuar una intervención más radical, como la preconiza RANQUIN: primero, ileostomía; segundo, colectomía total hasta la unión rectosigmoidea, y tercero, amputación del recto. Otros terminan la operación del recto bajando el íleon al recto. GROSS, del Children Hospital, de Boston, separa netamente el tratamiento del segmento cólico del sigmoideo rectal, practicando cauterización en la mucosa rectal, y en el colon resección y anastomosando el colon al recto después de la resección del segmento cólico afecto. Cabe señalar también las colostomías temporales, a través de las cuales se introduce el rectoscopio para la electrocoagulación en los diversos tramos del colon.

En nuestras cuatro observaciones, como quiera que todo el segmento afecto estaba localizado en el recto y sigma, extendiéndose en uno hasta el segmento distal del colon descendente, hemos procedido a la resección de todo el tracto enfermo, respetando el canal anal, donde, cauterizando sólo en este segmento los pólipos existentes, nos permitió la anastomosis colon anal. La técnica fué la de D'ALLAINES.

BIBLIOGRAFIA

AVERY JONES, F.: *Recientes avances en Gastroenterología.* T. T. S. A. 1960.

BACON, E.: *Essentials of proctology.* J. B. Lippinpott Company. Traducción. Editorial Mundi, Buenos Aires, 1948.

BENSAUDE, R.; CAIN, A., et LAMBLING, A.: "La Presse Med.", 1930-38, 1.713.

CASAL, M.: *Pólipos múltiples del recto.* Etcherogoyen, S. R. L. Buenos Aires, 1949.

CASANOVA SECO, A.: *Diagnóstico y tratamiento de las enfermedades ano-rectales.* Editorial Labor, 1947.

Obs. J. M.

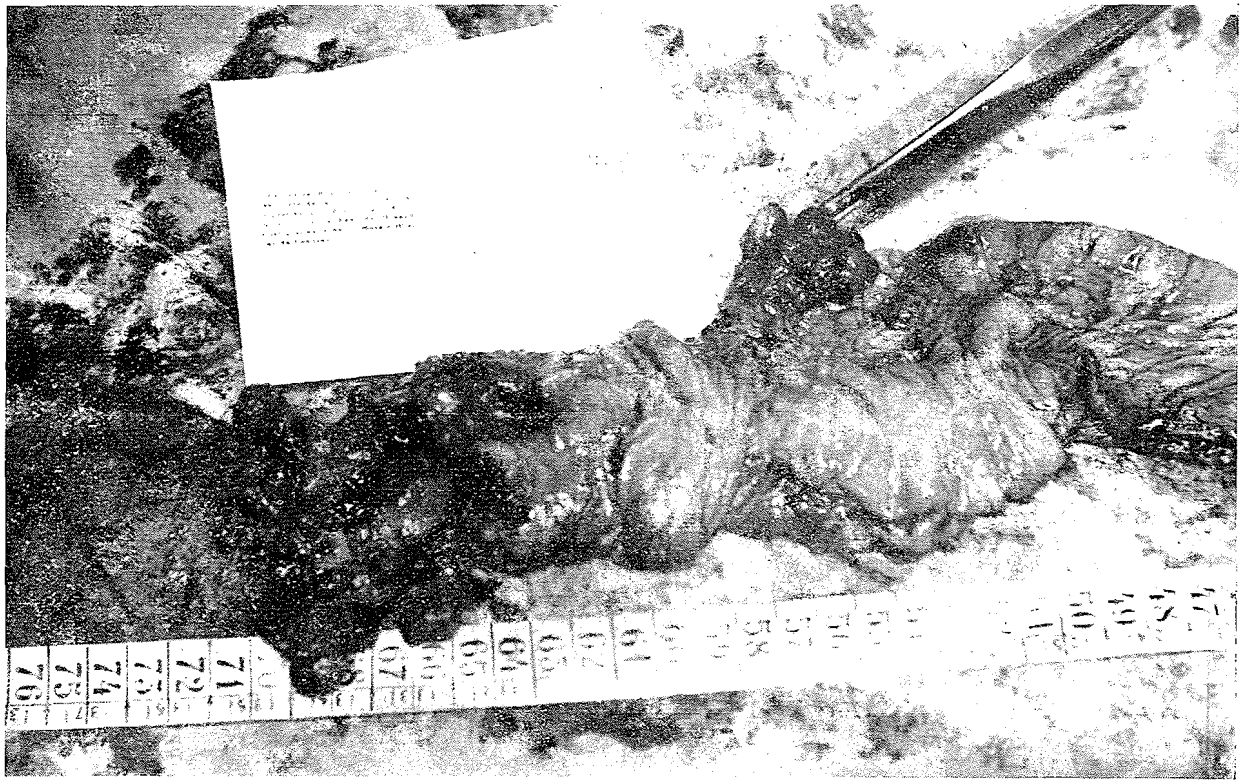

Pieza de resección de poliposis segmentaria recto-cólica

Obs. J. M.

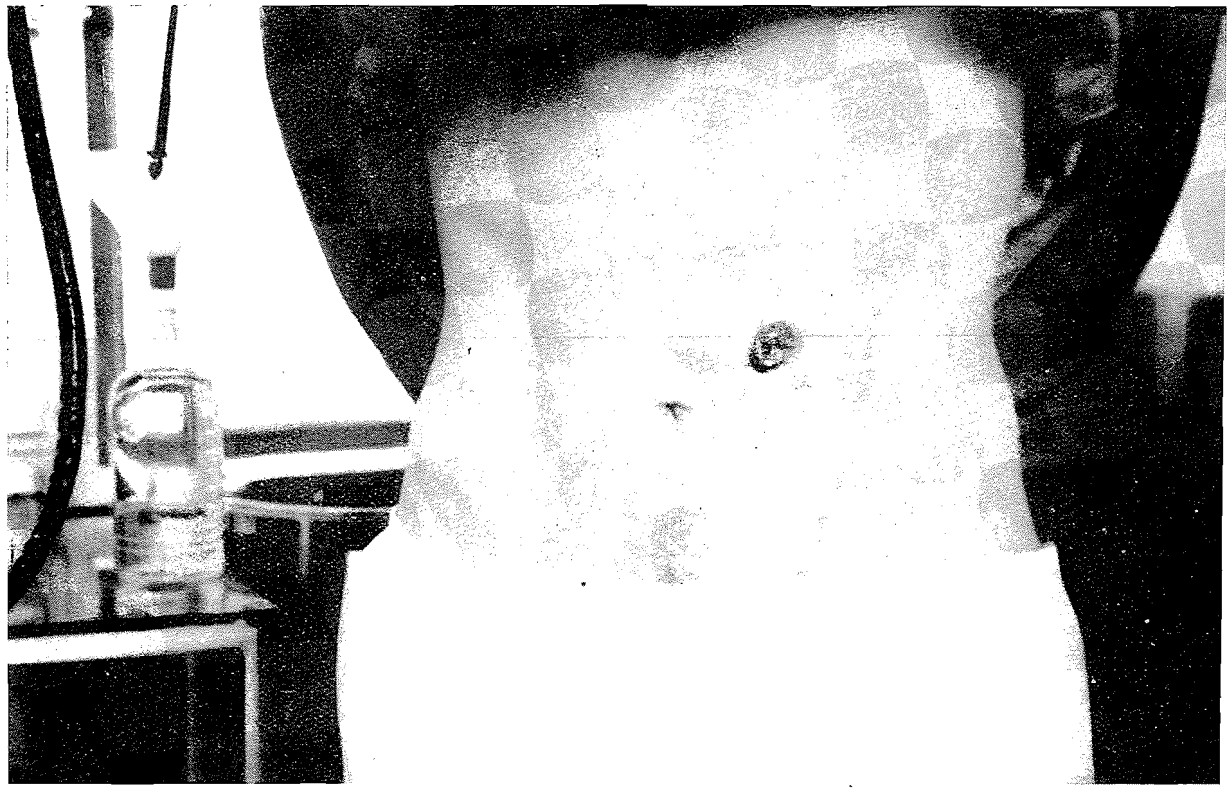

Colostomía temporal en un caso nuestro de poliposis segmentaria rectocólica, hasta que consolidó la anastomosis colon-rectal después de la resección

Obs. M. Z.

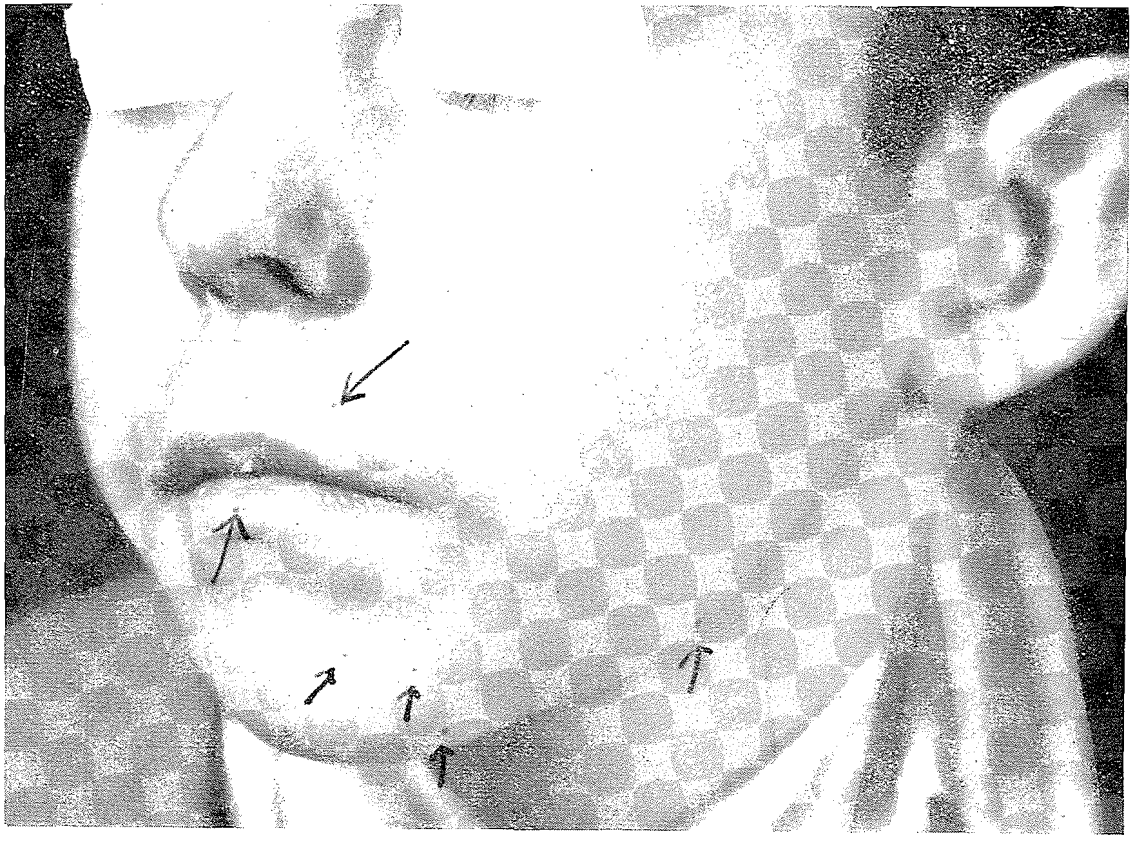

Síndrome de Pentz-Jeghers, observado en nuestro servicio
(pigmentación cutáneo-mucosa y poliposis intestinal)

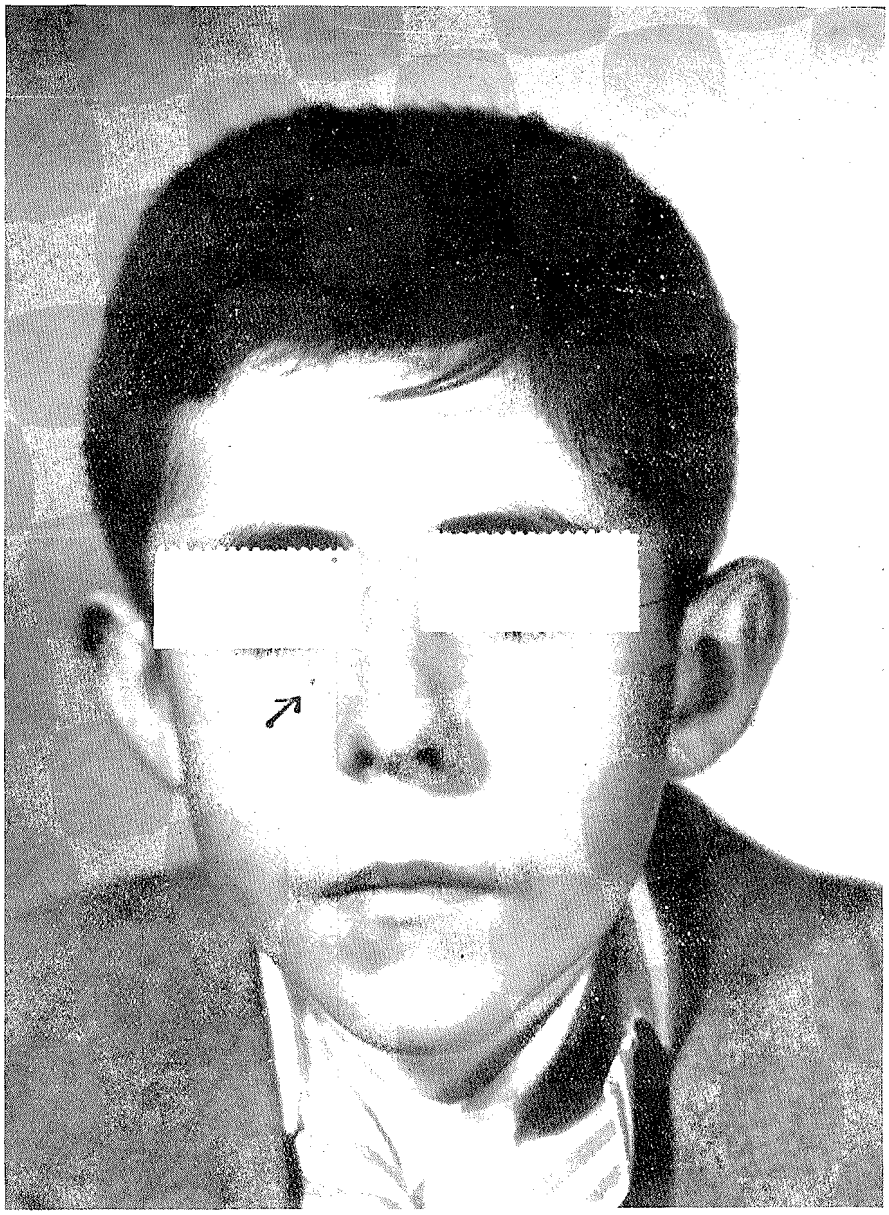

Obs. M. Z.

Síndrome de Pentz-Jeghers observado en nuestro servicio
(pigmentaciones cutáneos-mucosas y poliposis intestinal)

Obs. M. L.

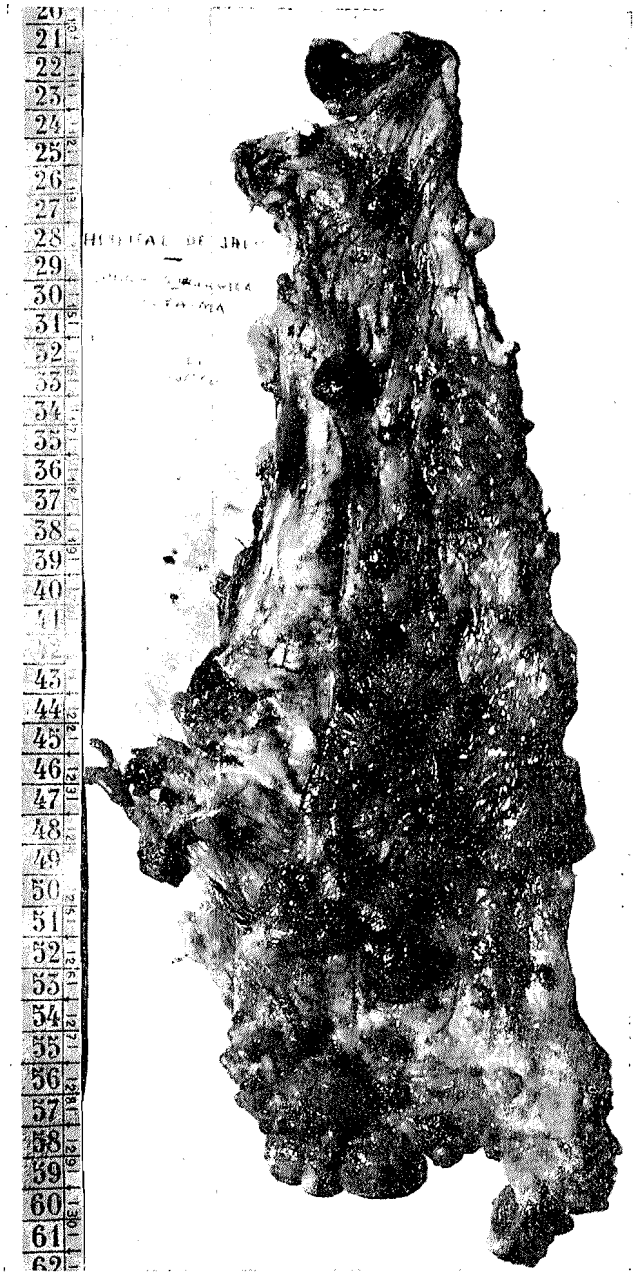

Pieza de resección de poliposis segmentaria recto-cólica

Obs. J. S.

Carcinoma rectal, 1/3 superior, y formaciones adenomatosas proximales

DUKES, CUTHBERT: *Cancer Review*, 1930-5-241.

GABRIEL, WILLIAM B.: *The Principles and practique or Rectal Sugery*. Fourth Edition. London, H. K. Lewis coltd., 1949.

GALLART MONES, F.; GALLART ESQUERDO, A., y BADOSA GASPAR, J.: *Lecciones Clínicas de patología digestiva*. Salvat. E. S. D., 1956.

HENRI, R. B., y SIMONETTI, E. B.: *Manuel pratique de protologie*. J. B. Baillière et Fils, Editeurs. Paris VI, 1954.

LOCKHART-MUMMERY, J. P., and DUKES, C. E.: Lancet. 1939-2.586.

MONEREO, J.: *Tumores benignos y lesiones precancerosas del colon y recto*. Paz Montalvo, Madrid.

PALMA: *Poliposis colon rectal*. "Seminario Médico", núm. 12, 875, 888, 1956.

DIVERTICULOS DEL COLON

Es evidente que las formaciones *diverticulares* se pueden formar a todo lo largo del trayecto esófago-gastro-intestinal. Pero también lo es que existen determinadas zonas donde se producen con más facilidad que en otras. Así, por ejemplo, dentro de los que vamos a estudiar—, la expe-
los que vamos a estudiar—, la expe-
riencia ha demostrado que predominan los del colon distal, o sea, los del *sigmoides*. La diverticulosis, constituída por la asociación de los falsos divertículos, se forma como una hernia de la mucosa y se muestra con una pared externa delgada, fácilmente expuesta a la inflamación y perforación. Estos divertículos del colon crecen y manifiestan su sintomatología —la mayoría de las veces— en una edad media, afectando por igual a ambos sexos, y con predilección a los obesos, quizá por una debilidad del sistema conjuntivo, no siendo raro encontrarlos asociados a diverticulosis duodenal o esofágica e incluso a hernias del hiantus esofágico.

Quizá donde radique la importancia clínica respecto a la localización del divertículo en la porción distal del colon, sea su tendencia a las complicaciones de tipo inflamatorio.

THOMPSON, del St. Mark's Hospital, señala la importancia, cada vez creciente, del problema de la diverticulitis.

CUADRO CLINICO QUE PUEDE MANIFESTAR EL PORTADOR DE DIVERTICULOS DEL COLON

Sucede en la práctica que a veces se descubre a individuos portadores

de divertículos del colon que nunca manifestaron el menor síntoma. Por lo general, el que una diverticulosis cólica se manifieste supone el haber sufrido una complicación, en unas ocasiones de tipo hemorrágico, por ulceración en el saco del divertículo, que en ocasiones puede llegar a ser alarmante; en otras ocasiones de tipo inflamatorio por retención e irritación mecánica del propio divertículo, ocasionando cuadros abdominales de tipo agudo en el lado izquierdo e, incluso, con peligro de perforación del divertículo, planteando el problema grave de intervención urgente.

DIAGNOSTICO

En el momento del diagnóstico habrá que valorar:

— clínica,
— endoscopia y
— exploración radiológica.

— La clínica podrá ser variada según el síntoma que predomine. Unas veces la impresión de distensión abdominal con dolorimiento más o menos acentuado en fosa ilíaca izquierda, alguna alteración del ritmo evacuatorio de las heces y ruidos intestinales podrán orientar —descartadas otras posibilidades— en favor de la diverticulosis.

En otras ocasiones puede existir la posibilidad de palparse una tumoración e hipogastrio y fosa ilíaca izquierda e, incluso, auxiliado en el tacto rectal, que en la mayoria de las ocasiones será difícil de diferenciar de una neoplasia, hasta llegar al examen histopatológico.

— El examen endoscópico de la diverticulosis sigmoidea después de practicarse el tacto rectal, puede darnos datos suficientes para puntualizar su diagnóstico. Suelen mostrarse las paredes del colon muy edematosas y enrojecidas y, si se tiene suerte, hasta los orificios de los divertículos, por donde puede salir un exudado más o menos seroso —o purulento— según los casos, o bien materia fecal detenida.

— La exploración radiológica en la fase aguda de una diverticulitis no es aconsejable, ya que un aumento de presión puede desencadenar una perforación. Por ello se suprimirá la insuflación. En esta fase es difícil visualizar el divertículo por el edema y glogosis. A lo sumo, se podrá apreciar un estrechamiento más o menos rígido de la luz intestinal, que nos podrá plantear algunos problemas de diagnóstico diferencial.

Desde fuera de esta fase aguda, la comprobación radiológica del divertículo es más posible por medio del enema baritado y de la insuflación, después de la expulsión de parte del mismo, con lo que se puede obtener la imagen de vaciamiento. Sin embargo, puede ocurrir en algunos casos que la exploración radiológica no sea un fiel reflejo de la extensión de los divertículos.

THOMPSON, en algunos casos, tuvo que llegar a la laparotomía ante la insistencia de un cuadro clínico con localización en fosa ilíaca izquierda y una exploración muy poco demostrativa, encontrándose, una vez abierto el abdomen, con un colon en apariencia sin divertículos, pero que, una vez resecados, en su estudio histopatológico, se demostraba el engrosamiento de las paredes cólicas, desapareciendo toda la sintomatología anterior, con lo que el diagnóstico de diverticulosis se confirmaba, así como la postura terapéutica adoptada.

De forma resumida hemos expuesto la manera de llegar al diagnóstico de una diverticulosis del colon.

Ahora bien, ¿cómo pueden evolucionar y cómo se complican la diverticulosis del colon?

Los divertículos del colon pueden sangrar, pueden inflamarse, dando lugar a una diverticulitis, que a su vez puede ocasionar un absceso, una perforación e, incluso, una obstrucción y una fistulación libre en un órgano vecino.

Finalmente, una diverticulosis, con diverticulitis o sin ella, pueden coexistir con un adenocarcinoma.

— La hemorragia, como complicación de la diverticulosis, puede ser ligera o, por el contrario, masiva, y siempre nos planteará el diagnóstico diferencial con otras posibilidades de hemorragia, como pueden ser ulcus, cáncer, hernias del hiatus e, incluso, varices gastroesofágicas o lesiones del delgado.

— La diverticulitis, en un buen porcentaje de casos, es debida a la retención e irritación mecánica de las formaciones saculares, que desarrollan una verdadera inflamación, no siendo raro observarla de forma aguda con el cuadro de abdomen agudo del lado izquierdo —la llamada apendicitis del lado izquierdo— y hasta con la posibilidad de una *perforación precoz,* cuando menos de un *absceso* o *fistulización* en cavidad abdominal o en órganos vecinos, como vejiga, constituyendo la fístula colovesical. En otras ocasiones puede presentarse una diverticulitis sin ninguna fase aguda anterior, siendo éste el cuadro más frecuente, constituyendo la clásica sigmoiditis y perisigmoiditis, en forma menos alarmante, con dolores en el segmento del colon afectado, a menudo irradiados al hipogastrio con posibilidad de trastornos vesicales, alguna temperatura y alteración del ritmo evacuatorio de las heces.

— La obstrucción causada por diverticulitis, según WALCH, es cada vez más frecuente.

MICHEL, THOMPSON y DALE, citados por el primero, observaron que el 4 por 100 de todas las obstrucciones provenían de diverticulitis. La oclusión puede manifestarse de diferentes modos, pero por lo general tiene tendencia a ser crónica, con distensión progresiva del colon proximal. En otras ocasiones la obstrucción puede

ser del delgado al fijarse éste por las adherencias de una peridiverticulitis al intestino grueso.

Finalmente, parece ser que, tanto una diverticulitis como una peridiverticulitis, no favorece de una manera clara y evidencia la aparición de un cáncer en la misma zona, pero esta afección no excluye por sí su aparición simultánea, siendo en la operación imposible realizar un diagnóstico diferencial entre un carcinoma y una diverticulitis. Situación homóloga lo constituye cuando se asocian las complicaciones de una diverticulitis con peridiverticulitis y un carcinoma con un absceso pericólico. Es imposible de diferenciarlas entre sí, sin el auxilio del examen anatomopatológico, aunque, si hay fiebre, como puede haberla en estas dos afecciones, al practicar una colostomía preliminar, si se trataba de una diverticulitis con peridiverticulitis, la temperatura deberá ceder, siendo más difícil que lo haga cuando es secuela de un adenocarcinoma con absceso pericólico.

TRATAMIENTO

A veces una dieta cuidadosa, medicamentos antiespasmódicos y lubricantes intestinales hacen que la enfermedad se tolere perfectamente durante casi toda la vida. Hay un serie de razones que, cuando se presenten en un paciente afecto de diverticulosis cólica complicada, nos haga inclinarnos por medidas de índole médica. Son asociaciones con otras afecciones —frecuentemente de índole constitucional— que contraindican de forma la intervención. Nos referimos a la obesidad —frecuente en estos sujetos—, afectación de coronarias, bronconeumopatías y diabetes.

De otro lado, a la hora de sentar una indicación quirúrgica ante una diverticulosis complicada del colon, recordaremos que a veces el campo operatorio es profundo, por la obesidad de estos sujetos, con un colon corto y fijo al plano posterior, con gran infiltración de grasa en los mesos con una serie de apéndices epiploicos en el colon, que hace difícil la preparación de los extremos para restablecer la continuidad intestinal, siendo asimismo, muchas veces, dificultoso, hasta donde se extiende el proceso.

Es más lógico, por tanto, aconsejar sólo la intervención de aquellos casos complicados de diverticulosis del colon o bien en aquellos individuos en que la persistencia de los síntomas sea tan prolongada que él mismo se decida a la intervención guiado por nuestro consejo al juzgar que su estado general no constituye una marcada contraindicación, que se desecharía al existir ésta.

Queda, por tanto, fijado que ante cualquier complicación de una diverticulosis, cuales son la perforación, absceso, hemorragia, obstrucción y fistulización, está indicada la intervención quirúrgica.

Es en el examen del paciente y en la valoración de los datos clínicos donde deberemos puntualizar si existen hechos que nos inclinen en favor de alguna complicación, que nos indicará más o menos urgente la intervención quirúrgica. En estos casos procederemos primeramente al drenaje por encima de la lesión, o sea, a un desfuncionamiento del segmento cólico afectado por medio de una colostomía. Más adelante procederemos a la resección y anastomosis, previa liberación del ángulo esplénico que permita con ello una disminución de la tensión de la anastomosis. No habrá inconveniente en realizarlo todo en un tiempo en casos seleccionados.

BIBLIOGRAFIA

MAYO, C. W., and BLUNT: "Surg. Gynec. Obst.", 91, 612. 1950.

MAINGOT, R.: *Abdominal Operation*, Third Edition. A. C. Crofts Inc., New York.

THOMPSON, HENRYR: *Diverticulitis*. "Rv. Clín. Esp.". T. LXXVIII, 1, 2. 1960.

WELCH CLAUDE, E.: *Intestinal Obstruction*. The Year Book Publishers, Inc. Chicago, 1958.