

Tratamiento para manchas por fluorosis dental por medio de micro abrasión sin instrumentos rotatorios

Martina M Nevárez-Rascón,¹ Julio Villegas-Ham,¹ Nelly Molina-Frechero,²
Enrique Castañeda-Castaneira,² Ronell Bologna-Molina,³ Alfredo Nevárez-Rascón³

Resumen

El diagnóstico juega un papel importante para elegir el tratamiento en los dientes con cambios de coloración provocados por caries o tinciones dentarias, dicho tratamiento debe ser apropiado para llenar las expectativas estéticas del paciente. La microabrasión es uno de los tratamientos más conservadores para tratar las pigmentaciones y defectos causados en el esmalte dental por la ingesta de flúor. Esta técnica consiste en remover las capas superficiales del esmalte, por medio de la aplicación de ácido clorhídrico al 18%, sobre el esmalte afectado. Su indicación clínica es para coloraciones superficiales localizadas en el esmalte, donde el blanqueamiento dental no resuelve satisfactoriamente el problema estético. **Palabras clave:** Fluorosis, Flúor, Tratamiento de fluorosis, Microabrasión, Esmalte. *Rev.CES Odont.2010;23(2)61-66*

Treatment for dental fluorosis spots by micro abrasion without rotary instruments

Abstract

Diagnosis plays a major role when choosing a treatment for Fluor-stained teeth; such treatment must be appropriate to meet the patient's expectations. Microabrasion is one of the most conservative treatments against pigmentations and defects on the dental enamel caused by fluorine intake. This technique removes the superficial layers of the enamel, by applying 18% hydrochloric acid on the damaged enamel. This treatment is indicated for the removal of superficial enamel stains, since dental bleaching has proved to be ineffective to solve the esthetic problem. **Key words:** Fluorosis, Fluorine, Fluorosis treatment, Microabrasion, Enamel. *Rev.CES Odont.2010;23(2)61-66*

Introducción

La fluorosis dental es un trastorno que se produce por una ingesta excesiva de flúor durante la formación del órgano dentario. Esta alteración se debe a una disminución de la mineralización del esmalte que depende del grado de exposición al flúor. Este proceso se inicia en la dentición temporal, pero las manifestaciones clínicas de la enfermedad son más evidentes en la dentición permanente.¹

Clínicamente, la fluorosis dental se caracteriza por alteraciones en el esmalte, provocando manchas blancas, opacas y sin brillo. Dependiendo del grado, se pueden encontrar estriaciones, moteados y manchas extrínsecas entre amarillo o marrón. Los órganos dentarios afectados pueden presentar periquimatías muy acentuadas, y en casos más graves, fosas discontinuas y zonas de hipoplasia que pueden llegar a originar que la pieza dentaria pierda su morfología.²

Desde la década de los 80 se ha desarrollado una técnica denominada microabrasión del esmalte, la cual se basa en producir erosión y abrasión microscópica en el esmalte, eliminando así las manchas blancas hasta coloraciones parduscas superficiales.³

Su indicación clínica se reserva para ciertas coloraciones superficiales que comprometen parcialmente el espesor del esmalte donde el método de la microabrasión ha demostrado alto rendimiento. Esta técnica se aplica a casos en que el blanqueamiento no ha permitido resolver el conflicto estético y se efectúa en combinación con restauraciones adhesivas en base a resinas compuestas.³

El primero en describir esta técnica fue el doctor Walter Kane en 1916, quien utilizó el ácido clorhídrico al 18% y calor para eliminar las manchas cafés.^{4,5}

McCloskey en 1984 utilizó ácido clorhídrico concentrado para eliminar manchas marrones situadas en el esmalte de dientes con fluorosis, sin calor por medio de fricción con un hisopo sobre la superficie del esmalte.^{4,5}

Croll y Cavanaugh en 1986 desarrollaron una técnica de aclaramiento por medio de microabrasión con aplicación de una mezcla de ácido clorhídrico al 18% y piedra pómez en igual concentración utilizando un palillo de madera.^{6,7}

1. Escuela de Odontología. Universidad Autónoma de Chihuahua.

2. Departamento de Atención a la Salud. Universidad Autónoma Metropolitana. Xochimilco.

3. Departamento de Investigación. Escuela de Odontología. Universidad Juárez del Estado de Durango.

Croll utilizó la técnica con ácido hidrociorhídrico al 18% mezclado con piedra pómez aplicando presión sobre la superficie del esmalte para brindar más control sobre la cantidad de esmalte a remover; de esta manera eliminó manchas por medio de abrasión y no por disolución a través del ácido, sin embargo notó que podía producir irritación en los tejidos blandos por acción del ácido líquido que pasaba a través del dique de goma.^{8,9}

La microabrasión es una técnica donde se aplica ácido en combinación con un abrasivo para remover la capa superficial del esmalte, destacando que es un procedimiento sencillo, conservador, eficiente y duradero, además se puede detener en cualquier momento para reevaluar la superficie del esmalte.³

Donly y Berg en 1993 denominaron el efecto de la abrasión como la acción simultánea de erosión en el esmalte la cual produce un lustre tipo vidrio y una textura excepcionalmente suave por ser una estructura mineralizada muy pulida y densamente compacta.¹⁰

En 1995, Croll, después de 10 años de experiencia confirma que aplicar el protocolo de microabrasión más blanqueamiento sostiene resultados a largo plazo.¹¹

En 1995 Mondelli y cols. cambiaron el ácido clorhídrico (HCl) por ácido fosfórico (H₃PO₄) al 37% asociado a piedra pómez en proporción 1:1, el cual puede ser una alternativa más segura para este tipo de tratamiento.¹²

Méndes en 1999 encuentra resultados semejantes al utilizar ácido clorhídrico a 18% más piedra pómez comparado con ácido fosfórico al 37% más piedra pómez.¹³

Waggoner y cols. en 1999 demostraron que si se aplica esta técnica en forma manual produciría menor desgaste que la aplicación en forma mecánica, por el mayor control de la presión manual sobre el instrumento rotatorio.¹⁴

En el mismo año, Bonifacio da Silva y cols. comparan la efectividad de la técnica creada por Mondelli y colaboradores, que consiste en utilizar ácido fosfórico al 37% en forma de gel, asociado a la piedra pómez, contra el conjunto de microabrasivo PREMA Compound, que patentó Croll utilizando una concentración de ácido clorhídrico al 12% y una pasta de carburo de silicio en una pasta o gel hidrosoluble. Los resultados mostraron que ambas técnicas fueron efectivas para blanquear manchas superficiales, con la diferencia de que el ácido fosfórico necesitó un número menor de aplicaciones. Sin embargo, el PREMA proporcionó un desgaste más refinado de la superficie.⁴

Bodden en 2003 coincide con Donly y Berg (1993), respecto a la microabrasión y su capacidad por sí solo

de dar al esmalte una superficie lisa y brillante que se incrementa con el tiempo, y confiere mayor capacidad de resistir la desmineralización y colonización por cierto tipo de bacterias.¹⁵

Alvarado Muñoz en 2004 compara la eficacia de la técnica de flúor en barniz y la de microabrasión para encontrar cuál es más eficaz en el tratamiento de manchas blancas, concluyendo que la técnica del flúor en barniz es más efectiva por presentar un mayor porcentaje de remineralización y eliminación de las manchas blancas severas.¹⁶

Natera y cols. en 2005 mostraron que la técnica de microabrasión del esmalte es una alternativa estética en los casos de manchas blancas, vetas, coloraciones parduscas o pigmentaciones por desmineralización, de una manera rápida, efectiva y conservadora basándose en la micro-reducción química y mecánica del esmalte superficial.¹⁷

Moncada en 2005, describe la técnica clínica de tratamiento de microabrasión por medio de la combinación del ácido clorhídrico al 18% en solución acuosa, y piedra pómez, frotadas con puntas de goma para pulido con contra ángulo de baja velocidad a mínima presión.¹⁸

Meireles y cols. (2009) comparan el ácido fosfórico y ácido clorhídrico y concluyen que el ácido fosfórico aumenta la rugosidad del esmalte y produce una superficie áspera comparada con el ácido clorhídrico con el cual la pérdida del esmalte fue significativamente mayor.¹⁹

Se reporta un caso clínico de fluorosis dental grado 6 TF (Thylstrup & Fejerskov) con manchas café oscuro y su tratamiento con microabrasión aplicando ácido clorhídrico al 18% sin instrumentos rotatorios en un adolescente de 13 años, midiendo cambios de coloración, sensibilidad y satisfacción estética.

Descripción del caso

Paciente de 13 años de edad con fluorosis de nivel 6 en la clasificación TF que asiste a consulta manifestando insatisfacción respecto a su apariencia. El paciente presenta una zona de hipomineralización en toda la superficie afectada de los dientes, marcado desgaste de las superficies sujetas a atrición y aparecen zonas de puntillado hipoplásico generalmente en las superficies labiales con manchas de color parduzco de pigmentación extrínseca especialmente en los incisivos superiores. El paciente presenta además apiñamiento dental en anteriores superiores e inferiores. (Figuras 1 y 2)

Materiales y Métodos

Se eligió la técnica de microabrasión con ácido hidrociorhídrico al 18% sin instrumentos rotatorios ni abrasivos, como a continuación se describe.

Una vez que se evaluó la naturaleza y ubicación de la decoloración que presenta el diente, se continúa con el tratamiento; en este caso corresponde a una fluorosis dental grado 6 TF.

1. Se colocó aislamiento absoluto con dique de goma en centrales superiores únicamente, ya que los caninos se encuentran parcialmente erupcionados. (Figura 4)

2. El paciente, el asistente y el profesional deben protegerse con las respectivas barreras de protección, especialmente lentes.

3. Con un cepillo de profilaxis, agua y piedra pómez, se cepilla la superficie vestibular de los centrales hasta dejar libre de placa bacteriana. (Figuras 5 y 6)

4. Se llena un dappen de vidrio con ácido hidrociorhídrico al 18%. (Figura 7)

5. Se impregnan 10 torundas de algodón de 6 a 7 mm de diámetro en el godete de vidrio que contiene el ácido hidrociorhídrico y se toman con una pinza hemostática. (Figura 8)

6. Se aplica el ácido sobre el esmalte de cada diente, colocando una torunda de algodón embebida con el ácido y llevada con una pinza hemostática, realizando un tallado durante 6 minutos sobre el defecto de decoloración, aplicando una presión uniforme y movimientos repetitivos de lado a lado y abarcando las manchas de la superficie vestibular, durante 6 minutos por cada diente. Después de este tiempo se interrumpe la aplicación del ácido. (Figura 9)

7. Se enjuaga durante 4 minutos con chorro de agua. Es importante enfatizar en que el tratamiento se realiza diente por diente, repitiendo los pasos antes señalados sin exceder 6 minutos de tallado por diente, seguidos de su enjuague con chorro de agua utilizando una jeringa triple. (Figura 10)

8. Luego de la aplicación y lavado del ácido, se pule la superficie del esmalte con hule montado para porcelana y pasta diamantada. (Figura 11)

9. Terminado el tratamiento, el paciente es observado dentro de los siguientes siete días y, luego, a los 3 y 6 meses posteriores para evaluar sensibilidad y color. (Figura 12)

Resultados

Los resultados muestran un cambio favorable, además de que el paciente se muestra satisfecho con el cambio, ya que la coloración pardusca desapareció en un 100% de las zonas de interés, con excepción de la zona proximal mesial de los laterales que por estar apiñados fue difícil de acceder, pero es posible completarse si en un futuro se realiza el tratamiento de ortodoncia. El paciente no presentó sensibilidad después del tratamiento y se remitió a ortodoncia contemplando en un futuro completar el desmanchado en los dientes que aún no completan su erupción y los que tienen zonas ocultas por el apiñamiento. La satisfacción del paciente fue total. (Figuras 12-13)

Discusión

Existe una demanda creciente respecto a los tratamientos dentales estéticos en sus diferentes modalidades como son las coronas, carillas cerámicas o de composite. Sin embargo, coincidimos con Lynch y McConnell (2003) respecto a que es necesario buscar opciones de tratamientos más conservadores como es la microabrasión del esmalte cuando se presentan casos de dientes patológicamente coloreados, ya que es un tratamiento que ha demostrado su efectividad a lo largo de los años.²¹

Respecto a las técnicas de aplicación descritas anteriormente, coincidimos con Waggoner y cols. (1999), que demostraron que la técnica manual produce menor desgaste que la aplicación de forma mecánica.¹⁴

La técnica manual se dejó de utilizar fundamentando que el ácido pasaba a través de los márgenes del aislamiento absoluto con dique de goma,^{8,9} a lo cual podemos agregar que si el dique de goma es colocado correctamente, no debe permitir el paso de líquidos hacia los tejidos blandos.

Algunos autores describen la técnica de microabrasión con instrumentos rotatorios complementándola con resinas²² debido a la lesión de mayor profundidad; esto resulta relativo, ya que ningún clínico podría mediante inspección visual asegurar la profundidad de las manchas, resulta aún más relativo el control del desgaste con instrumentos rotatorios, que pueden ocasionar mayor desgaste y hacer necesario el uso de restauraciones de resina, en el mejor de los casos.²²

Desde 1916, en la técnica de microabrasión se utilizó un hisopo de algodón y calor.^{4,5} En 1984 se modificó quitando calor y cambiando a fricción con un hisopo.^{4,5}

Reporte de casos

Desde entonces era efectiva la técnica de microabrasión sin instrumentos rotatorios. Existen en el mercado variedad de sistemas diseñados para la microabrasión con instrumentos rotatorios de baja velocidad y con ello se ha aumentado la necesidad de utilizar restauraciones después de la microabrasión con aplicación mecánica. Dado que no es posible medir la profundidad de la lesión antes de llevar a cabo el tratamiento y no podemos saber si la lesión en todos los casos fue profunda o el control de la presión provocó un desgaste mayor, es conveniente volver a utilizar la técnica de microabrasión manual que proporciona mayor control del desgaste en el esmalte.¹⁴ Por lo anterior no coincidimos con Croll y Segura, que mencionan que es difícil controlar la disolución del esmalte por contacto con el ácido clorhídrico, comparando la erosión del esmalte en una técnica con instrumentos rotatorios mas el ácido clorhídrico y abrasivos; a este respecto la disolución del esmalte es lógicamente menor y más lenta con un algodón impregnado con ácido clorhídrico que la erosión del esmalte con instrumentos rotatorios y abrasivos.⁹

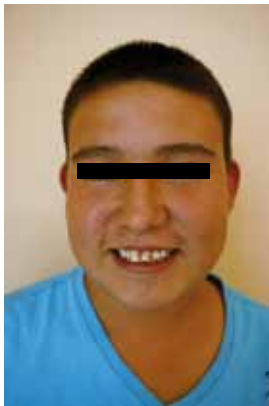

Figura 1. Se observan manchas color pardusco predominantemente en incisivos centrales que corresponden a la clasificación 6TF

Conclusiones

1. La microabrasión con tallado manual, sin instrumentos rotatorios resultó ser un procedimiento satisfactorio y seguro, sin necesidad de añadir un tallado mecánico con pieza de baja velocidad.
2. La técnica de microabrasión manual del esmalte resultó ser un tratamiento conservador, rápido, efectivo y de costo accesible para la fluorosis dental.
3. El desgaste fue controlado y no hubo sensibilidad post operatoria por lo que no requirió de restauraciones.
4. En cualquier tratamiento de manchas por fluorosis debería elegirse primero un tratamiento de microabrasión manual, por presentar más ventajas que desventajas frente a la técnica de microabrasión con instrumentos rotatorios.

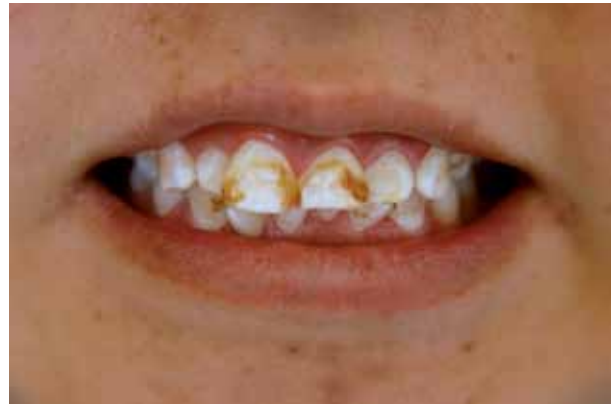

Figura 2. El paciente presenta fluorosis grado 6TF y apiñamiento dental superior e inferior

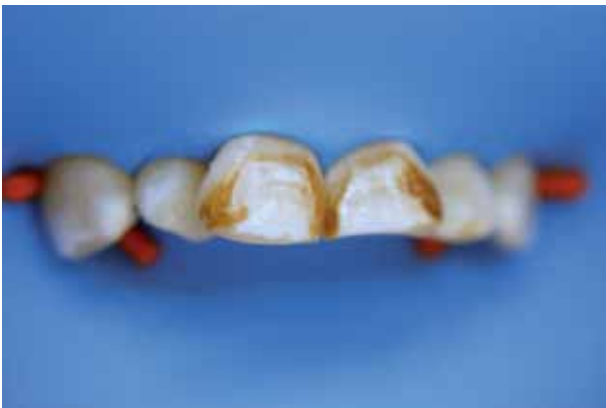

Figura 3. Aislamiento absoluto con dique de goma



Figura 4. Dappen de vidrio con piedra pómez y agua mezclados para cepillar los dientes a tratar

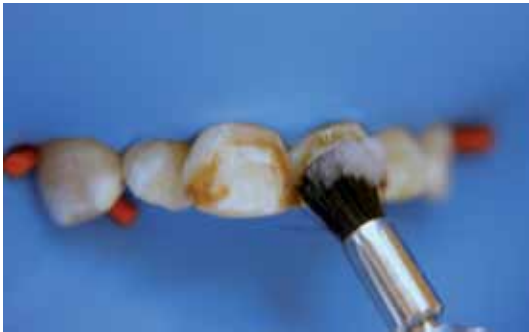

Figura 5. Pulido con piedra pómez, agua y cepillo a baja velocidad



Figura 6. Ácido clorhídrico al 18% en un Dappen de vidrio

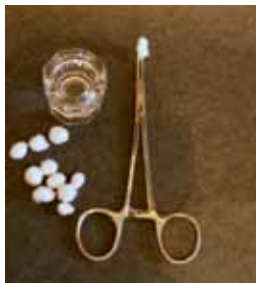

Figura 7. Las torundas de algodón embebidas con ácido clorhídrico son llevadas con una pinza mosquito hacia la superficie del diente con defecto

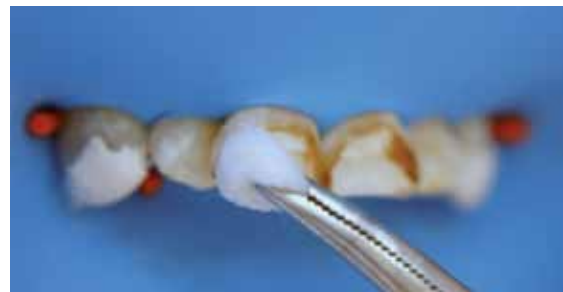

Figura 8. Se talla cada diente 6 minutos con torundas de algodón y movimientos de mesial a distal

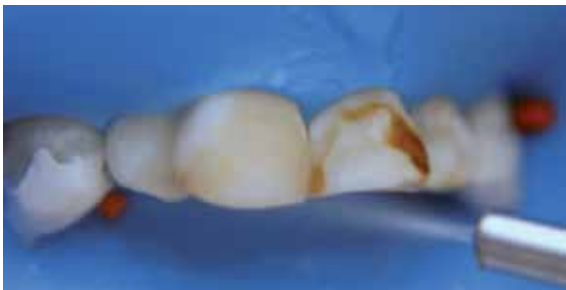

Figura 9. Después de la aplicación del ácido clorhídrico al 18% durante 6 minutos en el incisivo central superior izquierdo, se interrumpe la aplicación y se lava durante 4 minutos con la jeringa triple

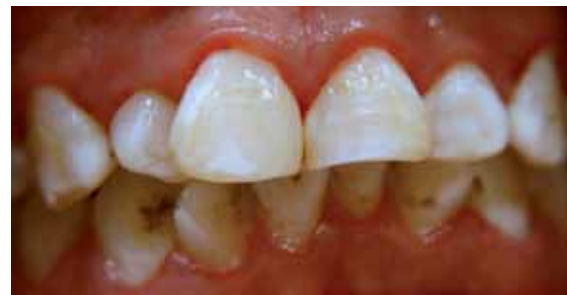

Figura 10. Después del pulido del esmalte

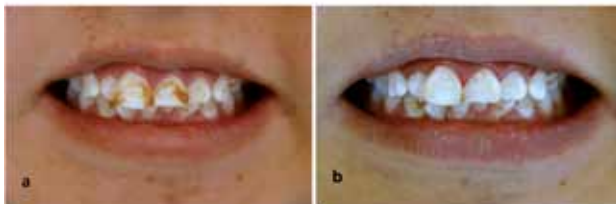


Figura 11. Vista intraoral a) antes de realizar el tratamiento de microabrasión, b) después de realizar el tratamiento de microabrasión

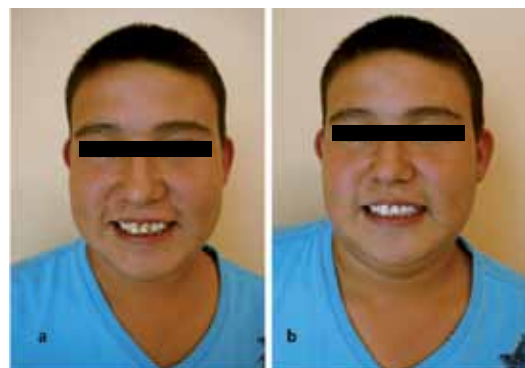

Figura 12. a) Apariencia clínica del paciente antes del tratamiento, b) El paciente muestra una mejoría estética satisfactoria al concluir el tratamiento

Referencias

1. Fejerskov O, Manji F, Baelum V. The natura and mechanism of dental fluorosis in man. *J Den Res* 1990; 69: 692-700.
2. Des Besten PK. Biological mechanisms of dental fluorosis to the use of fluoride supplements. *Community Dent Oral Epidemiol* 1999; 27: 41-47.
3. Prevost AP, de Grandmont P, Charland R. Enamel microabrasion *J Dent Que.* 1991 Sep;28:377-379.
4. McCloskey RJ. A technique for removal of fluorosis stains. *J Am Dent Assoc.* 1984; 109:63-64.
5. Bonifácio Da Silva SL, Moreira Lanza CR, Sodr  De Oliveira F, De Andrade Machado MA. Tratamiento de hipoplasia del esmalte con la t cnica de microabrasi n en odontopediatr a. *Revista Odontol gica Dominicana* 1999; 5 (1): 9-14.
6. S nchez M. Microabrasi n del esmalte dental. Una alternativa para el tratamiento de fluorosis. Reporte de un caso. *Ustasalud odontolog a* 2005; 4, 116-121.
7. Newbrun E. *Cariolog a*. Edt. Limusa; 1984. p. 271-280.
8. Croll TP, Cavanaugh R. Enamel color modification by controlled hydrochloric acide purnice abrasion. *Quitessence Int* 1986; 7(2): 26-28.
9. Croll TP. Microabrasi n del esmalte seguida de blanqueamiento dental: presentaci n de casos. *Quintessence (Ed. Esp.)* 1994; 7 (2):81-85.
10. Croll TP, Segura A. Tooth color improvement for children and teens: enamel microabrasion and dental bleaching. *ASDC J Dent Child* 1996; 63: 17-22.
11. Donly K, O'Neil M, Croll T. Microabrasi n del Esmalte: evaluaci n microsc pica del "efecto abrasi n". *Quintessence (Ed. Esp)* 1993; 6 (6): 343-347.
12. Croll TP. Enamel Microabrasion:10 years experience. *Asian J Aesthet Dent.* 1995; 3: 9-15.
13. Mondelly RFL et al. Microabras o do esmalte. *CECADE News* 1995b; 3(2):6-11.
14. M ndes R, Mondelly J, Ant nez de Freyitas C. Avaliac o da quantidade de desgaste do esmalte dentario submetido a microabras o. *Rev. FOB* 1999; 7(1/2):35-40.
15. Waggoner WF, Johnston WM, Shuman S, Schikowxh E. Microabrasion of human enamel in vitro using hedrochloric acid and pumice. *Pedistr DENT* 1999;4:99-102.
16. Bodden Mk, Haywood VB. Treatment of endemic fluorosis and tetracycline staining with macroabrasion and hightguard vital bleaching: A case report *Quintessence Int* 2003; 34:87-91.
17. Natera GA, Uzc tegui GG, Peraza UI. Microabrasi n del esmalte t cnica para la remoci n de manchas dentales. *Acta Odontol. Venez* 2005; 43(3). Disponible en: <http://www.actaodontologica.com>. 02.04.2009.
18. Natera B, Alfredo E, Peraza I, Uzcategui G. Microabrasi n del esmalte t cnica para la remoci n de manchas dentales. *Acta Odontol. Venez* 2005; 43 (3) 318-322.
19. Moncada G, Urz a I. Microabrasi n del esmalte de incisivos superiores. Reporte cl nico. *Revista Dental de Chile* 2005; 96 (2): 25-27.
20. Meireles S. Surface Roughness and Enamel Loss with two Microabvrasion Techniques. *The Journal of Contemporary Dental Practice* 2009; (10)1:058-065.
21. Lynch CD, McConnell RJ. The use of microabrasion to remove discolored enamel: a clinical report. *J Prosthet Dent* 2003; 90(5):417-419.
22. Villareal E, Esp as  , S nchez L, Sampaio JM. Microabrasi n del esmalte para el tratamiento de remoci n de defectos superficiales, *DENTUM* 2005; 5(1):12-15.

Correspondencia:

ronellbologna@hotmail.com

Recibido para publicaci n: Julio de 2010

Aprobado para publicaci n: Noviembre de 2010



UNIVERSIDAD CES

Un Compromiso con la Excelencia

Resoluci n del Ministerio de Educaci n Nacional No. 1371 del 22 de marzo de 2007