Rev. Sociedad Val. Reuma. 2011, 4;1:13-17

Síndrome de Sweet. Revisión de 27 casos

CALVO CATALÁ J, PÉREZ SILVESTRE J, CAMPOS FERNÁNDEZ C, SÁNCHEZ CARAZO J, RUEDA CID A, GONZÁLEZ-CRUZ CERVELLERA MI, PASTOR CUBILLO MD
Servicio de Reumatología y Metabolismo Óseo y Servicio de Dermatología - Consorcio Hospital General Universitario - Valencia

Correspondencia: Javier Calvo Catalá - Servicio de Reumatología y Metabolismo Óseo - Consorcio Hospital General Universitario - Avenida Tres Cruces, 2 - Valencia 46014
✉ calvo_jav@gva.es

RESUMEN

El síndrome de Sweet (SSw) es una dermatosis neutrofílica febril aguda y, aunque puede presentarse de forma aislada, supone uno de los procesos dermatológicos que con mayor frecuencia se asocia a enfermedades autoinmunes sistémicas, neoplasias sólidas o hematológicas, infecciones, determinados fármacos o al embarazo. La afección extracutánea más frecuente es la fiebre, artralgias y mialgias, si bien en raras ocasiones puede afectar cualquier órgano.

En este trabajo se hace una revisión de las características clínicas de 27 pacientes diagnosticados de SSw en los servicios de Reumatología y Dermatología de un hospital de nivel terciario desde 1980 hasta la actualidad; se hace especial énfasis en la valoración de los procesos asociados. Todos los pacientes fueron diagnosticados histológicamente.

Palabras clave: **Dermatosis aguda neutrofílica febril, Sweet, otras patologías.**

INTRODUCCIÓN

En 1964, el Dr. Robert Douglas Sweet, describió ocho mujeres de mediana edad que presentaban un cuadro clínico de inicio agudo consistente en la aparición de fiebre y placas eritematosas asociadas a una infección no específica de vías respiratorias o del tracto gastrointestinal. Histológicamente, las lesiones cutáneas se caracterizaban por un infiltrado neutrofílico en la dermis. Denominó a estos hallazgos "dermatosis neutrofílica febril aguda"[1].

Los síntomas sistémicos que de forma característica acompañan a la erupción cutánea son fiebre, artromialgias y leucocitosis, adoptando los enfermos con SSw aspecto aparente de enfermedad pseudoinfecciosa. La fiebre puede preceder a la afección cutánea en días o semanas y también puede estar presente durante todo el desarrollo de la enfermedad. Suele acompañarse de otros síntomas tales como artralgias, mialgias, malestar general y cefalea, aunque no todos los casos muestran el espectro sintomático completo. En los enfermos con biopsia confirmada, si la enfermedad se asocia a una neoplasia subyacente (y con menos frecuencia en pacientes con SSw clásico) puede faltar la fiebre y la neutrofilia[10,14].

Este síndrome se asocia a diferentes patologías (tabla 1); algunas de ellas pueden guardar relación etiopatogénica con el SSw, otras, sin embargo, de más rara presentación, pueden ser una mera coincidencia.

En 1971 se describió el primer caso de SSw asociado a un tumor sólido y posteriormente se han descrito frecuentes casos asociados a neoplasias hematológicas[2]. En 1973, se describieron 2 casos de mujeres que presentaban lesiones cutáneas confirmadas mediante histología que precedieron a una leucemia[3]. El primer caso relacionado con fármacos se describió en 1986 tras la toma de cotrimoxazol, sin embargo, la mayoría de casos secundarios a fármacos se relacionan con el uso de factores estimulantes de colonias granulocíticas[5].

En 1986 se propusieron unos criterios para el diagnóstico del SSw, precisándose para ello los 2 criterios mayores y 2 de los 4 menores[4] (tabla 2).

Las características clínicas del SSw, con fiebre y frecuentes artralgias, hace que en muchas ocasiones, el paciente sea remitido al reumatólogo para su estudio. Esto, unido a que se han descrito asociaciones a diversas enfermedades autoinmunes sistémicas y reumatológicas (artritis reumatoide, síndrome de Sjögren, enfermedad de Behçet, síndrome de Reiter, espondiloartritis, etc.), hace que sea un síndrome a considerar desde el punto de vista reumatológico. A pesar de es una patología de carácter benigno, puede ser el signo inicial de una neoplasia u obedecer a la recidiva de la enfermedad en un paciente previamente diagnosticado de cáncer[13].

En el presente estudio se realiza una revisión del SSw a partir de los casos atendidos en nuestro centro hospitalario.

Rev. Sociedad Val. Reuma. 2011, 4;1:13-17

TABLA 1

Formas clínicas y asociaciones del SSw
A. Idiopático clásico
B. Asociado al embarazo
C. Enfermedades autoinmunes Artritis reumatoide, lupus eritematosos sistémico, síndrome de Sjögren, dermatomiositis, enfermedad de Behçet, enfermedad de Takayasu, espondiloartropatías, policondritis recidivante, sarcoidosis, enfermedades inflamatorias intestinales, enfermedad celíaca, hepatitis crónica activa, colangitis autoinmune, tiroiditis de Hashimoto.
D. Hemopatías Leucemias y linfomas de diferentes tipos histopatológicos, mieloma múltiple, policitemia vera, síndromes mielodisplásicos, síndrome hemofagocítico, inmunodeficiencia común variable.
E. Tumores sólidos Cáncer de pulmón, mama, próstata, vejiga urinaria, cérvix uterino, laringe, esófago, hipofaringe, mucosa oral, colon, otras localizaciones gastrointestinales, renal, colangiocarcinoma intrahepático, osteosarcoma, carcinoma de la corteza suprarrenal, feocromocitoma, cáncer amigdalino, etc...
F. Infecciones Gastrointestinales, respiratorias, urinarias, Staphylococcus aureus y epidermidis, yersinia enterocolítica, Klebsiella pneumoniae, Chlamydia pneumoniae, salmonella enteritidis, Parvovirus B19, virus de la hepatitis C, virus del SIDA, citomegalovirus, escrofuloderma, Mycobacterium avium y otras micobacterias, endocarditis meningocócica y enterocócica, coccidioidomicosis, francisella tularensis.
G. Fármacos Factores estimuladores de colonias granulocíticas, ácido all-trans retinoico (antineoplásico), minociclina y otras tetraciclinas, vacunas (antigripal, BCG), anticonceptivos orales, clotrimoxazol, clindamicina, piperacilina/tazobactam, nitrofurantoína, isotretinoína, cloroquina, azatioprina, carbamacepina, bortezomib, clozapina, hidralazina, furosemida, diacepam, diclofenac, celecoxib.

TABLA 2

Criterios diagnósticos de Síndrome de Sweet[4]
Para el diagnóstico se requieren los dos mayores y dos menores
Criterios mayores Inicio brusco de lesiones cutáneas típicas. Histopatología consistente con síndrome de Sweet.
Criterios menores Estar precedido por infección, vacunación o acompañarse de neoplasia, alteraciones inmunitarias o embarazo. Presencia de fiebre y signos y síntomas de afectación general. Leucocitosis. Excelente respuesta a los corticoides sistémicos.

OBJETIVOS

El objetivo primario fue la revisión de todos los casos de SSw diagnosticados en nuestro centro hospitalario, en los Servicios de Reumatología y Dermatología, en los últimos 28 años. El objetivo secundario fue describir la asociación de otros procesos, a lo largo de la evolución de la enfermedad, en los pacientes en seguimiento en dichos Servicios.

MATERIAL Y MÉTODOS

Se trata de un estudio descriptivo, prospectivo y observacional de 27 casos diagnosticados de SSw en las consultas de Reumatología y Dermatología de un hospital terciario desde 1980. Todos los enfermos se estudiaron con analítica estándar, autoanticuerpos, factor reumatoide, PCR y pruebas radiológicas para descartar otros procesos o etiologías asociadas. En todos los pacientes se obtuvo biopsia y cumplían los criterios de diagnóstico de Su et al. para el SSw (tabla 2)[4].

RESULTADOS

Hemos seguido evolutivamente en las consultas externas de sendos servicios médicos a 27 pacientes diagnosticados de SSw, con una edad media de 50.6 años (32-71), siendo el 77.8% mujeres. Sus características clínicas quedan resumidas en la tabla 3.

El 92.6% de ellos presentó fiebre de más de 38ºC, asociada a leucocitosis y neutrofilia; sólo 2 pacientes no tuvieron fiebre ni alteración en la fórmula leucocitaria.

Un 59.2% relataban manifestaciones clínicas articulares. De los 16 pacientes con dicha afectación, 13 tenían oligoartritis periférica y, en tres casos, la clínica fue de localización axial, con afección de articulaciones sacroilíacas. Estos 3 casos se asociaron a enfermedad de Crohn y 2 de ellos tenían además afección articular periférica.

Todos los sujetos presentaron lesiones cutáneas compatibles con el SSw; se biopsiaron en todos los casos y se confirmó el diagnóstico en el 100% de los especímenes. Ningún paciente presentó a lo largo de la evolución patologías hematológicas, ni otros de los procesos patológicos descritos en la literatura médica.

DISCUSIÓN

El SSw es una enfermedad poco frecuente que afecta de forma preferente a mujeres en la edad media de la vida; como ocurre en el 80% de nuestras pacientes. El cuadro clínico característico consiste en la aparición aguda de fiebre, neutrofilia y lesiones cutáneas típicas[3,6], en las que se detecta un infiltrado de neutrófilos maduros distribuídos de forma difusa en la parte superior de la dermis.

Su etiopatogenia es desconocida, aunque se ha hipotetizado sobre su relación con procesos infecciosos y autoinmunes. En nuestra serie, sólo un paciente tuvo una infección previa de las vías respiratorias (4%)[3,6,8].

Rev. Sociedad Val. Reuma. 2011, 4;1:13-17

TABLA 3

CARACTERÍSTICAS DE LOS 27 PACIENTES

Nº	Sexo	Edad	Fiebre	Neutrofilia	Lesiones cutáneas típicas	Clínica articular	Oligoartritis	Afectación axial	Asociaciones	Biopsia típica
1	H	51	SI	NO	SI	NO			NO	SI
2	M	45	NO	SI	SI	SI	SI		NO	SI
3	M	39	S	SI	SI	NO			NO	SI
4	M	54	SI	SI	SI	SI		SI	Crhon	SI
5	H	39	SI	SI	SI	NO			NO	SI
6	M	46	SI	SI	SI	NO			NO	SI
7	M	42	SI	SI	SI	SI		SI	Crhon	SI
8	H	47	SI	SI	SI	SI	SI		NO	SI
9	M	56	NO	SI	SI	SI	SI		NO	SI
10	M	40	SI	SI	SI	SI	SI		NO	SI
11	M	59	SI	SI	SI	NO			NO	SI
12	M	62	SI	SI	SI	NO			NO	SI
13	M	39	SI	SI	SI	SI	SI		NO	SI
14	M	57	SI	SI	SI	NO			NO	SI
15	M	71	SI	SI	SI	SI	SI		NO	SI
16	M	45	SI	SI	SI	NO			NO	SI
17	M	47	SI	SI	SI	SI		SI	Crhon	SI
18	H	51	SI	SI	SI	NO			NO	SI
19	M	45	SI	SI	SI	SI	SI		NO	SI
20	M	58	SI	SI	SI	SI	SI		NO	SI
21	H	56	SI	SI	SI	SI	SI		NO	SI
22	H	71	SI	SI	SI	NO			NO	SI
23	M	49	SI	SI	SI	NO			NO	SI
24	M	32	SI	SI	SI	SI	SI		NO	SI
25	M	65	SI	SI	SI	SI	SI		NO	SI
26	M	51	SI	NO	SI	SI	SI		NO	SI
27	M	52	SI	SI	SI	SI	SI		NO	SI

El SSw se presenta en tres posibles formas clínicas: a) clásica, que puede asociarse a cualquier tipo de infección (fundamentalmente infecciones de vías respiratorias superiores debidas a Streptococcus o del tracto gastrointestinal), enfermedades autoinmunes sistémicas y reumatológicas, enfermedades inflamatorias intestinales o embarazo; b) formas paraneoplásicas, en las que el inicio o recidiva de la dermatosis se encuentra temporalmente asociado con la presencia de cáncer; por ejemplo neoplasias hematológicas de cualquier estirpe (se han descrito en el 10-20% de los casos de SSw) o tumores sólidos de cualquier localización y c) síndrome de Sweet inducido por fármacos, que se presenta con mayor frecuencia en los enfermos que reciben factor estimulante de colonias granulocíticas (G-CSF)[8,13,14,15], aunque también puede presentarse tras el inicio del tratamiento con antibióticos (minociclina, nitrofurantoína o cotrimoxazol), antiepilépticos, antihipertensivos (furosemida e hidralazina), anticonceptivos orales y acido trans-retinoico[5,10,12].

Menos frecuentes son las asociaciones con otras infecciones (micobacterias atípicas, citomegalovirus, virus de inmunodeficiencia humana, vacunación con BCG), hepatitis crónica activa, enfermedad tiroidea y enfermedades autoinmunes sistémicas (enfermedad de Behçet, dermatomiositis, lupus eritematoso sistémico, artritis reumatoide, síndrome de Sjögren, sarcoidosis y policondritis recidivante)[3,6,7,8,9,10,11].

En nuestra serie sólo hemos detectado en tres pacientes la asociación con enfermedad de Crohn. Los tres pacientes, tenían manifestaciones articulares en forma de sacroilitis o artritis periférica[7,11].

Tras el seguimiento de los pacientes durante años, no se ha detectado ninguna nueva asociación de patologías, por lo que parece que, si bien debemos seguir revisando periódicamente a los pacientes, no sería aconsejable someterlos a exploraciones molestas o agresivas sin sintomatología orientadora previa.

La histopatología característica consiste en la presencia de un infiltrado inflama-

Rev. Sociedad Val. Reuma. 2011, 4;1:13-17

FIGURA 1

INFILTRADO NEUTROFÍLICO PARTE SUPERIOR DERMIS

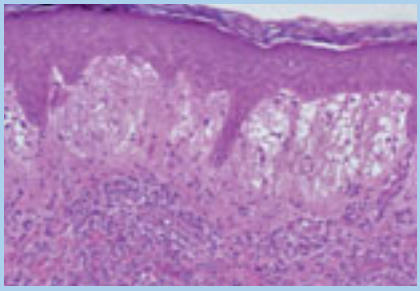

FIGURA 2

INFILTRADO NEUTRÓFILOS MADUROS DE FORMA DIFUSA EN DERMIS

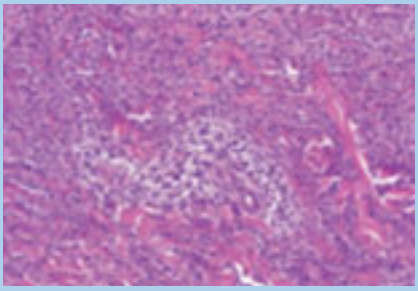

FIGURA 3

PÁPULAS ERITEMATOSAS CON PÚSTULAS EN LA SUPERFICIE

torio difuso de neutrófilos maduros en la dermis superficial (ocasionalmente se pueden encontrar linfocitos y eosinófilos en la zonas perivasculares) y edema de la dermis papilar. Los cambios en la epidermis no son significativos[10] (figuras 1 y 2).

Su presentación habitual con fiebre, afectación de estado general, artralgias y artritis hace que no sólo sea un cuadro dermatológico, sino que con frecuencia los pacientes sean remitidos al reumatólogo. En nuestra serie, el 60% de pacientes refería clínica articular, porcentaje superior al descrito en otras series[8]. De los 14 pacientes con clínica articular, en 9 casos sólo se detectaron artralgias sin hallazgos inflamatorios. En los tres casos de enfermedad de Crohn, la clínica articular precedió a las manifestaciones cutáneas. En 9 casos, las manifestaciones articulares y cutáneas, se presentaron simultáneamente.

Las lesiones cutáneas se presentan de forma clásica como pápulas o nódulos eritamatosos con una fuerte tendencia a confluir y a formar placas irregulares con bordes espiculados. Debido al edema que se produce en la dermis superior, muchas lesiones, que son sólidas a la palpación, tienen un aspecto vesiculoso. Ocasionalmente se desarrollan pequeñas pústulas en el vértice de las pápulas[15] (figura 3). Las lesiones son dolorosas, con tendencia a aumentar durante un período de días o semanas, y ocasionalmente se resuelven sin dejar cicatriz al cabo de semanas o meses. Se localizan con mayor frecuencia en las extremidades superiores, cara y cuello; sin embargo también aparecen en el tronco y miembros inferiores. Pueden recordar al eritema nodoso en los miembros inferiores, pudiendo coexistir con este[6].

La afección de la mucosa oral es poco frecuente en el SSw idiopático; sin embargo, ocurre de forma muy frecuente cuando este se asocia a alteraciones hematológicas[3].

Las manifestaciones extracutáneas incluyen la afección ósea, del sistema nervioso central, ojos, riñones, intestino, hígado, corazón, bronquios, pulmones, músculo y bazo[10].

La meningitis aséptica, encefalitis, parálisis de origen central, leucoencefalopatía, sordera neurosensorial, afasia y manifestaciones psiquiátricas son algunas de las manifestaciones neurológicas más frecuentes.

Las alteraciones oculares incluyen con mayor frecuencia la conjuntivitis y la epiescleritis; más raramente se ha descrito glaucoma, iritis, congestión ocular, hemorragia conjuntival, escleritis nodular o necrotizante, vasculitis, coroiditis, queratopatía ulcerativa periférica (PUK) y celulitis periorbitaria[3].

También se han descrito manifestaciones respiratorias tales como traqueobronquitis, enfermedad pulmonar intersticial, alveolitis neutrofílica, neumonía organizada autoinmune y obstrucción de las vías respiratorias altas.

Excepcionalmente se ha observado síndrome hemofagocítico y síndrome de respuesta inflamatoria sistémica.

Los hallazgos de laboratorio más habituales son el incremento de la velocidad de sedimentación globular y la presencia inconstante de leucocitosis con neutrofilia[9,10].

La corticoterapia (prednisona 0.5-1 mg/kg/día durante 4-6 semanas), suele ser el tratamiento de elección[3], siendo rápida la respuesta al mismo, lo cual apoya el diagnóstico de la enfermedad. El yoduro potásico (900 mg al día) es el tratamiento de segunda elección[6]. Otros tratamientos se han descrito en casos o series aisladas (dapsona, ciclosporina, indometacina y colchicina). En nuestra serie, el tratamiento fue distinto dependiendo del servicio encargado del control del paciente. El yoduro potásico fue más utilizado en dermatología, mientras que los pacientes tratados en reumatología, recibieron en todos los casos prednisona como fármaco de primera elección. Sólo recidivaron dos casos al suspender el tratamiento, y ambos habían sido tratados con yoduro potásico.

Sin tratamiento, la enfermedad puede persistir durante semanas o meses, involucionando espontáneamente sin dejar cicatriz. Recidiva en 30% de los pacientes (con o sin tratamiento) siendo más frecuente cuando se asocia a neoplasias hematológicas (casi un 50%). A pesar de que el cuadro clínico sugiere una infección, los antibióticos no suelen ser efectivos; generalmente se asocian al tratamiento, dado que muchas lesiones se encuentran impetiginizadas y se debe cubrir en este caso el Staphylococo aureus. También requieren tratamiento antibiótico los casos secundarios a infecciones por Yersinia, Staphylococo o Streptococo[10].

BIBLIOGRAFÍA

1.- Sweet RD. An acute febrile neutrophilic dermatosis. Br J Dermatol 1964; 76:349-356.
2.- Shapiro L, Baraf CS, Richheimer LL. Sweet's syndrome (acute febrile neutrophilic dermatosis): Report of a case. Arch Dermatol 1971; 103:81-4.
3.- Del Pozo J, Martínez W, Fonseca E. Síndrome Sweet y enfermedad sistémica. Piel 2004; 19:135-47.
4.- Su WPD, Liu HNH. Diagnostic criteria for Sweet's syndrome. Cutis 1986; 37:167-174.
5.- Walter DC, Cohen PR. Trimethoprim-sulfamthoxazole-associated acute febrile neutrophilic dermatosis: case report and review of drug-induced Sweet's syndrome. J Am Acad Dermatol 1996; 34:918-923.
6.- Del Pozo J, Sacristán F, Martínez W, Paradela S, Fernández-Jorge B, Fonseca E. Neutrophilic dermatosis of the hands: presentation of eight cases and review of the literatura. J Dermatol 2007; 34:243-7.
7.- Anglada JC, Michán A, Silva A, Zapata A, Alcaraz S, Riande P, Menor E. Síndrome de Sweet y enfermedad inflamatoria intestinal. Aportación de un nuevo caso y revisión de la literatura. An Med Int 2002; 19:419-422.
8.- Zamora Martinez E, Martin Moreno L, de Castro Torres A, Barat Cascante A. Estudio de 10 casos y revision de la literature. Rev Clin Esp 1990; 186:264-269.
9.- Hou TY, Chang DM, Gao HW, Chen H, Chen CH, Lai JH. Sweet syndrome as an initial presentation in systemic lupus erythematosus: a case report and review of the literature. Lupus 2005; 14:309-402.
10.- Cohen PR, Razelle K. Sweet's syndrome: A neutrophilic dermatosis classically associated with acute onset and fever. Clinics in Dermatology 2000; 28:265-282.
11.- Calvo Catalá J, González JA, Febrer I, Oliver V, Herrera A. Síndrome de Sweet asociado a enfermedad intestinal inflamatoria crónica. An Med Int 1990; 7:364-366.
12.- Mensing H, Kowalzick L. Acute febrile neutrophilic dermatosis (Sweet`s syndrome) caused by minocycline. Dermatologica 1991; 182:43-46.
13.- Cohen PR, Kurzock R. Sweet's syndrome and cancer. Clin Dermatol 1993; 11:149-157.
14.- Aractingi S, Mallet V, Pinquier L, et al. Neutrophilic dermatoses during granulocytopenia. Arch Dermatol 1995; 131:1141-1145.
15.- Suzuki Y, Kuroda K, Kojima T, et al. Unusual cutaneous manifestations of myelodysplastic syndrome. Br J Dermatol 1995; 133:483-486.

Boletín de suscripción

REVISTA DE LA SVR
Sociedad Valenciana de Reumatología
Publicación Oficial de la Sociedad Valenciana de Reumatología

Apreciado lector. Si Usted no es socio de la Sociedad Valenciana de Reumatología y desea recibir puntualmente nuestra revista rellene, por favor, el presente boletín de suscripción.

Datos del suscriptor
Nombre ..... Apellidos .....
Especialidad .....
Centro de trabajo .....
Ciudad ..... Provincia .....
Teléfono de trabajo ..... E-mail .....

Dirección de envío de la revista
Nombre ..... Apellidos .....
Dirección .....
Ciudad ..... Provincia ..... Código postal .....

Cupón de suscripción

☐ Sí, deseo suscribirme a la revista de la Sociedad Valenciana de Reumatología durante un año (2 números), al precio de 25 euros.

Forma de pago
Transferencia bancaria a la c/c de la Sociedad Valenciana de Reumatología:
La Caixa, c/c. nº: 2100 2764 72 0200053485

Fecha y firma .....

Enviar fotocopia de esta página a la siguiente dirección:
Sociedad Valenciana de Reumatología
(Suscripción Revista Valenciana de Reumatología)
Avda de la Plata, nº 20
46013 Valencia