

Posibilidades Diagnósticas de la Arteriografía Selectiva (1)

R. Rivera López

*(Jefe de la Sección de Cirugía Cardiovascular de la I Clínica Quirúrgica Universitaria)
(Prof. S. García Díaz).— Profesor de la Escuela Oficial de Aparato Circulatorio de
la Universidad de Sevilla (Director Prof. J. Cruz Auñón)*

La demostración en los últimos años de un gran número de oclusiones totales o parciales de las ramas de la aorta, ha estimulado los esfuerzos para encontrar técnicas arteriográficas que permitieran visualizar estas lesiones con el máximo grado de exactitud y con el mínimo riesgo. Las técnicas empleadas habitualmente consistían en la inyección de los contrastes yodados en la aorta, por punción traslumbar única o doble, o mediante catéteres introducidos a través de las arterias, femoral, humeral, o carótida, expluestas quirúrgicamente, y hechos avanzar hasta las proximidades del origen de la rama que se pretendía visualizar.

Sin embargo, el contraste distribuido un tanto arbitrariamente por el torrente sanguíneo, sólo casualmente alcanzaba el territorio pro-

puesto, y esto a base de utilizar grandes cantidades de medio, a una concentración relativamente alta, lo que llevaba consigo el riesgo de que concentraciones tóxicas alcanzasen en gran cantidad áreas vasculares especialmente sensibles como la cerebral, mesentérica o renal.

Para obviar los citados inconvenientes, diferentes autores trataron de encontrar técnicas de arteriografía selectiva que permitieran una completa y correcta visualización del territorio vascular deseado, con un mínimo de contraste, inyectado en su totalidad en el vaso en cuestión. Los trabajos de CASTELLANOS y PEREIRA, FARÍNAS, BIERMAN, RADNER, etcétera, tendían a este propósito y es justo señalar, que sentaron en gran parte las bases interpretativas de la arteriografía selectiva de deter-

(1) Conferencia pronunciada en el Instituto de Estudios Giennenses el 15-Abril-1963.

minados territorios, como el de las ramas de la aorta abdominal por la técnica de cateterismo a través de la humeral realizada por MORINO. La descripción por SELDINGER, de un procedimiento para introducir en el árbol vascular por punción percutánea (es decir, sin exposición quirúrgica) un cateter de suficiente tamaño, y los trabajos de ODMAN, utilizando cateteres de plástico radiopaco y moldeables y de TILLANDER, mediante sondas que dirigía con electroimanes, ha permitido el desarrollo y la popularización de una serie de estudios angiográficos que anteriormente eran excepcionales.

Nosotros tuvimos ocasión de familiarizarnos con estas técnicas en el Servicio de Radiodiagnóstico del Queen Elizabeth's Hospital de la Universidad de Birmingham en 1960, y posteriormente en 1961 en la Facultad de Medicina de Sevilla, en el Instituto de Patología General que dirige el Profesor Cruz Auñón organizamos en colaboración con el Profesor García Díaz un Departamento de Angiografía, cuya experiencia actual de unas 300 exploraciones constituye la base de esta conferencia.

TECNICA GENERAL DE LA ARTERIOGRAFIA SELECTIVA

Probablemente una de las grandes ventajas de esta técnica es la simplicidad del material mínimo requerido, ya que en la mayor par-

te de los casos la inyección de contraste es manual, no es necesaria la exposición quirúrgica de ningún vaso y pueden obtenerse magníficos resultados sin necesidad de seriador, lo que la hace adecuada para nuestros medios hospitalarios y sanatoriales habituales.

El instrumental necesario está constituido por la aguja-trocar de SELDINGER, que consta de un trocar externo, una aguja que adapta dentro de él y un fiador que adapta dentro de la aguja; en segundo lugar el mandril flexible o alambreguía de SELDINGER constituido por una finísima espiral de alambre enrollable en torno a un eje de acero, que por faltar a nivel de un extremo hace que éste tenga una flexibilidad máxima; en tercer lugar los cateteres radiopacos de ODMAN-LEDIN, los cuales se moldean previamente en la forma adecuada para el vaso que se haya de estudiar; y finalmente las jeringas para la inyección del contraste, que son las de uso corriente de 10 ó 20 c.c. con sus correspondientes conectores al extremo distal de los cateteres.

Con el material descrito pueden efectuarse la mayor parte de los estudios angiográficos selectivos, pero en determinados casos se obtienen mejores resultados o se simplifican los procedimientos, como ya veremos posteriormente, si se dispone de aparatos de inyección automática a presión y de seriador radiográfico.

Como material de contraste se emplean, en la actualidad sistemáticamente los productos triyodados, en general asociados a la sal metil-sucamínica en concentraciones y en cantidades dependientes del territorio a estudiar. Nosotros empleamos habitualmente el Urografín al 76 % para las aortografías y al 60 % para las ramas de la aorta, y hasta ahora no hemos observado ninguna accidente ni complicación.

Como en cualquier otro tipo de arteriografía, antes de efectuar el estudio deben conocerse las pruebas de coagulación y tener una idea clara de la clínica del enfermo y por lo tanto de lo que se pretende buscar con la arteriografía, que en nuestro concepto nunca se indicará indiscriminadamente. Cuando se investiguen territorios intraabdominales conviene administrar un enema de limpieza la noche anterior. Finalmente, el día de la exploración acostumbramos a premedicar al enfermo en ayunas con media ampolla de Dolantina y media ampolla de Fenegan, inyectada 30 minutos antes en forma intramuscular.

El enfermo se coloca en decúbito supino en la mesa radiológica, y bajo anestesia local con novocaína se lleva a cabo la punción percutánea de una de las arterias femorales con la aguja de SELDINGER, procurando canularla con el trocar, en dirección proximal, tras ex-

traer la aguja. Hecho esto se introduce el alambre-guía, haciendo avanzar unos 10 centímetros su extremo flexible en la luz vascular, y se retira el trocar, comprimiendo con una torunda el punto de punción. A continuación se hace avanzar por el extremo distal del alambre-guía, el cateter previamente seleccionado, el cual, conducido por el mandril atravesará la piel y fascia y penetrará en la arteria. Con estas maniobras hemos logrado la introducción percutánea en la arteria femoral de un cateter cuyo diámetro exterior es mayor que el del trocar utilizado, siendo su calibre de 1,2 a 1,5 mm. Finalmente, se retira el alambre-guía, y bajo control radioscópico se coloca el cateter en el punto deseado, procediendo a continuación a colocar el enfermo en la forma deseada o a trasladarlo al seriador si se dispone de él, y a practicar la inyección de contraste, que se puede repetir, dada la pequeña cantidad empleada, en las proyecciones que se consideren necesarias.

Para la colocación del cateter en posición, bajo control radioscópico es preferible utilizar un amplificador de imágenes, que a parte de proporcionar una visión mucho mejor, permite realizar la exploración con la habitación iluminada. Basta, sin embargo, con disponer de un aparato de radioscopia corriente, a base de tomar previamente todo el tiempo necesario para una correcta acomodación.

En general dejamos el cateter en posición hasta haber visto las placas obtenidas, inyectando una pequeña cantidad de suero heparinizado, para evitar la trombosis intraluminal. Finalmente, al concluir la exploración se retira el cateter y se efectúa compresión a nivel de la punción durante 5 minutos, con lo cual, salvo que exista una alteración del proceso de la coagulación, se obtiene una perfecta hemostasia.

ARTERIOGRAFIA DE LAS EXTREMIDADES INFERIORES

El problema más común en este territorio es el de determinar la existencia de una obstrucción arterial (cosa perfectamente factible con la clínica y la arteriografía por simple punción percutánea), y con vista a la cirugía reconstructiva, investigar la existencia y el nivel de una posible recanalización distal, lo que únicamente se hace correctamente mediante las seriaciones de placas. En este aspecto la introducción de un cateter es una aceptable solución para quien no dispone de seriador, pues posibilita la repetición de inyecciones a nivel adecuado con disparos radiográficos a diferentes intervalos. No es, sin embargo, la solución ideal sobre todo si se tiene en cuenta que en los procesos de arterioesclerosis obliterante, tanto la repetición de inyecciones por pequeñas que sean, como la presencia del

cateter en el interior del vaso, por un período de tiempo prolongado, pueden condicionar una progresión de los fenómenos de trombosis secundarias, que hemos tenido oportunidad de evidenciar en algún caso al encontrar que a pesar de las precauciones de heparinización, etcétera, las lesiones encontradas en la operación eran mucho más extensas que las apreciadas angiográficamente.

En la actualidad, por tanto, utilizamos siempre que ello es posible la punción percutánea de la femoral correspondiente con inyección manual de 20 c.c. de medio de contraste heparinizado y obtención de 4 placas radiográficas seriadas a una cadencia de dos a cinco segundos, según la clínica del enfermo. Este tipo de estudio lo efectuamos en general el día anterior a la intervención, cuando ésta está indicada y lo repetimos las veces necesarias después de cada procedimiento operatorio para estudiar la evolución de las lesiones.

Miguel G. D., 67 años:

Claudicación intermitente de pantorrillas. Dolor de reposo desde hace tres meses. Gangrena isquémica del dedo gordo desde hace 15 días. La arteriografía seriada (Fig. 1 A) muestra una trombosis femoral secundaria con oclusión de toda la femoral superficial y recanalización a nivel de poplitea. Esta presenta permeables todas sus ramas, si bien se observan en ellas lesiones arterioescleróticas. Se considera con indicación de cirugía reconstructiva.

Se practica autoinjerto venoso utili-

zando la safena interna invertida, tras exponer completamente la femoral y efectuar una arteriostomía extensa en la zona obstruida. (25-2-63). En el postoperatorio inmediato se desarrolla una infección de la herida operatoria, a pesar de lo cual no se pierde el injerto. Eliminación espontánea de la zona necrótica. Reaparición del pulso pedio. A los cinco meses ha desaparecido la claudicación intermitente y la arteriografía de control (Fig. 1 B) muestra un buen funcionamiento del injerto, sin dilataciones y la trombosis del tronco tibio-peroneo.

¿Supone esto que cuando se dispone de seriador, la arteriografía selectiva carece de interés en las extremidades inferiores? De ninguna manera. En nuestro concepto existen cuatro indicaciones específicas de la arteriografía selectiva en este territorio:

1.^a—En el estudio de casos con fistulas arteriovenosas para evitar la frecuente superposición de imágenes que se observa frecuentemente en estos procesos y que impide esclarecer las lesiones, aun disponiendo de seriador.

Carmen C. 26 años.

A los 7 años le apreciaron la pierna izquierda más larga que la derecha. Desde el nacimiento angiomas en pierna y dorso de pie. Durante un embarazo hace 6 años le aparecen grandes dilataciones varicosas y posteriormente edema y una úlcera de éxtasis. La exploración clínica muestra que se trata de unas varices por comunicación arteriovenosa y evidencia un soplo sistólico en las proximidades de rodilla. Hiperpulsatibilidad e hiperoscilometría. Ar-

teriografía por punción percutánea que muestra un llenado simultáneo de arterias y vena femoral e imágenes angiomasas en rodilla.

El tratamiento quirúrgico se efectuó inicialmente en tres tiempos extirpándose en los primeros las dilataciones venosas. En el tercero se expuso ampliamente el hueco popliteo y se ligaron dos comunicaciones directas entre arteria y vena y varias más que aflúan a la zona angiomasosa.

A los 9 meses vuelve presentando una tumoración pulsátil en hueco popliteo. Han desaparecido los pulsos pedios y tibial posterior. Desaparición del índice oscilométrico en pierna. El estudio arteriográfico por inyección en femoral muestra imágenes poco claras. (Fig. 2-A). La introducción de un cateter permite obtener arteriografía selectiva de la poplitea desplazada y comprimida por la masa aneurismática, pero con buena permeabilidad distal (Fig. 2 B) y de la anastomótica magna que alimenta un aneurisma cirsoideo existente en cara anterior de rodilla (Fig. 2-C).

De nuevo se expone hueco popliteo practicándose una endoaneurismografía con restauración de la continuidad arterial. A los dos años el aporte arterial de la pierna es normal y la situación circulatoria se mantiene controlada.

2.^a—Cuando interesa conocer la situación no sólo de los vasos del territorio fémoro - popliteo, sino también de la iliaca correspondiente. La introducción del cateter en sentido proximal permite la visualización, ya en placa única, ya mediante seriador de todo el sistema de aporte a la extremidad correspondiente.

3.^a—Cuando por no latir la arteria femoral, o por proyectarse o

haber efectuado alguna técnica de cirugía arterial, no interesa efectuar la punción a este nivel, puede efectuarse la exploración en forma contra-lateral. Para ello se introduce por el lado opuesto y en sentido proximal un cateter con la curvatura adecuada para, a nivel de la bifurcación aórtica, ser introducido en la iliaca primitiva opuesta. En general basta con efectuar la inyección con el extremo del cateter en iliaca, pero si es necesario, efectuando las adecuadas maniobras el cateter puede avanzar hasta las proximidades de femoral.

Antonia M. C. 18 años.

Disnea de esfuerzo progresiva, Ortopnea. Catarros de extrasis y espectoraciones hemoptoicas. Varios episodios de insuficiencia cardíaca. Thrill diastólico en punta donde se escuchaba un primer tono intenso, segundo desdoblado por chasquido de apertura de la mitral, seguido de soplo diastólico largo. Hipertrófia radiológica y electrocardiográfica de aurícula izquierda y ventrículo derecho. Los E. C. G. sucesivos muestran alteraciones de ritmo variables, con flutter transitorio y bloqueo de diversos grados.

En la intervención (23-1-61), se aprecia una estenosis mitral muy cerrada y se practica una comisurotomía transventricular, quedando la válvula completamente abierta y con buena movilidad. En el mismo momento el corazón pasa a ritmo sinusal. Al llegar la enferma a la sala, se queja de dolor en la pierna derecha la cual aparece fría, pálida y con abolición de los pulsos periféricos. Se diagnostica embolia iliaca. A las dos horas y media y bajo anestesia local se efectúa una embolectomía que permitió restar el aporte arterial

a la extremidad, con reaparición de todos los pulsos periféricos. El postoperatorio fue absolutamente normal. Un mes más tarde se efectuó una arteriografía de control (Fig. 3) introduciendo un cateter por femoral izquierda, y colocándolo bajo control radioscópico acabalgado sobre la bifurcación aortica. La inyección de 8 c. c. de Urografin, evidenció la normalidad del árbol arterial de las extremidad derecha, según puede verse comparando con la arteriografía ilio-femoral izquierda obtenida con inyección de la misma cantidad de contraste tras retirar ligeramente el cateter. Veinte meses después la enferma trabaja en faenas agrícolas totalmente recuperada de su cardiopatía y sin molestias en las extremidades inferiores.

4.^a—En el estudio selectivo de la arteria femoral profunda. La importancia de este territorio hasta ahora poco estudiado es doble, en primer lugar puede ser asiento de alteraciones traumáticas, o de comunicaciones arteriovenosas adquiridas o congénitas, que interesa visualizar selectivamente. Y en segundo lugar se ha demostrado recientemente la gran importancia que la femoral profunda puede adquirir como vía de suplencia en las oclusiones del sistema superficial. Cuando coexisten obliteraciones de las arterias ilíacas y del territorio femoro-poplíteo puede estar indicada, y nosotros hemos practicado en alguna ocasión, la colocación de una prótesis en forma bypass entre aorta y femoral profunda. Para ello creemos que es importante conocer previamente el

desarrollo de la femoral profunda. En todos estos casos la arteriografía selectiva nos va a permitir obtener imágenes de este territorio.

Alfredo M. A. 52 años:

Hace tres años pequeñas úlceras en cara plantar de ambos dedos gordos que posteriormente se extienden a la planta del pie. Las pruebas serológicas de la I. c. r. eran positivas por lo que fue diagnosticado de neurosífilis y tratado con penicilina. Posteriormente le aparece una zona de necrosis en el tercer dedo del pie derecho, que finalmente se desprende. En los antecedentes herida de metralla en rodilla izquierda hace 24 años. Chacrosifilítico hace 8 años. La exploración neurológica permite llegar al diagnóstico de acropatía úlcero-mutilante. La exploración arterial presenta como única anomalía una hiperoscilometría en pierna. El estudio arteriográfico de femoral es normal. La arteriografía selectiva de femoral profunda (Fig. 4) muestra la existencia de unas pequeñas comunicaciones arteriovenosas en proximidad a varios fragmentos de metrallas.

Salvo en estas cuatro indicaciones consideramos que es preferible efectuar el estudio angiográfico de las extremidades inferiores por punción percutánea, siempre que se disponga de un seriador radiográfico. En caso contrario insisto en que con las debidas precauciones, a base de utilizar cateteres finos, de heparinizar al enfermo posteriormente y de no prolongar excesivamente el procedimiento, la arteriografía selectiva por el método de SELDINGER, puede permitir obtener la información necesaria para la cirugía, a quienes no dispongan de un seriador.

AORTOGRAFIA TORACICA

En la visualización de la aorta torácica, las técnicas de cateterismo han venido a llenar un indudable vacío y a facilitar la divulgación de un procedimiento diagnóstico que, en especial desde que se emplea el método de SELDINGER, ha entrado en la práctica corriente. La punción de la aorta torácica no es necesario señalar que lleva consigo indudables peligros y problemas. La inyección venosa para visualizar la aorta tras la angiocardiógrafía supone el disponer de aparatos extraordinariamente costosos, puesto que cuando se trata de adultos ni siquiera los seriadores tipo Odelca permiten obtener imágenes aceptables. Es pues la colocación de un cateter radiopaco en aorta ascendente, introducido por vía femoral o humeral, según los casos, siempre que la inyección, de contraste se realice a un régimen de 20 c. c. por segundos, para lo que se requiere una jeringa de inyección automática, el método que con mayor simplicidad técnica, y menores peligros, permite obtener buenas imágenes de toda la aorta torácica y de sus ramas.

La técnica sin embargo será diferente según el proceso que clínicamente se sospeche. Así en los casos de aneurisma o de coartación de aorta creemos que debe utilizarse la vía humeral derecha que nos

va a permitir sin los peligros de pasar el cateter por zonas de posibles trombos, o, por vasos en ocasiones aneurismáticos, como la subclavia izquierda en algunas coartaciones, efectuar la inyección de aorta ascendente y por tanto conseguir la visualización completa del cayado aórtico y de sus ramas.

En todos estos casos interesa no sólo diagnosticar la existencia de la lesión, sino suministrar al cirujano todos los datos que le van a ser útiles para el planteamiento y desarrollo de la operación. Incluso en los enfermos con coartación de aorta, en los que algunas escuelas consideran innecesaria la aortografía, nosotros entendemos que ésta es una exploración fundamental que nos va a poner de manifiesto no sólo la existencia de la coartación, sino su localización, su intensidad (importante para decidir el empleo de hipotermia, que en las coartaciones completas no es necesaria) su extensión (necesidad de prótesis), el estado de las arterias intercostales (presencia de aneurismas) y la presencia de arterias anómalas próximas a la zona coartada, como la arteria de ARNOLD, originada en la subclavia izquierda.

En las coartaciones incompletas una sola inyección de 30 cc. nos permitirá rellenar el cayado aórtico y la aorta descendente. En las coartaciones completas el contraste tiende a escapar por la circulación colateral, en especial por las arterias mamarias internas enor-

memente dilatadas y no avanza hacia la zona coartada. La visualización de ésta, si se considera necesaria, requiere la introducción de un cateter por vía femoral y la inyección (que por la hipotensión de este territorio puede ser manual), de 15 cc. de contraste.

José J. P. 17 años:

Mareos y cefaleas desde hace un año. Posteriormente disnea de esfuerzo. A la exploración la presión arterial en brazo derecho es de 19'5/11 y en las extremidades inferiores de 9/4 con disminución de los pulsos femorales y abolición del resto. La auscultación muestra un soplo sistólico en focos aórtico y pulmonar que irradia a los vasos del cuello. En meocardio soplo sistólico largo y rudo. En quinto espacio intercostal izquierdo ligero soplo sistólico y arrastre diastólico sordo. El E. C. G. muestra hipertrofia y sobrecarga sistólica del ventrículo izquierdo. El estudio radiográfico muestra las típicas melladuras costales y dilatación ventricular izquierda. El estudio angiográfico se efectuó por inyección de 30 cc. de Urografín al 76 % a través de un cateter colocado en aorta ascendente por vía humeral derecha, (Fig. 5-A). El contraste escapó en su mayoría por la circulación colateral, que muestra las típicas imágenes de los casos con coartación de aorta completa. La inyección de 20 cc. de contraste a través de un cateter introducido por vía femoral y avanzado hasta las proximidades de la coartación (Fig. 5-B) permitió estudiar el segmento distal a ésta. En la intervención pudimos comprobar el enorme desarrollo de las arterias mamarias. Bajo hipotensión controlada se disecó la zona coartada y se extirpó en una extensión de 3 cm. comprobándose la completa obliteración. Se restableció la con-

tinuidad arterial por anastomosis directa tras efectuar una amplia movilización del cayado. Las presiones arteriales descendieron progresivamente, al mismo tiempo que se normalizaban las de extremidades inferiores y reaparición sus pulsos con presión de 13/8.

Una segunda posibilidad que ofrece la aortografía torácica, es el estudio de las lesiones congénitas o adquiridas de la válvula aórtica, no ya para evidenciar la regurgitación a ventrículo izquierdo del contraste inyectado en la raíz aórtica, en los casos de insuficiencia aislada, que clínicamente es fácilmente diagnosticable, sino para el estudio de la morfología valvular incluso en los casos de estenosis o doble lesión, lo que cada día tiene más importancia para el planteamiento del tratamiento quirúrgico.

En otras ocasiones se trata de enfermos con afectación plurivalvular en los que interesa discernir si un soplo diastólico de características poco precisas es el típico de una estenosis mitral que irradia a mesocardio, o se debe a una insuficiencia aórtica asociada, y hemodinámicamente poco activa por la presencia de la estenosis mitral. En estos casos la introducción de un cateter con el extremo conformado en forma de esa espiral va a permitirnos practicar una aortografía visualizando si existe regurgitación de contraste a ventrículo izquierdo, y por tanto la presencia de una insuficiencia aor-

tica. Al mismo tiempo vamos a obtener trazados de presiones en ventrículo izquierdo, en el que merced a la forma de su extremo el cateter puede ser introducido con facilidad (Fig. 6), y curvas de retirada desde esta cavidad a aorta, que pongan de manifiesto la posible existencia de un gradiente sistólico, es decir de un grado manifiesto la posible existencia de un gradiente sistólico, es decir de un grado mayor o menor de estenosis. Finalmente, si como hacemos habitualmente en estos enfermos practicamos simultáneamente un cateterismo transeptal de las cavidades izquierdas por la técnica de BROCKEMBROUGH y el cateter no penetra a través del orificio mitral (lo que es frecuente cuando existe insuficiencia), podremos determinar el gradiente auriculoventricular existente, comparando las presiones obtenidas con los dos cateteres, e incluso por último se podrá efectuar una ventriculografía izquierda que en ocasiones resuelve problemas diagnósticos de la válvula mitral o del tractor de salida del ventrículo izquierdo.

Dolores M. A. 25 años:

Antecedentes reumáticos. Episodios de edema agudo de pulmón. Ortopnea. Disnea de esfuerzo progresiva. A la exploración, en punta se ausculta un primer tono intenso seguido de soplo sistólico suave. Segundo tono desdoblado, seguido de arrastre diastólico largo. En mesocardio, el soplo sistólico es ligero y el diastólico más suave que en punta. En foco aórtico soplo sistólico

grado II que irradia a vasos del cuello. E.C.G., hipertrofia de ambos ventrículos. A rayos X aumento de ventrículo derecho y aurícula izquierda. Presión arterial 13/8. Se plantea el problema de si a la estenosis mitral predominante se asocia una insuficiencia de esta válvula y una doble lesión aórtica importante.

El cateterismo izquierdo por vía transeptal, evidenció una estenosis mitral muy cerrada con gradiente aurículo-ventricular diastólico de 30 mm. Hg. y sin signos de resurgitación. La aortografía retrógrada (Fig. 7), permitió evidenciar una insuficiencia aórtica con paso de contraste a ventrículo izquierdo. La retirada de presiones desde ventrículo izquierdo a aorta mostró un gradiente sistólico de 12 mm. Hg. Se consideró que la doble lesión aórtica era hemodinámicamente poco importante y no contraindicaba la cirugía de la mitral. En la intervención se abrió por técnica combinada digital e instrumental una estenosis mitral muy cerrada, tras lo cual la determinación del gradiente transaórtico mostró un aumento de 25 mm. Hg. Postoperatoriamente las presiones de la enferma son de 13/6, y aunque se encuentra subjetivamente bien, son más ostensibles los signos de insuficiencia aórtica.

ANGIOGRAFIA DE LOS TRONCOS SUPRAORTICOS

En este territorio a las necesidades de exploración determinadas clásicamente por los enfermos con procesos neurológicos, estudiados por la habitual arteriografía cerebral por punción percutánea de la carótida, han venido a añadirse recientemente las derivadas de la actualización del síndrome de insuficiencia vascular cerebral, con la im-

portancia adquirida por las variadas lesiones estenosantes, situadas en la porción extracraneal de las arterias que suplen el cerebro. El conocimiento de las relaciones casuales existentes entre estas lesiones y la clínica encontrada en los enfermos, exige la frecuente visualización angiográfica de estos vasos desde su mismo origen, y en este aspecto las modernas técnicas de arteriografía han venido a llenar un indudable vacío, ya que la punción de la carótida en el cuello dejaba sin contrastar gran parte de su proyecto, y en cuanto al siste, a vértebro-basilar aparte de una dificultad similar, estaba el hecho de la gran dificultad técnica de la punción percutánea de esta arteria, con resultados muy inconstantes.

La técnica de RADNER, consistente en la introducción de un cateter a través de la arteria humeral expuesta quirúrgicamente, el cual merced a las incurvaciones de axilar y subclavia alcanza selectivamente en un 80% de los casos la vertebral correspondiente, vino a resolver gran parte de estos problemas, si bien nunca llegó a difundirse extraordinariamente por el inconveniente de exigir un procedimiento operatorio sobre la arteria humeral.

En la actualidad disponemos para la visualización del sistema de aporte arterial al cerebro, de una serie de técnicas, que nosotros salvamos cuando la clínica indica la necesi-

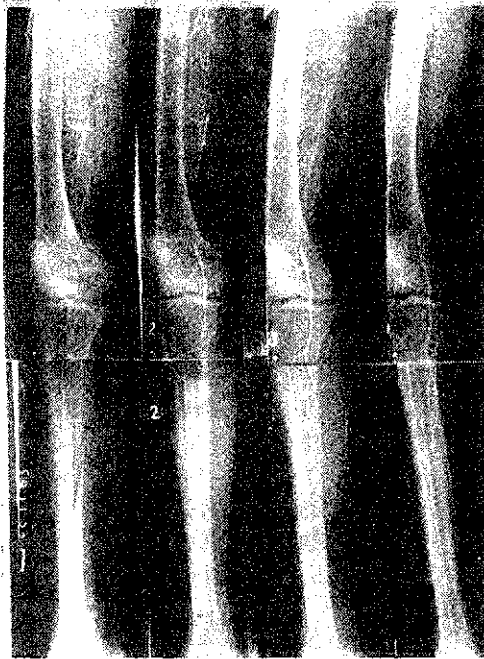


Fig. 1 a

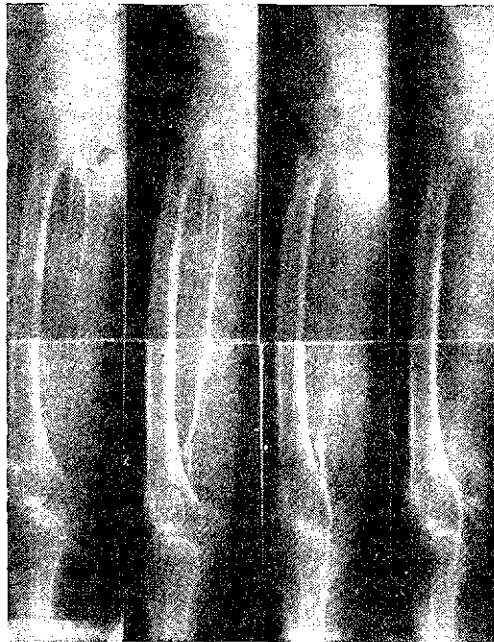

Fig. 1 b

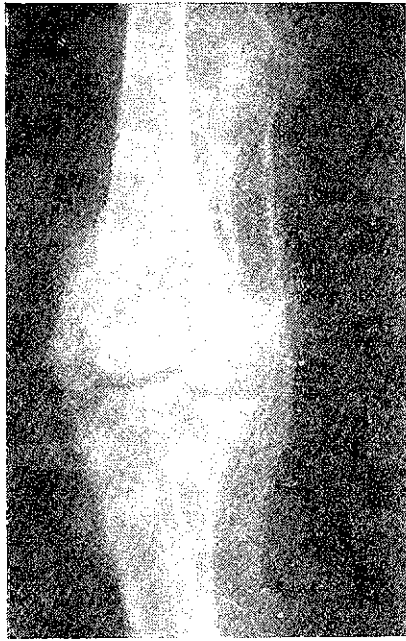

Fig. 2 a

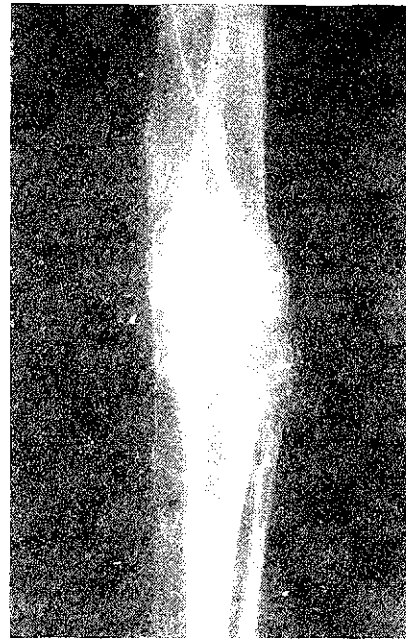


Fig. 2 b

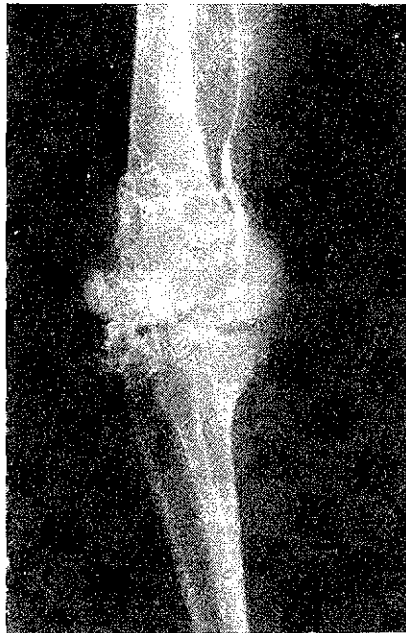

Fig. 2 c

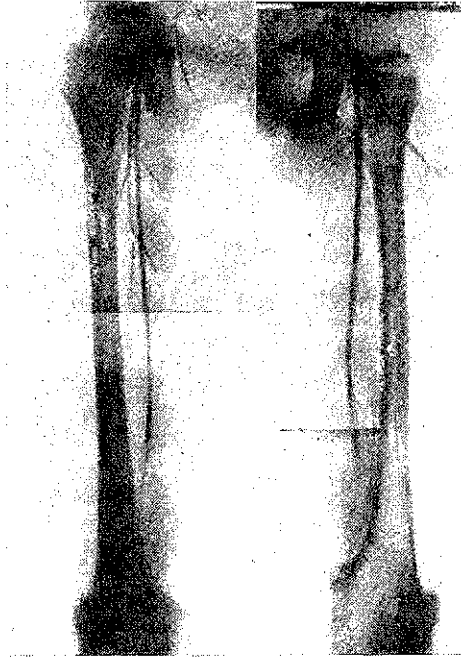


Fig. 3

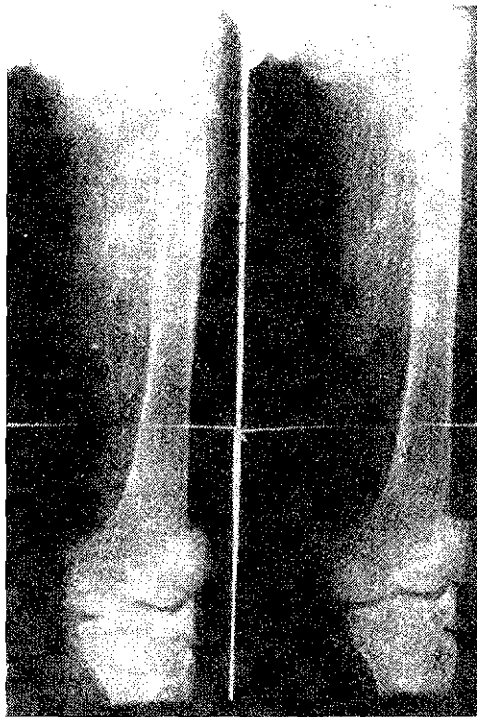


Fig. 4

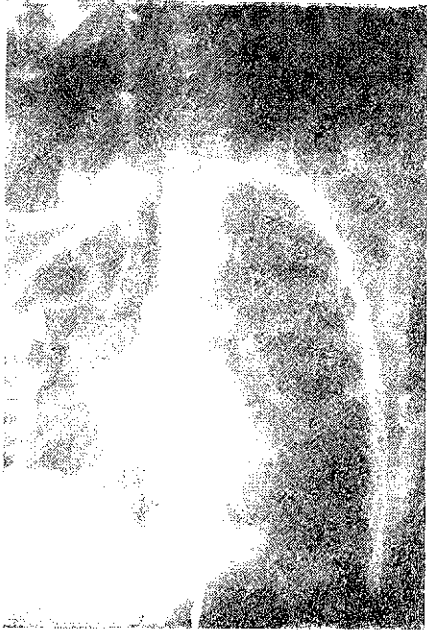

Fig. 5 a

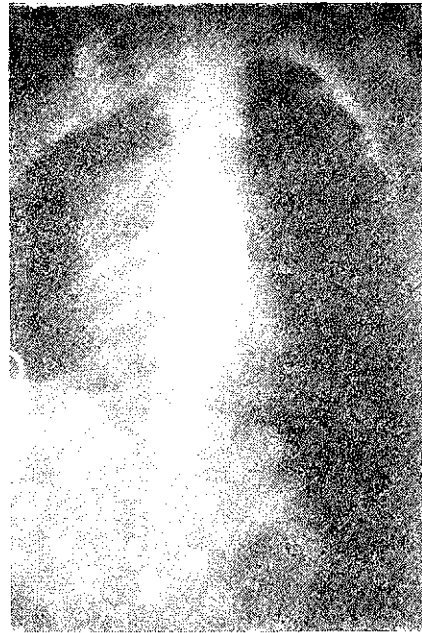

Fig. 5 b

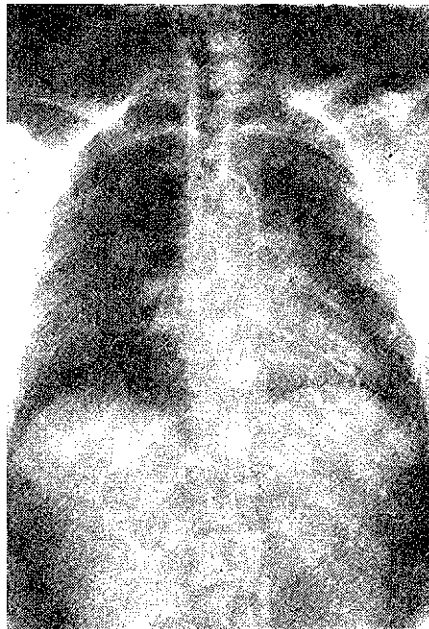


Fig. 6

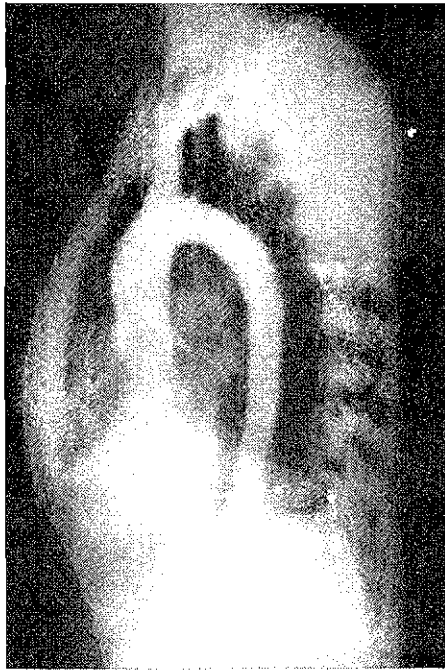

Fig. 7

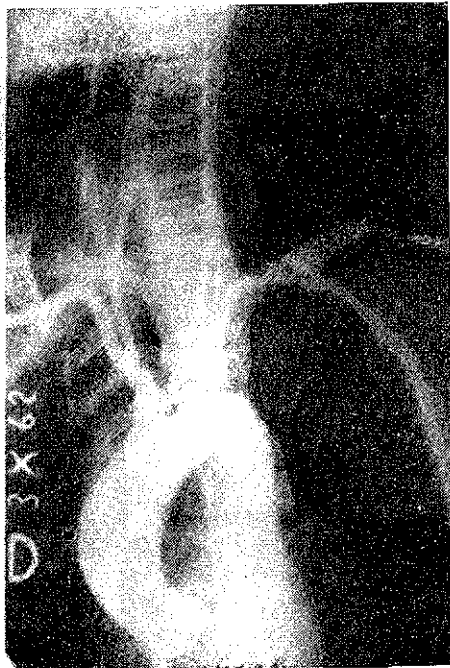


Fig. 8

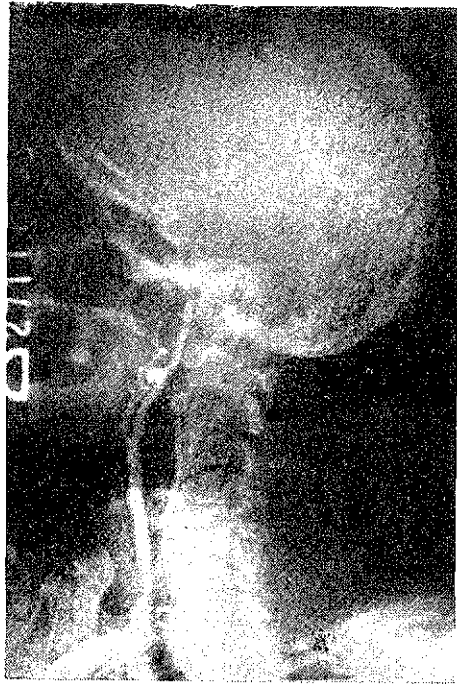


Fig. 9

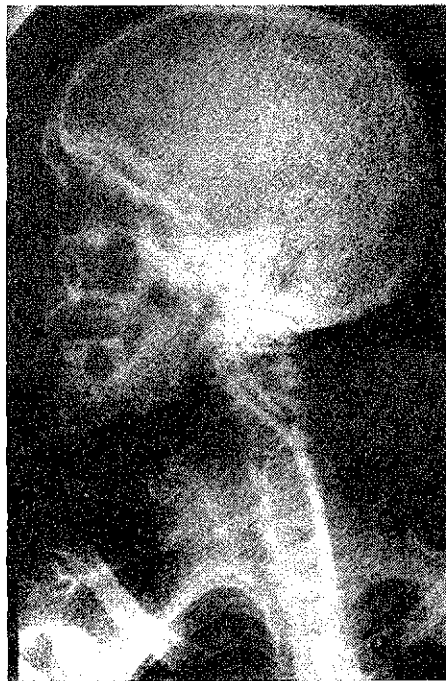


Fig. 10

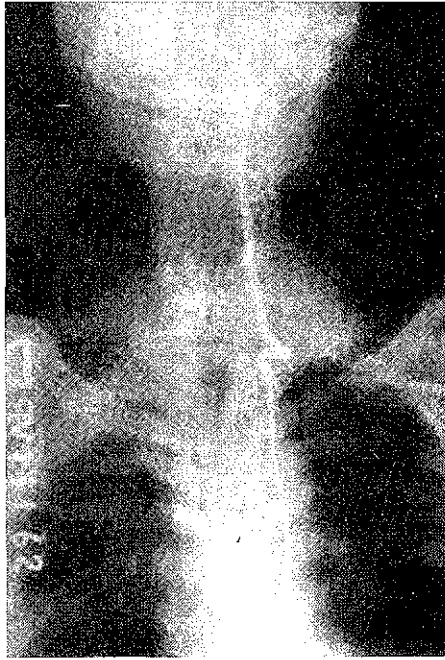

Fig. 11

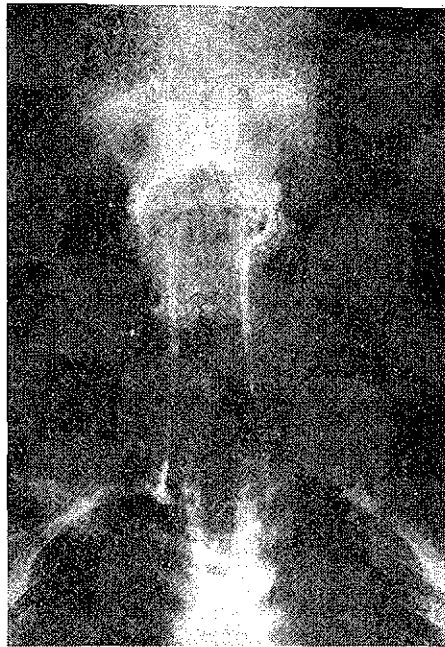


Fig. 12

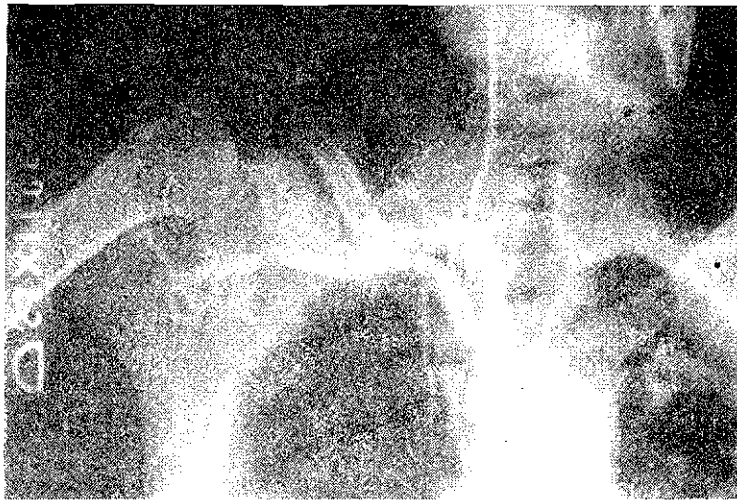

Fig. 13

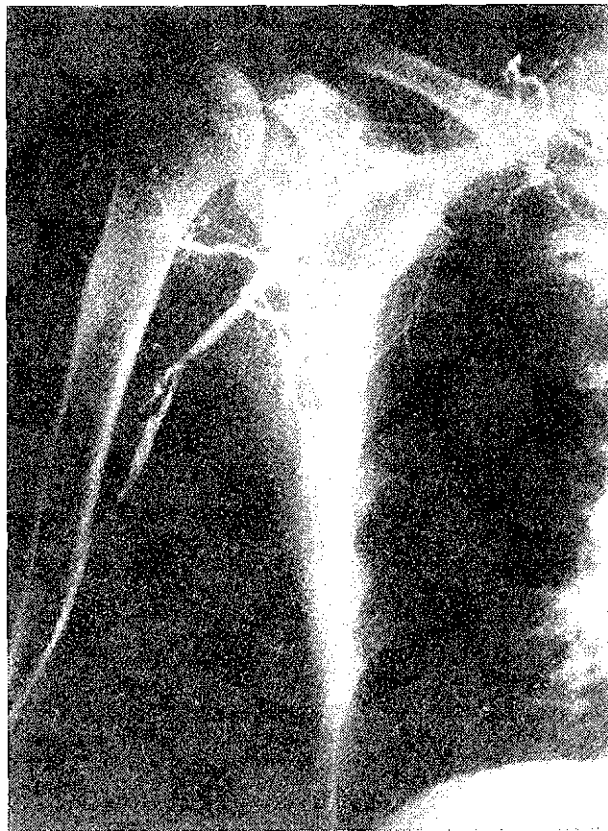


Fig. 14

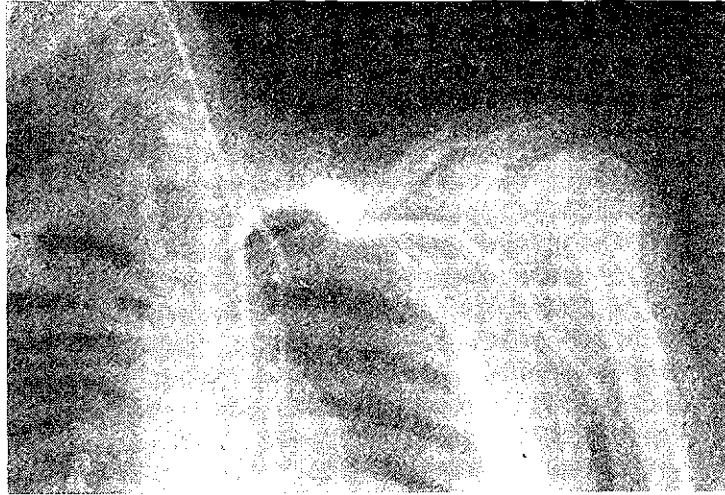


Fig. 15 a

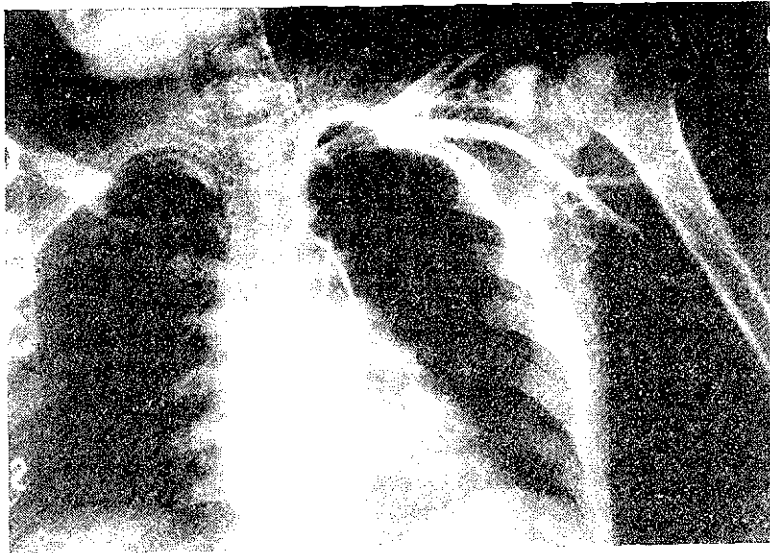

Fig. 15 b

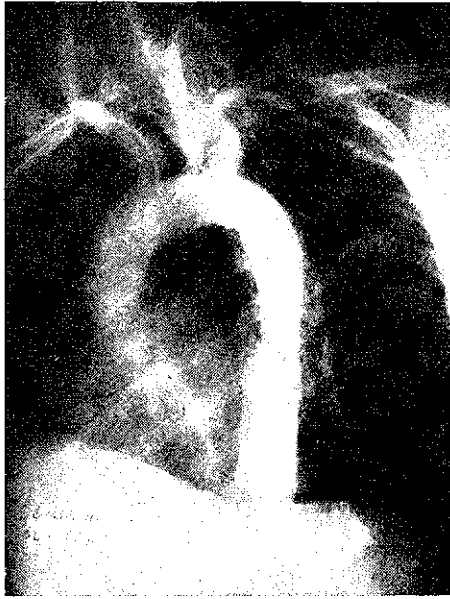

Fig. 16 a

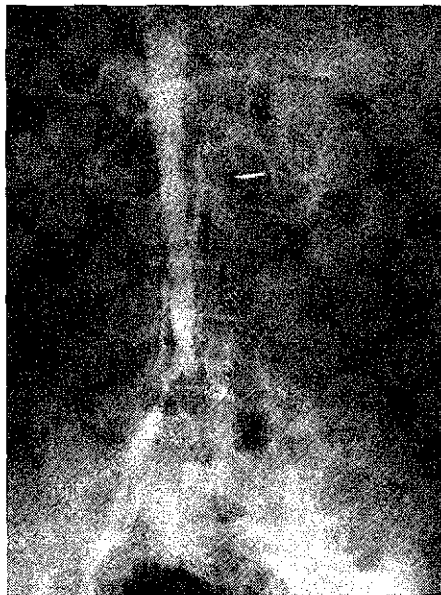


Fig. 16 b

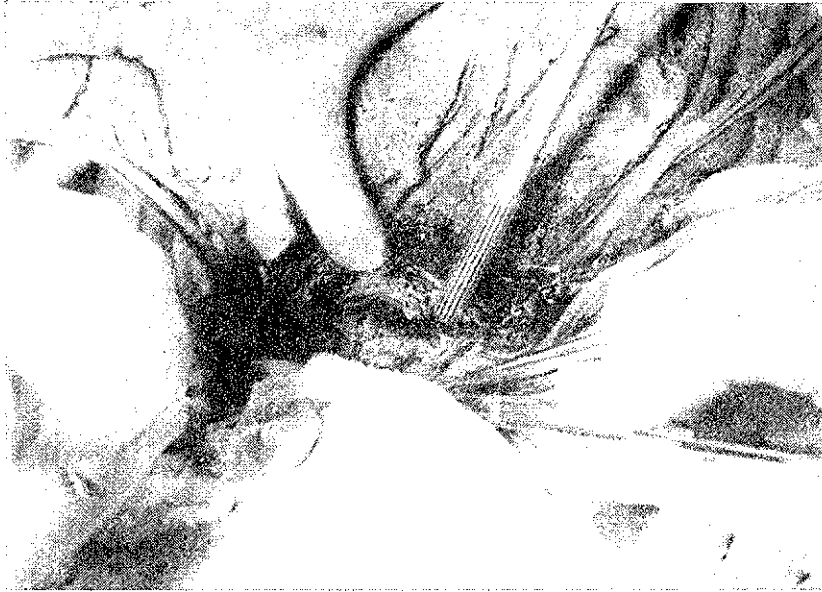


Fig. 17 a




Fig. 17 b

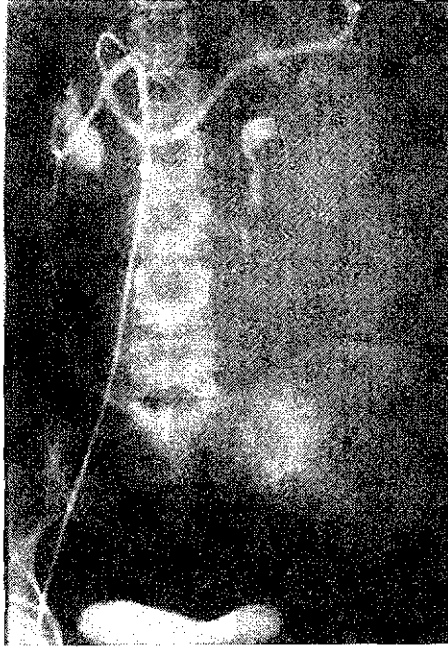

Fig. 18 a

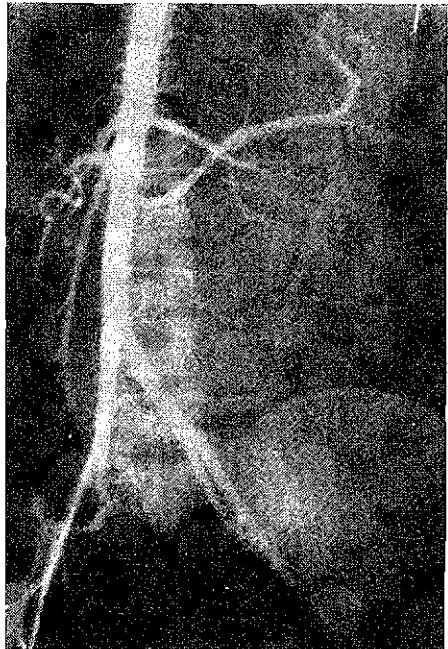


Fig. 18 b

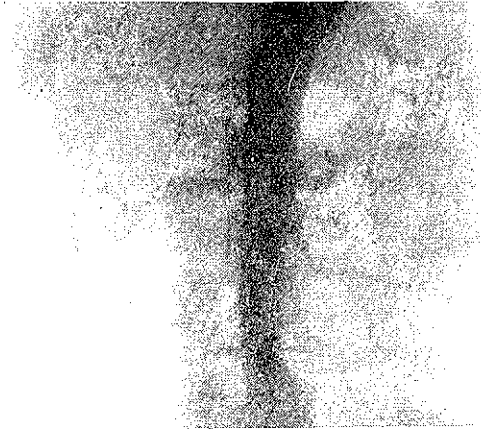

Fig. 19 a

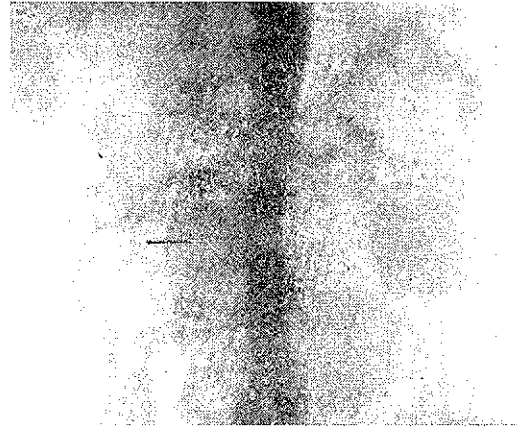

Fig. 19 c


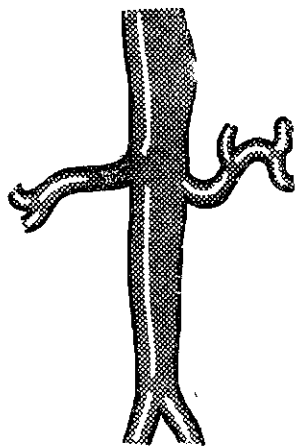


Fig. 19 b

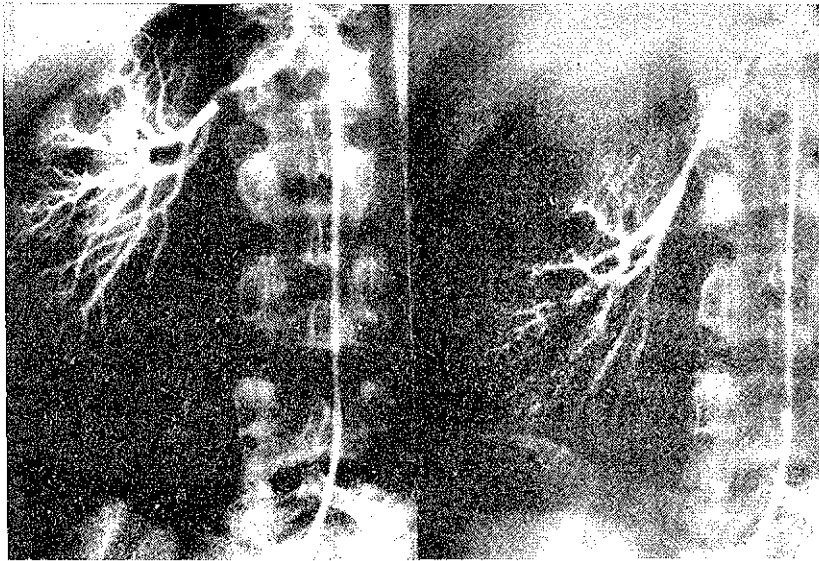


Fig. 20 a

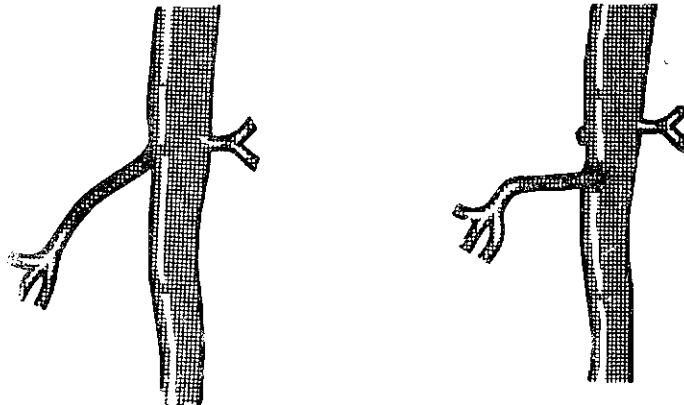


Fig. 20 b

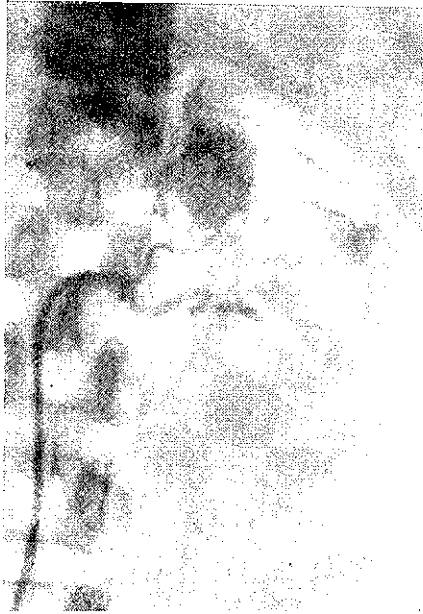

Fig. 21

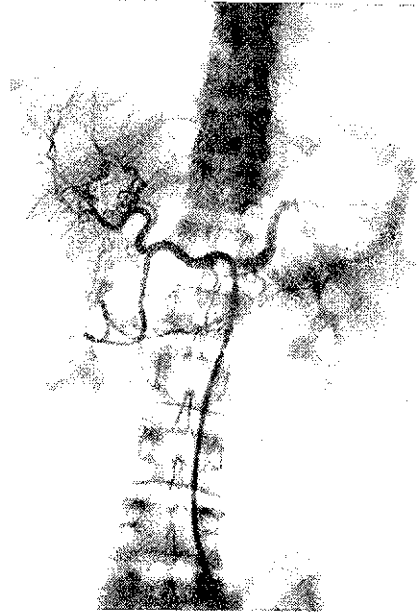


Fig. 22

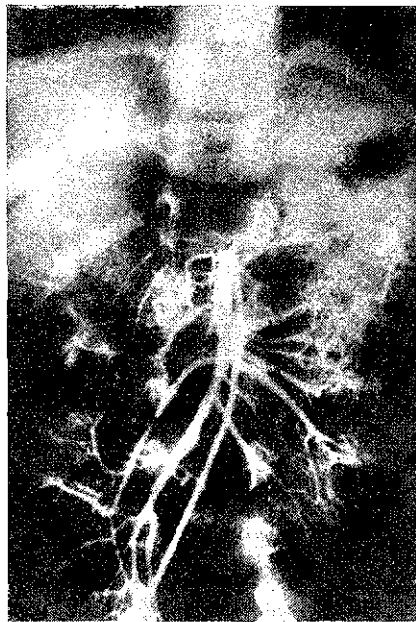


Fig. 23

dad de estudiar selectivamente un determinado vaso, iniciamos por un estudio de conjunto de los troncos supraórticos, mediante una aortografía torácica, realizada por la técnica ya expuesta, y sin más peculiaridad que la de colocar al enfermo con el torax en posición oblicua anterior izquierda y con la cabeza en posición frontal, con el fin de visualizar por separado el origen aórtico de la innominada, carótida y subclavia, que en la proyección frontal aparecen superpuestos. Para esta exploración utilizamos 40 c. c. de contraste, ordenando el disparo algo más tardíamente que cuando interesa visualizar la raíz aórtica.

En muchos casos es suficiente con esta visión de conjunto para llegar a un diagnóstico e incluso a una indicación quirúrgica; en otros se hace preciso un estudio selectivo de alguna de las arterias dudosamente contrastadas.

Felipe C. 60 años:

Días antes de acudir al Servicio, episodio de hemiplejía izquierda, y al ser estudiado clínicamente se llega al diagnóstico de trombosis de carótida. Se efectúa una arteriografía por punción percutánea y sólo muestra un marcado espasmo de la carótida interna. Ante ello se decide efectuar un estudio de todos los troncos supraórticos y realizado éste (Fig. 8), demuestra la existencia de unas extensas zonas espasmódicas en ambas carótidas internas.

En la intervención se comprobaron los hallazgos arteriográficos practicándose una simpatectomía periarterial bilateral, tras lo cual el enfermo se recuperó completamente.

Para el estudio selectivo de los troncos supraórticos disponemos de diferentes técnicas que utilizan el método de Seldinger, bien por vía femoral, que es lo más frecuente, bien en determinados casos por vía humeral.

Por vía femoral y mediante un cateter preformado con doble curva puede alcanzarse con gran constancia la arteria innominada. La inyección de 8 cc. de contraste a este nivel permite obtener un relleno de subclavia derecha, vertebral y carótida, por lo que cuando sólo interesa la visualización de estas últimas conviene colocar un manguito de presión en el brazo derecho e insuflarlo en el momento de efectuar la inyección, con lo cual se rellenan selectivamente carótida y vertebral, como en el caso de la figura 9, donde con la cabeza en rotación derecha se visualizan perfectamente sendos bucles en carótida interna y vertebral derecha, en una enferma con clínica de insuficiencia vascular cerebral. Ni que decir tiene que mediante la adecuada manipulación del cateter se puede introducir selectivamente en uno de estos vasos.

En la visualización de la carótida izquierda desde su origen es necesario utilizar sistemáticamente la vía femoral, a diferencia de lo que ocurre con la carótida derecha, donde el cateter se puede introducir por vía humeral, avanzando su extremo hasta la innominada. Por la

posición del origen de la carótida izquierda es posiblemente ésta la técnica que más dificultades presenta, requiriendo en muchos casos el cambio del cateter por otro de curva más adecuada y desde luego cierto grado de experiencia.

Francisco R. Q. 44 años:

Hace tres meses presentó súbitamente afasia motora y pérdida de visión en ojo izquierdo, de la que se recuperó unos días más tarde. Posteriormente perdió de nuevo vista y habla de modo definitivo y presentó una paresia de pierna y brazo derechos. A la exploración presentaba una atrofia óptica con estrechamiento marcado de arterias y venas. Ambas carótidas eran palpables, apreciándose un thrill sistólico en el lado derecho, con un soplo sistólico desde fosa supraclavicular. Con el diagnóstico clínico de trombosis de carótida en el cuello y posible trombosis de la innominada, efectuamos una aortografía torácica que evidenció la existencia de una estenosis a nivel del origen de la innominada. A continuación se colocó selectivamente el cateter a nivel del origen de la carótida izquierda obteniéndose la arteriografía selectiva de la figura 10, que muestra la existencia de una estenosis muy marcada (prácticamente una oclusión) inmediatamente por encima del origen de la carótida interna.

En la intervención se expuso la bifurcación carotídea y a través de una arteriotomía longitudinal practicamos una endarterectomía de la zona ocluida, tras lo cual establecimos un By-pass interno, mediante un tubo de polietileno y procedimos a efectuar una angioplastia cerrando la arteriotomía por aplicación de un parche venoso. Al extraer el tubo de polietileno se había trombosado, siendo necesario des-

obstruir también la arteria en su extremo proximal, del trombo reciente que se había formado. Tras ello se obtuvo una magnífica pulsación distal a la zona operada.

Postoperatoriamente el enfermo mejoró, aunque conservó su ceguera del ojo izquierdo. Un mes más tarde repetimos el estudio arteriográfico, para comprobar la situación vascular, sorprendiéndonos la existencia de una oclusión completa a nivel de la zona operada. Revisado seis meses más tarde la situación neurológica no ha empeorado, pero presenta un síndrome de claudicación intermitente de la extremidad inferior derecha, en la que están abolidos todos los pulsos y el índice oscilométrico anulado.

La arteriografía vertebral puede hacerse por varias técnicas. Cuando se pretende la visualización del sector intracraneal es indiferente que se practique la inyección en una u otra vertebral, utilizándose entonces en general la vía femoral, con inyección en vertebral izquierda. La técnica es extremadamente sencilla, pues la introducción de un cateter recto a través de aorta ascendente, lleva directamente a la subclavia izquierda y a la vertebral correspondiente. Cuando interesa visualizar la vertebral en el cuello, puede hacerse la inyección en el lado que interese, bien por vía femoral, bien por vía humeral (técnica de Radner modificada), pero no avanzando el cateter excesivamente dentro de la arteria, para evitar perder la visualización de lesiones próximas a su origen, como el bucle de la figura 11, e incluso

efectuando la inyección con el extremo del cateter todavía en subclavia. O bien puede recurrirse a la técnica de arteriografía vertebral bilateral por inyección única de contraste, recientemente standarizada por nosotros (RIVERA y PEDROTE, J. Cardiovasc. Surg. 4-101-1963) que mediante la inyección de un cocktail lítico (Largactil, Dolantina, Fernergan) consigue un descenso controlado de la presión arterial, que permite que la inyección manual de 9 cc. de contraste diluido selectivamente en una vertebral, alcance el tronco basilar y rellene en forma retrógrada la vertebral contralateral (Fig. 12).

Esta técnica, cuando se lleva a cabo por vía humeral, exige para la utilización del método de Seldinger, el empleo de un cateter calibre PE-160, que debe introducirse muy lentamente para evitar los frecuentes espasmos que por el tamaño de la arteria suelen determinarse. Lo habitual por tanto, salvo que existan obstrucciones u otro inconveniente a nivel de las femorales, es emplear la vía femoral. En cualquier caso la técnica de arteriografía vertebral bilateral permite una visualización completa de la vascularización de la fosa cerebral posterior, al rellenarse las dos arterias cerebelosas posteriores e inferiores, de las que por la técnica habitual sólo se rellena una.

ARTERIOGRAFIA DE LAS EXTREMIDADES SUPERIORES

Desde el punto de vista técnico la visualización angiográfica del árbol vascular de las extremidades superiores presenta problemas distintos según la localización de la lesión a estudiar. Cuando las alteraciones que se pretenden analizar tienen una localización distal a la flexura del codo, la técnica más fácil es la inyección de material de contraste por punción a nivel de la arteria humeral, bien por punción percutánea, técnica fácil, bien exponiendo previamente la arteria. Hay que hacer la salvedad sin embargo de que cuando las lesiones a estudiar son muy distales, es decir localizadas en los dedos de la mano, si el estudio no es seriado y sobre todo si se hace con el enfermo sin anestésiar suelen producirse entonces espasmos que dificultan o al menos disminuyen el relleno de los vasos más distales, por lo que en estos casos o bien debe hacerse la inyección (que en general es dolorosa) con el enfermo anestesiado o bien debe hacerse la inyección directamente en la arteria, con lo cual debido a la disposición del arco arterial de la mano se rellenará perfectamente toda la arteria del dedo y en sentido retrógrado la cubital.

Por el contrario cuando la lesión se localiza en el brazo y sobre todo cuando afecta a la arteria axilar o

subclavia, el estudio angiográfico ha de hacerse necesariamente por inyección del material de contraste a nivel del origen de subclavia, para lo cual se introduce un cateter con la curvatura adecuada según se trate del lado derecho o izquierdo (en este caso se utiliza recto) a nivel de femoral y se coloca su extremo en el origen de la subclavia correspondiente. La inyección a este nivel proporciona imágenes extraordinariamente nítidas de la subclavia y sus ramas.

Estas exploraciones, dada la técnica empleada, pueden repetirse para controles postoperatorios a veces necesarios. Los dos ejemplos siguientes son suficientemente demostrativos.

Matías P. H. 52 años:

Fue estudiado en nuestro Servicio por el Dr. Ríos Mozo, por presentar un cuadro de oclusión arterial del miembro superior derecho, que se había iniciado 7 días antes y que tras el tratamiento con vasodilatadores y heparinoides siguió presentando frialdad, impotencia funcional, dolor y coloración cianótica en antebrazo y mano. A la exploración se percibe el pulso axilar en situación muy profunda.

El estudio arteriográfico por vía femoral, muestra la presencia de una oclusión de arteria axilar (Fig. 13), y las placas seriadas nos evidencian que esta se limitaba a la arteria axilar, apareciendo la recanalización a nivel humeral.

Intervinimos al enfermo exponiendo la arteria humeral que aparecía sin pulso, pero permeable y procedimos a la extracción de un trombo de 8 cm. de

longitud. Tras el cierre de la arteriotomía apareció el pulso radial.

El enfermo fue dado de alta con tratamiento anticoagulante, pero reingresó a los 39 días con un cuadro similar al anterior que se había iniciado dos días antes, poco después de suspender los anticoagulantes. Por ello pensamos que se trataba de una trombosis a nivel de la línea de sutura de la intervención anterior, decidimos reintervenirlo. Nos encontramos entonces con una oclusión a nivel de la bifurcación de la arteria humeral que se extendía distalmente por radial y cubital. Tras efectuar la desobstrucción de los vasos principales tomamos biopsia de las ramas distales y cerramos la arteriotomía. El enfermo mejoró y 25 días más tarde le practicamos un estudio arteriográfico de comprobación que mostró una perfecta permeabilidad a nivel de la primitiva oclusión, con zona de estenosis moderada a nivel de la primera arteriotomía y permeabilidad a nivel de la humeral sin que sea posible determinar el punto de la segunda intervención. (Fig. 14). El estudio histológico del material obtenido mostró que se trataba de uno de los infrecuentes casos en que la enfermedad de Burger se inicia por trombosis arterial aguda en los miembros superiores.

Isabel R. V. 36 años.

Desde hace 10 meses, parestesia en brazo izquierdo y presencia de una tumoración pulsátil en fosa supraclavicular que aumenta de tamaño y que le produce ligeras molestias. A la exploración se observa una tumoración del tamaño de un huevo de paloma, no adherida a planos superficiales y con latido expansivo sobre el cual se escucha un soplo continuo con refuerzo sistólico. El estudio arteriográfico realizado por vía femoral evidencia que se trataba de un aneurisma sacular de la arteria sub-

clavia situado inmediatamente por detrás del cruce con el músculo de escaleno (Fig. 15-A).

En la intervención se expuso la arteria descubriéndose el vaso aneurismático y pasándose cintas a la arteria por delante y detrás del aneurisma, se comprobó que el músculo escaleno anterior comprimía la arteria y que por tanto el aneurisma era prácticamente una gran dilatación postestenótica. Se procedió a efectuar una reparación plástica de la arteria tras resecar el aneurisma y seccionar el músculo escaleno anterior. Tras lo cual al retirar el clamp se obtuvo un magnífico pulso distal. La enferma evolucionó con toda normalidad y dos meses más tarde se le practicó una arteriografía de comprobación por la misma técnica, que evidenció la completa restauración de la arteria subclavia. Fig. 15b).

AORTOGRAFIA ABDOMINAL

En la actualidad, el campo de la aortografía abdominal es extraordinariamente extenso y está todavía en gran parte por desarrollar. A nuestro juicio destacan en él por el momento tres aspectos: Por un lado, las obliteraciones aorto-iliacas y los aneurismas aórticos; por otro, los problemas relacionados con la afectación visceral, renal, hepática, esplénica y mesentérica, casos en que el estudio debe asociarse como veremos, a la arteriografía selectiva; y finalmente los problemas de diagnóstico de las tumoraciones abdominales más en relación con el desplazamiento que originan en las ramas de la aorta que con las imágenes de vascularización parenqui-

matosas que pudieran observarse en las distintas localizaciones.

En nuestro concepto, la técnica más fácil y al mismo tiempo más segura es en general la aortografía retrógrada por vía femoral, si se efectúa correctamente, y si no se hace en los casos con alteraciones arterioescleróticas en la iliaca correspondiente. En estos casos, de existir al menos buena permeabilidad de una de las iliacas, consideramos que la aortografía por punción translumbar llevada a cabo con las debidas precauciones proporciona magníficas imágenes con mínimas molestias y con técnica bastante simple y rápida. Por el contrario, este procedimiento nos parece peligroso en los caso de síndrome de Leriche, incluso haciendo la inyección alta, debido a que en muchos la oclusión aórtica avanza hasta el nivel de las renales y en estos enfermos la inyección se efectúa en su totalidad en las ramas viscerales de la aorta, pudiendo determinar afectaciones renales, alteraciones neurológicas y trombosis en la irrigación intestinal. En estos casos creemos que es preferible la técnica del cateterismo por vía humeral que nos va a permitir efectuar la inyección con poca cantidad de contraste y a la distancia descada de la oclusión.

José O. H. 48 años;

Historia de claudicación intermitente en las extremidades inferiores e hipertensión de las superiores, coinciden-

te con hallazgos exploratorios de soplo sistólico en región precordial e hipertrofia del ventrículo izquierdo radiológica y electrocardiográfica, lo que hacía pensar que se trataba de una coartación de aorta. La exploración más detenida, sin embargo, permitió apreciar la ausencia de erosiones en las costillas y la presencia de un soplo sistólico de tonalidad musical a nivel del origen de las arterias renales. El estudio angiográfico se realizó por vía humeral derecha, efectuándose una inyección con el cateter en aorta torácica que permitió comprobar la ausencia de coartación de aorta y la presencia de alteraciones ateromatosas en los troncos supraórticos (Fig. 16a). La inyección con el cateter colocado a nivel del diafragma permite aclarar por completo el diagnóstico y demostrar una oclusión completa de la ilíaca derecha, estenosis muy marcada de la izquierda, junto a una oclusión casi completa de la arteria renal izquierda (Fig. 16b). Se trataba, pues, de un cuadro de pseudocoartación de aorta, por arterioesclerosis obliterante que determinaba una oclusión de la arteria renal con síndrome de hipertensión vasculorenal consecutiva.

La vía humeral es también la indicada en los casos de aneurisma de aorta abdominal si bien conviene hacer la salvedad de que la aortografía no proporciona en esta afección todos los datos que cabía esperar; en efecto con frecuencia según hemos podido comprobar personalmente en las intervenciones, la cavidad aneurismática está llena de trombos que sólo dejan libre el espacio correspondiente a la luz vascular de la aorta, con lo cual la aortografía al no poder llenar la ca-

vidad daría una imagen aórtica perfectamente normal. Y en el segundo aspecto que el cirujano precisa conocer preoperatoriamente en el aneurisma aórtico, el de la afectación de la arteria renal, tampoco la aortografía da en muchos casos datos fidedignos al poder estar conservada la permeabilidad de la arteria renal y sin embargo externamente resulta englobada por la dilatación aneurismática resultando imposible el aislamiento de la aorta, entre ella y el aneurisma.

En los aneurismas de aorta abdominal se ha discutido mucho sobre la necesidad de practicar sistemáticamente estudios angiográficos y en la actualidad se tiende a no considerarlo fundamentales, ante un claro diagnóstico clínico o radiológico sin contraste, más que por los peligros de la aortografía, que con técnica adecuada, no deben hipervalorarse, por la posibilidad de que las imágenes obtenidas induzcan a error. En efecto, a veces la cavidad aneurismática llena de trombos, no se visualiza angiográficamente, apareciendo la arteria con calibre normal, y por otro lado, el dato de mayor importancia para el cirujano, la posible afectación de las arterias renales tampoco resulta totalmente clasificado por la aortografía, pues arterias renales permeables pueden estar englobadas extensamente por la masa aneurismática.

F. B. P. 60 años:

Historia de 11 días de duración de hematemesis y melena de repetición que lo habían colocado en una situación de intensa anemia con 2.460.000 hematies y 44 % de hemoglobina. Con la apreciación diagnóstica de que se trataba de una neoplasia sangrante, al palpase en epigastrio una tumoración del tamaño de una naranja, con latido, que se consideró transmitido por carecer de soplo, y de expansión sistólica, fue intervenido quirúrgicamente encontrándose que se trataba de un aneurisma aórtico firmemente adherido a la segunda porción de duodeno. Una semana más tarde fue reintervenido para proceder a la extirpación del aneurisma comprobándose tras la adecuada disección y tras aislar la aorta por encima y debajo del aneurisma, que éste presentaba una perforación en duodeno, procediéndose a seccionar dichas fistulas entre clamps y a la reparación del duodeno. Abierta la cavidad aneurismática se apreció que estaba totalmente rellena de trombos en diversos grados de organización los cuales dejaban en su interior una cavidad de diámetro análogo al de la aorta en el que la imagen angiográfica no hubiese podido demostrar la existencia de dicha cavidad (Fig. 17a). Tras la extirpación del aneurisma la aorta fue sustituida por una prótesis de Dacron y el enfermo hizo un postoperatorio absolutamente normal (Fig. 17b).

La tercera utilidad a que nos referimos al hablar de la aortografía abdominal es el estudio de determinadas tumoraciones abdominales de exploración confusa, en la cual la aortografía abdominal y la arteriografía selectiva adecuada pueden establecer un claro diagnóstico.

Arsenio L. F. 11 años:

Presenta una tumoración en hipocondrio izquierdo, que se extiende al resto del abdomen, de gran tamaño. La historia y estudio de laboratorios no suministra más datos que un aumento de la velocidad de sedimentación. Se considera que se trata de una posible esplenomegalia. La exploración radiológica habitual no muestra anormalidades. Se practicó una arteriografía de tronco celíaco (Fig. 18a), que nos mostró un bazo normal en su irrigación, pero desplazado y comprimido por la tumoración debajo del hemidiafragma izquierdo. Se practicó a continuación una arteriografía renal izquierda selectiva, que permitió comprobar las normalidades del riñón izquierdo, si bien apareció con su arteria elongada y al parecer desplazada hacia atrás. Finalmente se practicó una aortografía abdominal completa que nos permitió apreciar un desplazamiento hacia la derecha de la aorta abdominal, del tronco celíaco y sus ramas, con la esplenica elevada y de la mesenterica y sus ramas que aparecen a la derecha de la línea media (Fig. 18b). Este desplazamiento nos llevó a la conclusión de que se trataba de una tumoración localizada en la raíz del mesenterio. En la intervención se comprobó que se trataba de un linfosarcoma imposible de extirpar pero que, afortunadamente, ha resultado radiosensible.

ARTERIOGRAFIA RENAL

La arteriografía renal es sin duda la técnica que más se ha aprovechado hasta ahora del método ideado por Seldinger. Tras una fase en que se han estudiado arteriográfica y prácticamente todas las afecciones renales, en la actualidad se tiende a precisar la indica-

ción de esta técnica a una serie de procesos en los que proporciona datos que las exploraciones clásicas no pueden demostrar. Son éstos fundamentalmente las anomalías renales, los tumores y los quistes, y de una manera muy especial el inmenso campo de los estudios de la hipertensión de origen vasculo-renal. No podemos tocar todos los aspectos técnicos y sobre todo semiológicos de esta abundante patología por lo que nos reduciremos a decir que desde el punto de vista técnico consideramos fundamental la asociación de la aortografía abdominal, al estudio selectivo, que proporciona imágenes más nítidas de los casos intraparenquimatosos, pero que tienen el inconveniente de que pueden perder la visualización de algunos accidentes lesionales situados en el origen de la arteria renal. Es por lo tanto absolutamente necesario que estas exploraciones sean realizadas por personas perfectamente identificadas con la clínica y la patología que se estudia, para que en un momento dado puedan actuar adecuadamente y conseguir de la exploración todos los resultados que es capaz de dar.

Nos concretaremos por tanto a señalar dentro del campo de la hipertensión vasculo-renal, al que nuestra clínica viene dedicando gran interés, cuales son los tipos lesionales que con más frecuencia determinan el síndrome de isquemia relativa del parenquima renal, que pone en marcha la hipertensión vas-

cular nefrógena. La arteriosclerosis, ya hemos visto en ejemplos anteriores, cómo puede afectar en su progresión, desde aorta, la vascularización renal. En otros casos es sin embargo la localización de placas ateromatosas en la propia arteria renal la que pone en marcha la hipertensión. Este es sin duda el tipo más frecuente de hipertensión de origen cásculo-renal en los adultos, y la estenosis, se localiza en la mayoría de los casos inmediatamente o muy próxima al origen de la arteria renal.

Emilio G. T. 44 años:

Historia de cefáleas con hipertensión con cifras de 19/13. En los antecedentes, episodio de nefritis a los 7 años, estudio urológico normal, si bien el urograma persiste en el riñón derecho más que en el izquierdo.

La exploración angiográfica selectiva nos permite observar frente a la normalidad del riñón izquierdo, que en el riñón derecho aparece una imagen típica de estenosis. Es decir, desde el extremo de la sonda el contraste dibuja un cono irregular en oposición al cono perfecto que a veces se produce por la simple inyección de contraste en un vaso normal. La aortografía nos permite observar la existencia de una estenosis de la arteria renal a 1 cm. de su origen en aorta. (Fig. 19a).

Se efectuó la intervención bajo hipotermia convencional exponiéndose por laparotomía media la arteria renal derecha tras movilizar la vena cava y la vena renal correspondiente. Se comprobó mediante determinación manométrica de presiones, por delante y detrás de la zona de estenosis, las alteraciones hemodinámicas que ésta determinaba,

tras lo cual sobre el cuadro angiográfico que mostraba la suficiente longitud de la arteria se decidió seccionarla y reimplantarla sobre una zona sana de aorta. (Fig. 19b). Así se hizo tras extirpar el segmento estenosado en el que el estudio histológico evidenció la existencia de una placa de ateroma que estenosaba la luz arterial. El curso postoperatorio fue por completo normal estabilizándose las presiones en cifras de 13/8. Un mes después se le practicó un estudio angiográfico por aortografía de comprobación que mostraba el relleno normal de la arteria renal derecha en su nueva posición. (Fig. 19c). Año y medio después se encuentra reintegrado a sus actividades con cifras tensionales normalizadas.

En los sujetos jóvenes la hipertensión vásculo-renal suele tener como causa, bien alteraciones congénitas de la vascularización renal, bien estenosis debida a la hiperplasia fibromuscular de la capa media. En uno y otro caso, son los estudios angiográficos fundamentales, no sólo en el diagnóstico de las afecciones, sino también en el planteamiento de las técnicas reconstructoras.

F. R. C., 25 años:

Ingresa en el Servicio del Prof. Cruz Auñón, con un cuadro de edema agudo de pulmón. Tras compensar su situación circulatoria, la enferma presentaba unas presiones de 25/13.

Un estudio angiográfico selectivo del riñón derecho, puso en evidencia una estenosis del origen de la arteria renal cuya intensidad aumentaba con la enferma en ortostatismo, apareciendo normal el resto del sistema arterial del órgano. (Fig. 20a). En el riñón izquierdo

la aortografía segmentaria confirmó la existencia de unos vasos de escaso calibre a nivel del hilio con marcada desorganización del resto de la vascularización.

Ante estos hallazgos y la progresiva agravación de la enferma decidimos intentar la revascularización del riñón derecho y después proceder a la nefrectomía izquierda.

Realizamos la intervención el 16 de abril de 1964 a través de una laparotomía media. La arteria se estrechaba a medio centímetro de su origen y la determinación de presiones, mostró un gradiente de 60 mm. Hg. Tras extirpar la zona estenosada se reimplantó la arteria renal distal en la cara antero externa de aorta, seccionando el extremo de la renal en bisel para tratar de aumentar su escaso calibre. Al final de la intervención la arteria latía bien y había desaparecido el gradiente. (Fig. 20b).

El curso postoperatorio inmediato fue muy tormentoso, las presiones oscilaron entre 17/11 y 21/12.

A los 40 días de la intervención presentó un edema agudo de pulmón y falleció.

El estudio necrópsico realizado por el Dr. López Campos, mostró la existencia de un cuadro de hiperplasia fibromuscular de la capa media de ambas arterias renales.

En estrecha relación con la arteriografía renal, e incluso con la solución del problema de la hipertensión vásculo-renal, está la visualización angiográfica de la cápsula suprarrenal. El relleno de todas las arterias que la irrigan puede obtenerse por aortografía, pero en general, la arteriografía renal con inyección próxima al origen de la arteria permite rellenar la arteria suprarrenal inferior y en casos pa-

tológicos se obtienen buenas imágenes lesionales. Nosotros creemos que este estudio está indicado ante la sospecha de tumores localizados en la suprarrenal.

Leonor I., 36 años:

Historia de cefáleas y crisis de taquicardia. Cifras tensionales de 20/12 con hipertrofia de ventrículo izquierdo, albuminuria. El estudio angiográfico selectivo de la arteria renal mostró la existencia de un angioma de la arteria suprarrenal. (Fig. 21). La extirpación del mismo fue seguida de un postoperatorio absolutamente normal y del descenso de las tensiones a cifras de 14/9 en las que se mantiene.

ARTERIOGRAFIA DEL TRONCO CELIACO Y DE LA MESENTERICA

La técnica de su realización supone una diferencia fundamental con la renal, que estriba en la necesidad de colocar al enfermo en posición lateral, para poder localizar la salida del extremo del cateter de la línea de la pared aórtica, cuando penetre, bien en el tronco celiaco, bien en la mesentérica superior o inferior, que desde su origen en la aorta llevan una dirección de atrás adelante. El método no supone mayor dificultad que la necesidad de una mayor penetración radiográfica, para poder dis-

tinguir el cateter radiopaco cuando se superpone al parenquima hepático y esplénico. En tronco celiaco pueden inyectarse hasta 30 c. c. de contraste en forma manual, cuando se quiere obtener una completa visualización no sólo de sus ramas proximales, sino también de la vascularización del estómago. Bastan por el contrario 7 a 10 c. c. para visualizar adecuadamente las arterias hepáticas, esplénica y coronaria estomáquica. La radiografía deberá hacerse en posición lateral y frontal para una adecuada interpretación de los resultados.

En cuanto a la mesentérica, la cantidad de contraste a inyectar ha de ser mucho menor, y en general la radiografía se hará en posición frontal. (Fig. 23).

Esta técnica, por estar todavía poco desarrollada, en cuanto a sus posibilidades diagnósticas, hemos de admitir que por el momento no se puede dar una indicación precisa. Indudablemente se obtienen imágenes muy buenas en diferentes procesos hepáticos, esplénicos, gástricos e intestinales, pero es necesario una experiencia mucho mayor para exponer de una manera fundamentada la semiología de estas imágenes y, sobre todo, la indicación de este método exploratorio.