COLANGIOGRAFÍA I.V. POR PERFUSIÓN PROLONGADA (*)

Servicio de Radiodiagnóstico.
Clínica Puerta de Hierro. MADRID.

Dres.: *Pérez Payá, F. J.;*
Ramos González, L.;
Marcos López, J.;
Hernández-Mora Pérez, M.;
Illanas Sanz, M.

La visualización de las vías biliares mediante colangiografía intravenosa se encuentra en relación inversa a la cifra de bilirrubina en sangre, debido a la competitividad existente entre ésta y el contraste a nivel de la célula hepática.

En la experiencia de WISE, con cifras de bilirrubina en sangre de 4 mgrs. %, las posibilidades de visualización no exceden del 20 %, ello concuerda con nuestra experiencia ya que sobre un total de 23 enfermos con cifras de hasta 4 mgrs. el porcentaje de visualización fue del 27 %. En ellos el fracaso de la colangiografía intravenosa no fue únicamente debida a las cifras de bilirrubina en sangre, sino que en algunos casos con cifras de bilirrubina bajas, fue consecuencia de la elevación de las fosfatasas alcalinas.

Pata intentar mejorar la visualización se emplean diversas formas de colangiografía intravenosa:

— Colangiografía por perfusión rápida (Chalut).

— Colangiografía por perfusión corta, con tiempos de infusión que varían entre 30 minutos y 2 horas, dependiendo su empleo de las cifras de laboratorio o de la preferencia de cada servicio de Radiodiagnóstico.

(*) Comunicación VII Reunión S.A.P.D. Jaén, diciembre, 1976.

— Colangiografía por perfusión prolongada, la más moderna, con tiempos de infusión entre 12 y 24 horas.

Con el intento de evitar los fracasos obtenidos en años anteriores con las formas más clásicas de colangiografía como son la simple y las perfusiones cortas, venimos empleando desde hace un año la modalidad de perfusión prolongada y de la cual utilizamos la siguiente técnica:

Disolvemos tres ampollas de contraste de ácido yoglicámico en forma de sal metilglucamínica en una solución de 500 c.c. de levulosa al 5 %. La cantidad de contraste empleada es aproximadamente la utilizada en las perfusiones cortas, ya que como es sabido tras trabajos experimentales de ERLINGER, FUCHS y PREISIG el transporte por la célula hepática se realiza de una forma activa y está sujeta por lo tanto a una capacidad de transporte máximo (C.T.M.) que se ha determinado entre 25 y 30 mgr./mn. Consecuencia de ello es que los principios utilizados en urografía i.v. con grandes cantidades de contraste, no son válidos para su empleo en colangiografía intravenosa.

La solución se perfunde a goteo lento durante 12 horas, con la intención de ajustar el ritmo de infusión a la C.T.M., generalmente se inicia a las 22 horas para que termine sobre las 10 horas del día siguiente, momento en que se conduce al enfermo al servicio de Radiología para efectuar la exploración.

Una vez realizadas las radiografías convencionales procedemos, se visualice o no el árbol biliar a la tomografía sistemática.

Para LAMARQUE las ventajas de la colangiografía por perfusión prolongada son consecuencia de que:

a) A nivel de la etapa sanguínea se produce una disminución de la eliminación renal del contraste, existiendo al mismo tiempo un máximo aprovechamiento de la albúmina que como sabemos es la fracción proteica del plasma encargada del transporte del contraste hasta la célula hepática.

b) A nivel de la etapa hepática se evita la saturación del hígado, no produciéndose un bloque del mismo, existiendo por lo tanto una máxima excreción biliar del contraste para las condiciones metabólicas en que se encuentra y por otra parte basándonos en el concepto de Tiempo-Densidad-Retención de WISE, la concentración será acumulativa en casos de obstrucción parcial del colédoco terminal.

Las indicaciones que hemos considerado para realizar la colangiografía por perfusión prolongada han sido:

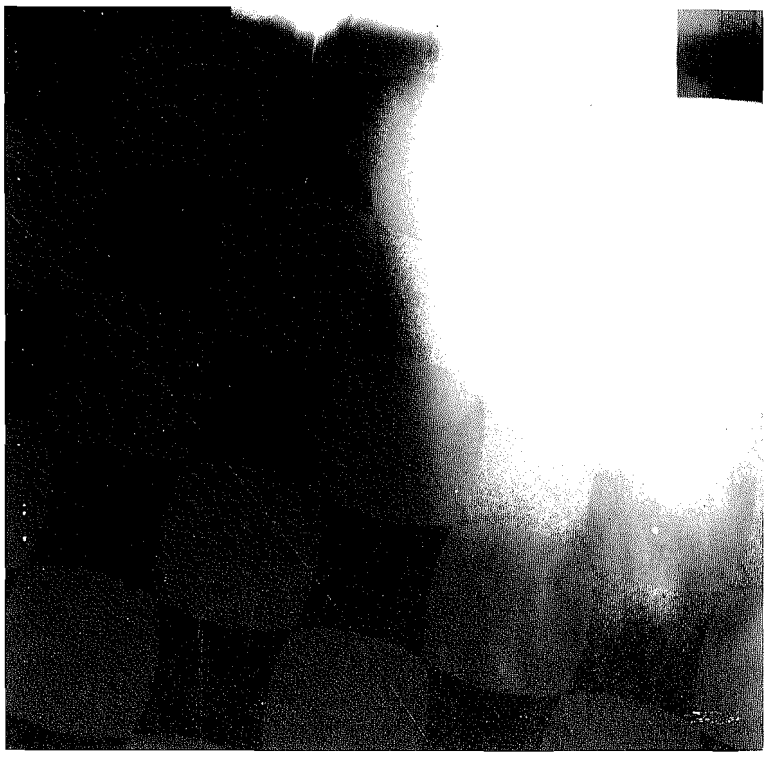

Fig. 1.—Br. de 6,5 mgrs. %. Vía dilatada por Odditis esclerosante. Coledocolitiasis. Colelitiasis.

Fig. 2.—Br. de 8 mgrs. %. Vía biliar dilatada por coledocolitiasis.

— Fracaso de las perfusiones cortas.
— Insuficiencia hepática.
— Bilirrubinemias por encima de 3,5 mgrs. %.

Se han realizado con esta técnica 12 enfermos (ver cuadro adjunto) con cifras de bilirrubina que varían de 4-12 mgrs. lográndose una visualización positiva en 10 casos (83 %) suficiente para asegurar o descartar patología en las vías biliares.

Fracasos a la técnica han supuesto los casos n.° 7 y 9, en los cuales existía una estenosis inflamatoria y tumoral respectivamente a nivel del hepático común próxima a la confluencia de los hepáticos, lo cual hacía imposible visualizar el trayecto de vía por debajo de dichas estenosis. En seis enfermos previamente se realizó una perfusión corta, lo cual nos ha permitido establecer pautas comparativas.

RESUMEN

Consideramos que la C.P.P. es una técnica de fácil realización en enfermos hospitalizados. Existe un menor número de reacciones leves al contraste debido a la lentitud de la perfusión; ninguno de nuestros enfermos ha presentado reacciones al contraste.

Amplía enormemente el campo de estudio de las vías biliares con un porcentaje de visualización, en nuestra experiencia, de cerca del 50 % por encima de otras formas de colengiografía intravenosa.

La colangiografía por perfusión prolongada la consideramos indicada en:

— fracaso de la perfusión corta
— insuficiencia hepática
— diagnóstico diferencial de ictericidas cuando las cifras de bilirrubina en sangre están por encima de 3,5 mgrs. %.

N.º	SEXO	EDAD	LABORATORIO	VESÍCULA	VÍA BILIAR	DIAGNÓSTICO
1	H	72	B - 4,3	Ex	+	Cirrosis hepática Coledocolitiasis Colelitiasis
2	H	47	B - 7,2	+	—	Colelitiasis H.D.K.
3	H	65	B - 4,5	+	+	Cirrosis hepática Colelitiasis
4	H	68	B - 8	Ex	+	Coledocolitiasis Colelitiasis
5	H	59	B - 4	+	+	Cirrosis hepática Colelitiasis
6	V	35	B - 7,2	Ex	+	Coledocolitiasis Colelitiasis
7	V	74	B - 5,3	—	—	Est. inflamatoria del H.C. Colelitias.
8	H	62	B - 6,5	+	+	Odditis esclerosante Coledocolitiasis Colecitiasis
9	H	66	B - 2,3 F. A. 397	—	—	Ca. de vía biliar
10	V	60	B - 12	+	+	Hepat. por Aldomet
11	V	59	B - N F.A. 360	Ex	+	Colecistitis
12	V	74	B - 11	Ex	+	Coledocolitiasis Colelitiasis

BIBLIOGRAFÍA

CHALUT, J.; GOLDLUST, D.; ROUANET, J. P.—*Cholangiographie intraveineuse por perfusion rapide.* Journal de Radiología 56, n.° 8-9: 585.

ERLINGER, S.—*Progress in liver diseases.* Edited by H. POPPER and F. SCHAFFNER Vol. IV. Grune and Stratton, New York, pág. 63-82. 1972.

FUCHS, W. A. et PREISIG, R.—*Phisiologie de la cholangiographie.* Journal de Radiología 56, n.° 8-9: 578-580. 1975.

LAMARQUE, J. L.; BRUEL, J. M.; LÓPEZ, E.; BOUDOURESQUE.—*Avantages et indications de la perfusión prolongée.* Journal de Radiología 56 n.° 8-9: 585-586. 1975.

WISW, R. E.—*Intravenous cholangiography.* Ch. C. Thomas, Spingfield, I11., 1972.