ASOCIACIÓN DE HEMANGIOMA CUTÁNEO E INTESTINAL

Dr. B. Esteban Velasco (1).
Dr. A. Quesada Gómez (2).
Dr. F. Plaza Romo (3).
Dr. F. Lendínez García (4).

Describió BEAN (1), en 1958, una entidad clínica bajo el término de Blue-Rubber-Bled-Naevus, caracterizada por la existencia de hemangiomas cavernosos a nivel de la piel y del tracto digestivo. Este síndrome, que ya había sido publicado con otros nombres, no es frecuente y se describe ocasionalmente.

Nosotros aportamos un nuevo caso de esta afección en un lactante que presentaba hemorragias intestinales reiterativas. Lo consideramos de interés, ya que a partir de un angioma cutáneo existente en el cráneo, se intuyó la presencia de otros en el tubo digestivo que completará el síndrome de hemangiomatosis cutánea e intestinal. Se facilita así el diagnóstico de las melenas en el niño que, con frecuencia, presenta no pocas dificultades.

Se trata de la niña E.G.B. de cinco meses de edad. Nacida tras un embarazo normal y parto a término, eutocico, asistida en clínica y con un peso de 2.400 gramos. No existe patología destacable en los padres, que son jóvenes y sanos. Tampoco en los familiares más próximos, la anamnesis recogió historia de angiomas cutáneos ni hemorragias digestivas. En el

(1) Jefe Servicio de Pediatría de la Residencia Sanitaria «Capitán Cortés», Jaén.
(2) Jefe de Servicio.
(3) Jefe clinico de Pediatria.
(4) Adjunto de Pediatría.

síndrome que nos ocupa, este hecho es de interés ya que en algunos casos descritos se han hallado antecedentes familiares como en el descrito por MAIER y VON ACHULTHES (7) en el que existía una herencia dominante, al parecer por línea materna, no completándose el síndrome más que en el menor de los nueve hermanos estudiados. BERLYNE (3) demostró, en algunos casos, la herencia mendeliana. No obstante, este carácter hereditario no ha sido comprobado por otros autores (GUTIÉRREZ GUIJARRO, BELTRÁN de HEREDIA) (5,2).

La niña ingresa en nuestro servicio porque desde hacía un mes sus padres la notan pálida y anoréxica. Había tenido algunos vómitos y las deposiciones eran oscuras.

El examen físico pone de manifiesto una intensa palidez —cérea— de piel y mucosas, falta de vivacidad y sensación de grave enfermedad. La nutrición es mediana con panículo flojo en abdomen y muslos. No existen adenias laterocervicales, axilares ni inguinales. Cráneo bien conformado con fontanela abierta (3.3 cm.) normotensa. En región parieto-occipital izquierda existe una tumoración vascular redondeada de un tamaño de 2.2 cm. Es blanda, de superficie abollonada, sangrante, en parte cubierta por costras hemorrágicas. En tórax existe discreto rosario costal. Taquicardia de más de 160 pulsaciones por minuto. La auscultación y percusión de aparato respiratorio son normales. Abdomen a igual nivel que tórax. No existen visceromegalias ni tumoraciones palpables. Extremidades, normales. La exploración del sistema nervioso es, asimismo, normal. Ano y genitales, sin anomalías. En boca y faringe nada destacable salvo la palidez de mucosas apuntada.

Complementarios:

Sangre: Hematíes, 1.400.000; Hb., 2'9 grm. %; Hematocrito, 9 %; Leucocitos, 26.900; E, o; B, 3; S, 50; L, 43; M, 2. Reticulocitos, 8 por 1.000. Eritroblastos, 1. Plaquetas, 260.000.

Estudio básico de coagulación:

Tiempo de hemorragia, 3 m.; tiempo de coagulación, 4 m.; retracción del coágulo, positiva; tiempo de protrombina, 11 segundos; tiempo de cefalina, 27 segundos; fibrinógeno, 0,7 grm. por 1.000; proteínas totales, 5,6 grm. con fraccionamiento normal.

Examen radiológico: tórax y abdomen (en vacío) normales. Estudio esofagogástrico, normal. El examen de intestino delgado no mostró anomalías. Se obtienen imágenes radiológicas normales tras enema opaco. La rectoscopia revela la existencia de una mucosa normal, no sangrante. Test de bencidina, en heces, positivo.

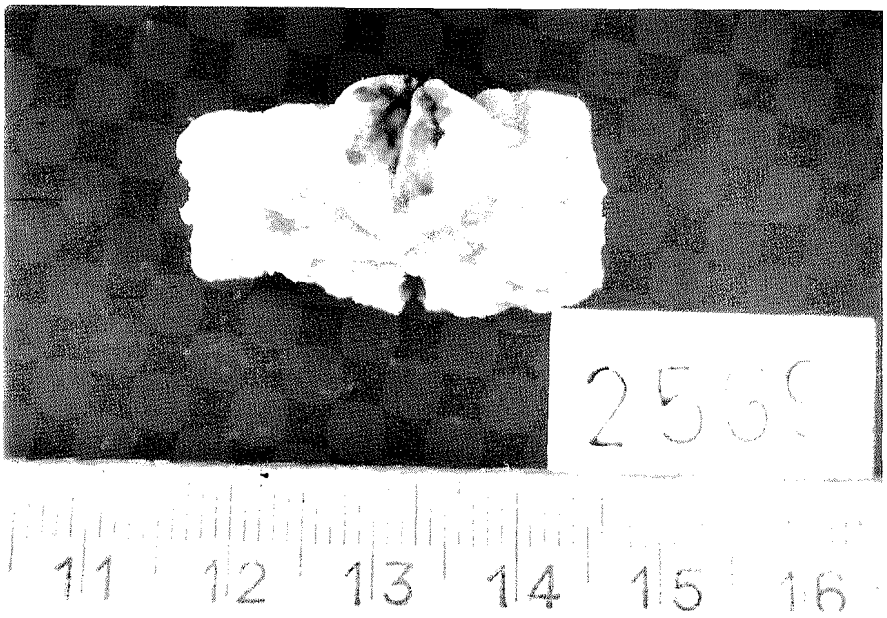

Figura 1



Figura 2

Bajo el diagnóstico de anemia grave, por hemorragias recidivantes a nivel del angioma de cuero cabelludo y melenas por probable angiomatosis intestinal, se propone la intervención en dos fases: en un primer tiempo, la extirpación del angioma cefálico y en el segundo, laparotomía exploratoria. Esta última viene justificada por el hecho de que las pérdidas hemáticas continuaban y no fue posible, por los medios habituales de diagnóstico, ubicar su origen.

El día anterior a la intervención programada y de manera súbita, la niña presenta un grave cuadro de dolor abdominal, estado colapsal y proctorragia alarmante. Esta contrariedad nos obliga a cambiar el orden quirúrgico establecido y se realiza laparotomía de urgencia.

Intervención: Incisión media a caballo sobre el ombligo. Abierta la cavidad abdominal, se encuentran las asas intestinales distendidas, prociéndose a una revisión cuidadosa de estómago y duodeno. Son normales. En intestino delgado, y a unos 40 cm. del ángulo ileo-cecal, existe una tumoración algo mayor que un guisante, de color azulada, sangrando abundantemente, prominente sobre la luz intestinal y situada en el borde antimesentérico. Asimismo existía una invaginación ileo-ileal, post-tumoración, de unos 10 cm. de longitud. El colon y el resto de la cavidad abdominal son normales. Deshecha la invaginación, se efectúa resección de unos 5 cm. de intestino delgado, en los que se incluye la tumoración. Finalmente, se realizó una anastomosis término-terminal y cierre de la cavidad abdominal.

El curso postoperatorio fue del todo satisfactorio y en una segunda intervención se extirpa el angioma cefálico. Figs. 1 y 2.

Nuestra enferma fue dada de alta libre de hemorragias intestinales y recuperada de su anemia.

Informe anatomopatológico: «Trozo de asa intestinal de unos cinco centímetros de longitud. En su superficie aparece una tumoración endurecida, de color pardo azulado, que hace resalte sobre la luz intestinal. Histológicamente, la mucosa se encuentra intacta, a excepción de una zona en la que está suplantada por una capa fibrino-leucocitaria, y tiene como base una neoformación que nace por fuera de la submucosa. Está constituida por gran cantidad de luces capilares, en forma de hendidura, conteniendo un número variable de hematíes. Estas cavidades están tapizadas por una capa de células endoteliales como las existentes en los capilares.

En líneas generales, la neoformación es muy celular, pero están ausentes signos degenerativos. El tejido neoformado empuja a la mucosa, haciendo que ésta resalte en la luz intestinal. Esta lesión puede ser conside-

rada dentro del capítulo de la hemangiomatosis generalizada, que incluye lesiones dérmicas y gastrointestinales. Conclusión: «*Nevo en ampollas de goma azul*». (Dr. A. Carazo).

El informe anatomopatológico de la pieza extirpada de cuero cabelludo es similar en su estructura histológica a la anteriormente descrita.

Comentarios:

La aparición de hemangiomas cutáneos en el niño es relativamente frecuente, pero su presencia en el tubo digestivo es rara y de difícil diagnóstico.

Los hemangiomas intestinales pueden presentarse de una forma aislada y circunscritos exclusivamente al tracto intestinal, o bien, acompañarse de otras lesiones angiomatosas en la piel —como el síndrome que nos ocupa— o en otros órganos internos.

Los problemas clínicos y de tratamiento que plantean los hemangiomas intestinales vienen dados por sus dificultades diagnósticas, cuando se presentan como formaciones, exclusivamente localizadas en el tramo intestinal. Por otra parte, no es infrecuente que los angiomas intestinales tiendan a sangrar, provocando cuadros de anemia aguda o crónica. En alguna ocasión, como en el enfermo recogido por JACKSON y PETERSON (6), pueden provocar cuadros de enteropatía, pierde albúmina y, más frecuentemente, originar obstrucciones o invaginaciones intestinales: así ocurrió en nuestro enfermo. Observaciones similares son descritas por RIVER, SILVERSTEIN y TOPE (9).

El interés del síndrome que nos ocupa, radica fundamentalmente en la asociación de angiomatosis cutánea e intestinal ya que, como comentábamos brevemente más arriba, es posible pensar, a través de una lesión angiomatosa cutánea, en la existencia de otras del mismo tipo en el intestino e instaurar la oportuna terapéutica quirúrgica.

La etiología y patogenia del síndrome se desconoce. Han sido comunicados estudios en los que se encontraron angiomas entre los familiares de los pacientes. MAIER y VON ACHULTHES (7), BERLYNE y BERLYNE (3) WALSHE y cols. (10) admiten una transmisión por un gen autosómico dominante, no ligado al sexo. Sin embargo este aspecto hereditario es extremadamente raro en el síndrome de BEAN. En la anamnesis familiar de nuestro enfermo, no se hallaron antecedentes, ni tampoco en las observaciones de BELTRÁN DE HEREDIA y cols. (2), FRETZIN y POTTER (4), entre otros.

La lesión elemental está constituida por un angioma cavernoso. Los espacios vasculares se encuentran tapizados por un endotelio plano o bien cuboidal. Generalmente los angiomas sólo se hallan a nivel cutáneo y del

tracto digestivo; sin embargo, también pueden estar localizados en los músculos, hígado, riñones, bazo y cerebro.

Por regla general, los angiomas se manifestan poco después del nacimiento, aunque también pueden aparecer más tardíamente incluso después de los diez años.

Las lesiones cutáneas, según BEAN, pueden revestir tres aspectos diferentes. El primero corresponde a angiomas amplios. El segundo está constituido por pequeñas lesiones seculares, cubiertas por una piel fina y atrófica; son parcialmente depresibles. El tercer aspecto corresponde a pequeñas lesiones puntiformes rojo-azuladas que desaparecen por vitropresión. Las lesiones del tubo digestivo suelen tener los mismos caracteres y son visibles, bien a nivel de las mucosa, bien bajo la serosa.

El número de las formaciones angiomatosas es variable, generalmente múltiple e incluso muy numerosas, tanto en la piel, como en el tramo intestinal. No obstante, no es infrecuente el hecho de que estas lesiones sean únicas, como ocurría en nuestra observación y en la de GUTIÉRREZ GUIJARRO (5): en ambas se daba un sólo angioma cutáneo y otro, también aislado, intestinal.

La hemorragia cutánea o digestiva, con su anemia secundaria, es la complicación más frecuente. Como sucedió en nuestra enferma, la invaginación intestinal provocada por el angioma puede ser una incidencia seria y tributaria de una intervención inmediata.

El tratamiento dependerá de la extensión de las lesiones. La extirpación de uno o varios angiomas, no suele plantear muchas dificultades pero, bien la localización, bien el número de lesiones, puede crear problemas complejos: uno de los casos de MELLISH (8) necesitó seis laparotomías. Cuando la lesión es aislada, su exéresis es el procedimiento indicado; otras veces lo sería la ligadura, electrocoagulación, etc. ZAREN (10) ha utilizado los esteroides con dudosos resultados.

RESUMEN

Se describe una observación sobre una entidad estudiada por BEAN bajo el término de *blue-rubber-bled-naevus*. El interés de nuestra comunicación reside en el hecho de que, a partir de un angioma cutáneo, se presume la existencia de otros en el tracto digestivo, completándose así el síndrome de hemangiomatosis cutánea e intestinal.

Efectuamos la descripción del cuadro que presentaba nuestra enferma y se hacen algunas consideraciones sobre su frecuencia e incidencia familiar.

BIBLIOGRAFÍA

1. BEAN, W.B.—Blue rubber bled nevi of the skin and gastrointestinal trac. Vascular spiders and related lesions of the skin.

Springfield. Charles Thomas Publisher, 1958, pp. 178-185.

2. BELTRÁN DE HEREDIA, J.M. Y CASAS CARNICERO, J. Hemangiomatosis múltiple con anemia crónica por hemorragia intestinal. Blue Rubber Bled Nevus of de skin an gastrointestinal trac. International Surgery, 54, 45. 1970.

3. BERLYNE, G.M. and BERLYNE, N. Anemia Due to Blue Rubber Bled Nevus. Lancet 2:1275, 1960.

4. FRETZIN, D.F. y POTTER, B., Blue Rubber Bled Nevus. Arch. Int. Med. 116.924 (1965).

5. GUTIÉRREZ GUIJARRO, M., GUTIÉRREZ, CANTÓN, A. y cols. Hemangiomatosis cutánea e intestinal. Blue Rubber Bled Nevus. Bol. Cat. Pediat. 16, 42. 1973.

6. JACKSON, A.E., Jr. and PETERSON C., Jr. Hemangioma of the Small Intestine Causing Protein Losing Entheropaty. Ann. Int. Med. 66:1190-1195, 1967.

7. MAIER, C. y VON ACHULTHES, F. Síndrome «Blue Rubber Bled Nevus». Hemangiomatosis cutánea e intestinal. Rev. Med. Suiza. Ed. Esp. 27.725 (1971).

8. MELLISH, R.W.P. Multiple hemangioma of the gastrointestinal trac in children. An. Jour. of Surg. 121.412. 1971.

9. RIVER, L. SILVERSTEIN, J. and TOPE, J.W. Bening Neoplasms of the Small Intestin. Intestin. Int. Abstr. Surg. 102:1. 1956.

10. ZAREM, H.A. y EDGERTOM, M.T. «Induced resolution of cavernous hemangiomas following prednisone therapy». Plas. Reconst. Surg. 39,76 (1967).