

rol, asegura la ingesta de la mitad de la dosis de vitamina D que se ha demostrado eficaz para reducir el riesgo de fracturas no vertebrales. La adherencia al alendronato es mejor que a la de los suplementos de Ca más vitamina D. Es de esperar que la combinación alendronato-vitamina D tenga mayor adherencia. Si se asegura una cantidad mínima de vitamina D combinada con el alendronato hace que la práctica clínica real se acerque al modelo de los ensayos clínicos, en éstos los pacientes reciben suplementación de vitamina D.

BIBLIOGRAFIA

- 1.- Lips P, Duong T, Oleksik A, et al. A global study of vitamin D status and parathyroid function in postmenopausal women with osteoporosis: baseline data from the multiple outcomes of raloxifene evaluation clinical trial. *J Clin Endocrinol Metab* 2001; 86:1212-21.
- 2.- Holick MF. Vitamina D: fotobiología, metabolismo, mecanismo de acción y aplicaciones clínicas. En *Primer on the Metabolic Bone Diseases and Disorders of Mineral Metabolism*, Favus MJ ed. Edición en español de la 5ª edición, Medical Trends SL, Barcelona 2005; 143-151
- 3.- McKenna MJ, Freaney R. Secondary hyperparathyroidism in the Elderly: Means to Defining hypovitaminosis D. *Osteoporos Int* 1988 (Suppl) 8: S3-S6.
- 4.- Gómez-Alonso C, Naves-Díaz ML, Fernández-Martín JL et al. Vitamin D status and secondary hyperparathyroidism: the importance of 25-hydroxyvitamin D cut-off levels. *Kidney International* 2003;63:S44-S48.
- 5.- ViT D and Vit D analogues for preventing fractures associated with involutional and post-menopausal osteoporosis. *Cochrane Database Syst Rev* 2005; 20; (3):CD000227.
- 6.- Bischoff-Ferrari HA, Willet WC, Wong JC et al. Fracture prevention with vitamin D supplementation; a meta-analysis of randomized controlled trials. *JAMA* 2005;293: 2257-64.
- 7.- Rossini M, Bianchi G, Di Munno O et al. Determinants of adherence to osteoporosis treatment in clinical practice. *Osteoporos Int* 2006;17:914-21.

Utilidad de la ecografía de alta resolución en escala de grises en el manejo clínico de pacientes con artritis reumatoide

(Resumen de la presentación realizada en la reunión de primavera de la Sociedad Valenciana de Reumatología. Xativa. Junio 2006)

J. J. ALEGRE SANCHO*, J. J. LERMA GARRIDO**, J. A. ROMÁN IVORRA*

* Hospital Universitario Dr. Peset (Valencia)

** Hospital General, Castellón

Correspondencia: Dr. Juan José Lerma Garrido - Sección de Reumatología - Hospital Universitario Dr. Peset - Avd. Gaspar Aguilar 90 - 46017 Valencia

✉ alegre_juasan@gva.es

INTRODUCCION

En la última década, la ecografía o ultrasonografía músculoesquelética de alta frecuencia (US) ha pasado de ser una técnica de imagen más a constituir una herramienta fundamental en el diagnóstico y seguimiento de los pacientes con enfermedades reumáticas¹. Esto ha sido posible gracias, por un lado, a una mejoría técnica de los ecógrafos y, por otro lado, a un conocimiento y uso cada vez mayor y mejor de la técnica por parte de los reumatólogos.

La mayoría de las exploraciones ecográficas del aparato locomotor se realizan en "escala de grises". Se denomina de esta manera a la representación en pantalla de las estructuras anatómicas a estudio en gamas de blanco, negro y gris, de forma que cada punto blanco de la misma corresponde a una onda sonora reflejada. Las ondas sonoras se transmiten por los diferentes tejidos en función de su densidad, de la cual depende, asimismo, su reflectividad. Así, cuanto más denso es un tejido más refleja las ondas sonoras y más "blanco" (hiperecico) puede verse en pantalla, llegando al extremo de la cortical ósea, que

refleja en su totalidad las ondas que le llegan en superficie. El agua es el material menos reflectivo y va a verse de color negro en la pantalla (anecoico). El resto de tejidos y materiales van a mostrarse en diferentes escalas de grises en función de su composición, densidad y contenido de agua.

Aunque inicialmente su uso se centró en el diagnóstico de patología de partes blandas o en la localización de derrames, su desarrollo posterior ha permitido demostrar su utilidad en el estudio de la sinovial y de las superficies óseas en la artritis reumatoide (AR) y otras artropatías inflamatorias.

La AR es una enfermedad cuyo pronóstico funcional depende, a corto plazo, de la inflamación articular y, a largo plazo, del daño estructural. Se sabe que el daño articular acontece de forma temprana y que la tasa de progresión del daño radiológico es máxima en los tres primeros años². Actualmente disponemos de terapias que, iniciadas oportuna y precozmente, son capaces de frenar este daño estructural. La técnica de imagen ideal para la evaluación y monitorización de los pacientes con AR debería, pues, ser sensible y precoz en la detección de las erosiones y de la actividad inflama-

tando la toma de decisiones inmediatas (diagnósticas y/o terapéuticas)⁸. Sin embargo, se trata de una técnica de imagen operador-dependiente, en la que la formación y experiencia del mismo van a determinar en gran medida el resultado de la exploración (Tabla 2).

UTILIDAD DE LA US EN ESCALA DE GRISES EN LA AR

1. Diagnóstico válido de la actividad inflamatoria (sinovitis y derrame).

La US permite distinguir la presencia de derrame⁹⁻²⁰ y/o sinovitis^{9,12-18,21,22} en las articulaciones inflamadas, habiéndose demostrado que guarda una buena correlación con los índices clínicos de actividad en la AR^{9,10,13,18,22-24}. La diferencia entre derrame y sinovitis ha sido definido por el OMERACT Group for Musculoskeletal Ultrasound²⁵:

–*Derrame*: presencia de material anecoico o hipoeicoico intraarticular, en los recessos sinoviales, desplazable y compresible con la presión de la sonda y sin señal de Doppler, objetivado en 2 planos perpendiculares.

–*Sinovitis*: presencia de material ecogénico intraarticular, en los recessos sinoviales, no desplazable ni compresible con la presión de la sonda y que puede mostrar o no señal de Doppler, objetivado en 2 planos perpendiculares.

La US permite, además, cuantificar el grado de derrame y de proliferación de la sinovial, así como su morfología y localización. Frente a la evaluación clínica de la actividad inflamatoria articular, la US aporta la ventaja de ser más sensible y reproducible^{9,13,26-30} y de poseer una fiabilidad intra e interobservador superior³¹⁻³³, comparable en muchos casos a la RMN³⁴ (Tabla 3). Sin embargo, es necesario para ello una formación adecuada y continuada del explorador. D’Agostino et al han estimado que se requiere un mínimo de 250-300 exploraciones (al menos 70 estudios de sinovitis) y/o 6 meses de práctica habitual para garantizar un manejo “suficiente”³⁵.

La validez de la técnica en la identifi-

TABLA 1

ACTIVIDAD Y DAÑO ESTRUCTURAL EN LA AR. DIAGNÓSTICO POR TÉCNICAS DE IMAGEN

	Actividad	Progresión
Rx		+ (TARDÍO)
RMN	+++	+++ (PRECOZ)
Ecografía de alta resolución	+++	+++ (PRECOZ)

TABLA 2

ACTIVIDAD Y DAÑO ESTRUCTURAL EN LA AR. RMN VS ECOGRAFÍA

RMN “Patrón-oro”	Ecografía ²
Operador-independiente Predice erosiones¹	Estudios dinámicos Rapidez Inocuidad Bajo coste Portabilidad Accesibilidad

1 Jevtic V et al. Br J Rheumatol 1996; 35(Suppl 3):26-30.
2 Van Holsbeeck M, Introcaso JH. Radiol Clin North Am 1992; 30:907-925.

TABLA 3

DIAGNÓSTICO DE LA ACTIVIDAD INFLAMATORIA. ECOGRAFÍA VS RECUENTO ARTICULAR

	Recuento articular	Ecografía
Sensibilidad	++	+++
Reproducibilidad	++	+++
Fiabilidad (interobservador)	++	+++

toria de la sinovial, permitiendo así optimizar el uso y el beneficio obtenido con los distintos tratamientos. A diferencia de la radiología simple, que muestra tardíamente el daño óseo residual³, tanto la Resonancia Magnética (RM) como la US reúnen ambas cualidades (Tabla 1). La RM se considera actualmente el

“patrón oro” y ha demostrado tener un valor predictivo en el desarrollo de erosiones^{4,7}, pero es una técnica cara, lenta y no siempre accesible. Frente a la RMN, la US aporta la posibilidad de realizar estudios dinámicos junto a rapidez, inocuidad, bajo coste, portabilidad, reproducibilidad, y accesibilidad, facili-

cación de derrame y sinovitis se ha demostrado comparándola con RMN con contraste^{17,19,21,22} y con la visualización artroscópica directa^{23,33,36}. No obstante, a pesar de ello y de haberse estandarizado la exploración ecográfica³⁷⁻³⁸, sigue existiendo una falta de consenso en cuanto a qué recesos deben explorarse en cada articulación y cuál es el límite de la normalidad en cada uno de ellos. En general, se considera que existe derrame y/o sinovitis cuando la distensión de la cápsula articular, bursa o vaina tendinosa es superior a 2mm (esta distancia aumenta a 3mm en el hombro, a 4 mm en la rodilla y hasta a 7 mm en cadera). Schmidt et al publicaron unos valores de referencia en población sana cuya consulta puede ser de gran utilidad en caso de duda, pero en este trabajo no se evaluaron todos los recesos de todas las articulaciones³⁸. Mientras se resuelven estas controversias y se alcanza un consenso, sigue recomendándose explorar sistemáticamente todos los recesos, valorar los hallazgos en el contexto de la clínica, y comparar con la articulación contralateral en caso de duda³¹ (Figuras 1-3).

Así, la capacidad demostrada de la US para definir la localización, morfología y espesor de la proliferación sinovial ha llevado a considerar esta técnica como un método válido, objetivo y reproducible en el estudio de sinovitis en pacientes con AR y otras artropatía inflamatorias crónicas^{17,19,21,23,36}. Además, la US permite el estudio dinámico "en tiempo real", así como el registro permanente de las imágenes obtenidas en la exploración articular.

2. Diagnóstico precoz del daño estructural.

La posibilidad de realizar estudios dinámicos en diferentes planos y la excelente resolución que ofrece la US de las superficies óseas permite detectar en ellas cualquier pequeña anomalía o lesión, bien sea destructiva o reparativa, antes de que pueda ser evidente en estudios radiológicos (Figura

4). La US ha demostrado una sensibilidad superior a la radiología simple en la detección de erosiones corticales, permitiendo el diagnóstico precoz de éstas³⁹⁻⁴¹. Se ha comunicado, asimismo, una buena fiabilidad interobservador en la detección y valoración de erosiones óseas³¹ incluso entre observadores con diferentes niveles de formación en US³². En algunos trabajos, incluso, la sensibilidad de la US ha sido superior a la RMN en la detección de erosiones en AR establecida⁴². La RMN, en cambio, ha demostrado ser más sensible en la detección precoz de erosiones en AR de inicio³⁴.

3. Monitorización objetiva de progresión y de respuesta terapéutica.

Las cualidades de la US la hacen también una técnica potencialmente ideal en la monitorización de la evolución y de la respuesta al tratamiento en pacientes con artritis reumatoide y otras artropatías inflamatorias. El estudio con Power-Doppler puede aportar más ventajas que la US en escala de grises en la monitorización de la respuesta terapéutica; sin embargo, ésta última permite igualmente un seguimiento objetivo de los cambios que acontecen en la sinovial bajo tratamiento⁴³. En pacientes en tratamiento con diferentes terapias biológicas se ha comprobado una reducción en el espesor de la sinovial que se correlaciona con las variables clínicas de respuesta⁴⁴⁻⁴⁶. Taylor et al, incluso, consideran que la técnica puede llegar a tener un valor pronóstico al observar que un mayor espesor basal de la sinovial, medida por US, puede predecir una mayor progresión radiológica⁴⁶.

Para poder monitorizar los cambios en la sinovial, se recomienda utilizar una escala semicuantitativa en que se puntúa el derrame y/o la sinovitis de 0 a 3 según su grado (0: no existe, 1: Leve, 2: Moderado, 3: Intenso)^{47,48}. Sin embargo, existe controversia sobre qué articulaciones deberían monitorizarse, habiéndose propuesto desde recuentos exhaustivos de 68

FIGURA 1

Sinovitis 3ª metacarpofalángica. Ecografía longitudinal dorsal

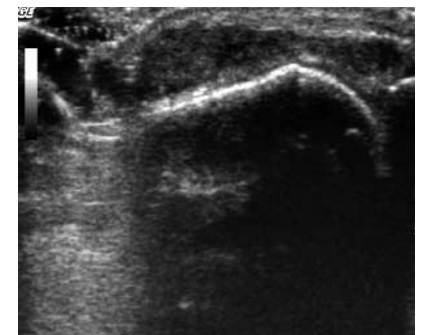


FIGURA 2

Derrame y proliferación sinovial del carpo. Ecografía longitudinal palmar

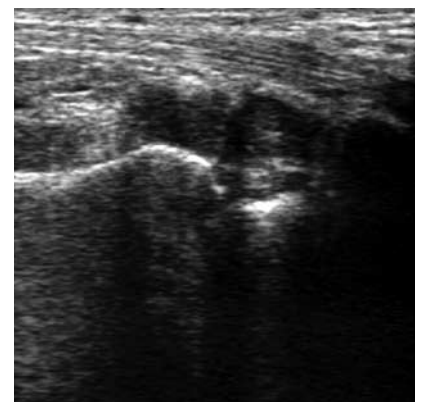


FIGURA 3

Sinovitis receso posterior articulación glenohumeral. Ecografía transversal

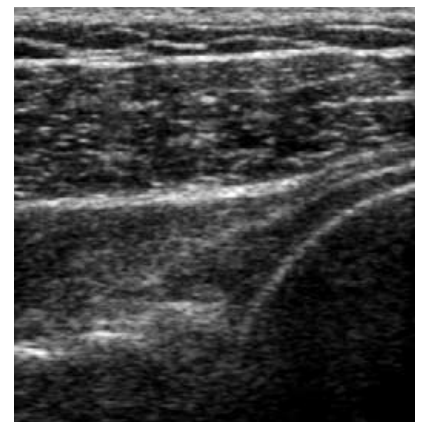


FIGURA 4

Sinovitis, derrame articular y erosiones corticales en 2ª metacarpofalángica. Ecografía longitudinal dorsal

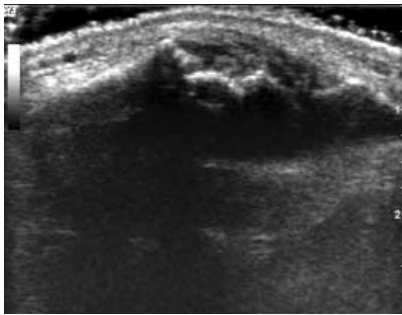


FIGURA 5

Tenosinovitis de tibial posterior. Ecografía longitudinal

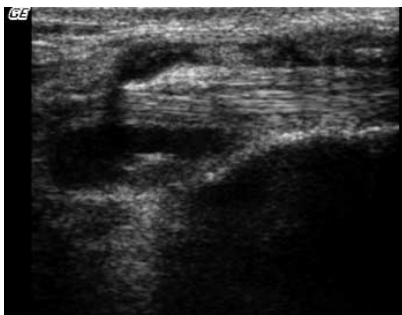
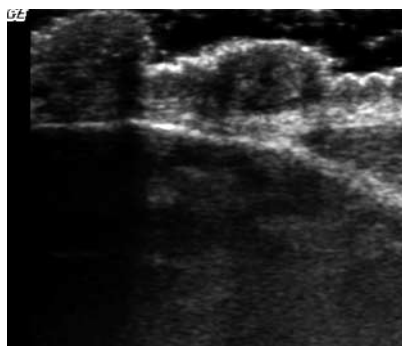


FIGURA 6

Nódulos reumatoideos sobre olécranon, en localización subcutánea



articulaciones, pasando por las 28 correspondientes al recuento DAS, hasta fórmulas reducidas. Se ha utilizado con frecuencia un recuento reducido en que se valora la 2ª-3ª MCF y 2ª IFP de manos, y la 1ª-2ª MTF³². Naredo et al han propuesto un recuento de 12 articulaciones (muñecas, 2ª-3ª MCF, 2ª-3ª IFP y rodillas bilateralmente) que guarda una buena correlación con recuentos US más amplios y con variables clínicas de actividad de la AR⁴⁹. Scheel et al, incluso, han propuesto un recuento reducido de las manos, en que se valoraría sólo la “suma de 3 dedos” (MCF e IFP de 2º a 4º dedos de la mano más afectada)⁴⁷.

nosa. En la AR permite una visualización rápida de los tendones y sus vainas, facilitando el diagnóstico de sinovitis, derrame, roturas tendinosas, calcificaciones, etc.^{53,54} (Figura 5). Por otro lado, la US es útil en la identificación de nódulos reumatoides (Figura 6) y en su diferenciación de otras lesiones nodulares (tofós, lipomas, quistes sinoviales,...)⁵⁵.

La US ha demostrado también su utilidad en el diagnóstico del síndrome del túnel carpiano, la neuropatía por atrapamiento más frecuente en pacientes con AR y un motivo habitual de consulta. El nervio mediano se puede identificar como una estructura

“La ecografía es una técnica de imagen que puede ser determinante en el abordaje diagnóstico y terapéutico de pacientes con AR”

A pesar de ser una técnica prometedora, todavía necesita una mayor validación y estandarización para pasar a ser una herramienta fundamental en el diagnóstico, monitorización y evaluación del pronóstico en pacientes con AR⁵⁰.

4. Guía para artrocentesis e infiltraciones.

En manos expertas, la US es una herramienta extremadamente útil como guía de diferentes procedimientos diagnósticos (punciones, artrocentesis) y terapéuticos (infiltraciones, biopsias, sinoviortesis isotópicas), especialmente en articulaciones profundas y/o complejas con riesgo de lesión de otras estructuras (vasculares, neurológicas,...). Se ha demostrado que la rentabilidad de las artrocentesis, calidad y fiabilidad de las muestras obtenidas, y el éxito terapéutico de las infiltraciones aumentan considerablemente cuando se realizan bajo guía ecográfica^{51,52}.

5. Diagnóstico de patología tendinosa y periarticular.

La US se considera actualmente la técnica de elección en patología tendi-

hiperecoica con un patrón fascicular en longitudinal y moteado en transversal, pero sin anisotropía, a diferencia de los tendones. En caso de atrapamiento, los hallazgos son diversos y no existe aún un criterio US estandarizado y validado para el diagnóstico de síndrome del túnel carpiano⁵⁶. Uno de los más utilizados es el aumento de su área transversal, que ha mostrado una buena correlación con los estudios de conducción nerviosa^{57,58}. Además, la US va a permitir obtener información sobre la causa de la compresión (tenosinovitis de flexores, gangliones,...)⁵⁶.

Por lo tanto, la US es una técnica de imagen que puede ser determinante en el abordaje diagnóstico y terapéutico de pacientes con AR, especialmente en aquellas formas de inicio en las que puede tener un valor pronóstico. Sin embargo, aún necesita una mayor validación y estandarización para poder ser una herramienta fundamental en el manejo de la AR.

BIBLIOGRAFÍA

1.- Wakefield RJ, Gibbon WW, Emery P. The current status of ultrasono-

- graphy in rheumatology. *Rheumatology* 1999; 38: 195-201.
- 2.- Van de Heijde DM, van Leeuwen MA, van Riel PL, et al. Radiographic progresión on radiographs of hands and feet during the first three years of rheumatoid arthritis measured according to Sharp's method (van der Heijde modification). *J Rheumatol* 1995; 22: 1792-1796.
- 3.- Poleksic L, Zdravkovic D, Jablanovic D, Watt I, Bacic G. Magnetic resonance imaging of bone destruction in rheumatoid arthritis- comparison with radiography. *Skeletal Radiol* 1993; 22: 577-80.
- 4.- Klarlund M, Ostergaard M, Jensen KE, Lysgard Madsen J, Skjodt H, Lorenzen I and the TIRA group. Magnetic resonance imaging, radiography, and scintigraphy of the finger joints: one year follow up of patients with early arthritis. *Ann Rheum Dis* 2000; 59: 521-528.
- 5.- Reece RJ, Kraan MC, Radjenovic A, Veale DJ, O'Connor PJ, Ridgway JP, et al. Comparative assessment of leflunomide and methotrexate for the treatment of rheumatoid arthritis, by dynamic enhanced magnetic resonance imaging. *Arthritis Rheum* 2002; 46: 366-372.
- 6.- Jevtic V, Vatt I, Rozman B, Presetnik M, Logar D, Praprotnik S, et al. Prognostic value of contrast enhanced Gd-DTPA MRI for development of bone erosive changes in rheumatoid arthritis. *Br J Rheumatol* 1996; 35 Suppl 3: 26-30.
- 7.- McGonagle D, Conaghan PG, O'Connor P, Gibbon W, Green M, Wakefield R, et al The relationship between synovitis and bone changes in early untreated rheumatoid arthritis. *Arthritis and Rheum* 1999; 42: 1706-1711.
- 8.- Van Holsbeeck M, Introcaso JH. Musculoskeletal Ultrasonography. *Radiol Clin North Am* 1992; 30: 907-925.
- 9.- Cooperberg PL, Tsang I, Truelove L. Gray scale ultrasound in the evaluation of rheumatoid arthritis of the knee. *Radiology* 1978; 126: 759-763.
10. Spiegel TM, King W, Weiner SR, Paulus HE. Measuring Disease Activity: Comparison of Joint Tenderness, Swelling and Ultrasonography in Rheumatoid Arthritis. *Arthritis Rheum* 1987; 30: 1283-1288.
11. Fornage BD, Rifkin MD. Ultrasound Examination of the Hand and Foot. *Radiol Clin North Am* 1988; 26: 109-129.
12. De Flaviis L, Scaglione P, Nessi R, Ventura R, Calori G. Ultrasonography of the Hand in Rheumatoid Arthritis. *Acta Radiol* 1988; 29: 457-460.
13. Koski JM. Ultrasonographic Evidence of Hip Synovitis in Patients with Rheumatoid Arthritis. *Scand J Rheumatol* 1989; 18: 127-131.
14. Koski JM, Anttila PJ, Hämäläinen M, Somäki H. Hip joint ultrasonography: correlation with intraarticular effusion and synovitis. *Br J Rheumatol* 1990; 29: 189-192.
15. Grassi W, Tittarelli E, Pirani O, Avaltroni D, Cervini C. Ultrasound examination of Metacarpophalangeal joints in Rheumatoid Arthritis. *Scand J Rheumatol* 1993; 22: 243-247.
16. Alasaarela EM, Alasaarela ELI. Ultrasound evaluation of painful rheumatoid shoulders. *J Rheumatol* 1994; 21: 1642-1648.
17. Ostergaard M, Court-Payen M, Gideon P, Wieslander S, Cortsen M, Lorenzen I, et al. Ultrasonography in Arthritis of the Knee. A comparison with MR imaging. *Acta Radiol* 1995; 36: 19-26.
18. Lund PJ, Heikal A, Maricic MJ, Krupinski EA, Williams CS. Ultrasonographic imaging of the hand and wrist in rheumatoid arthritis. *Skeletal Radiol* 1995; 24: 591-596
19. Jacobson JA, Andresen R, Jaovisidha S, De Maeseneer M, Foldes K, Trudell DR, et al. Detection of ankle effusion: comparison study in cadavers using radiography, sonography and MR imaging. *AJR* 1998; 170: 1231-1238)
20. Alasaarela E, Leppilahti J, Hakala M. Ultrasound and operative evaluation of arthritic shoulder joints. *Ann Rheum Dis* 1998; 57: 357-360.
21. Backhaus M, Kamradt T, Sandrock D, Loreck D, Fritz J, Wolf KJ, et al. Arthritis of the finger joints. A comprehensive approach comparing conventional radiography, Scintigraphy, Ultrasound and Contrast-Enhanced Magnetic Resonance Imaging. *Arthritis Rheum* 1999; 42: 1232-1245.
22. Conaghan PG, Wakefield RJ, O'Connor P, et al. MCPJ assessment in early RA: a comparison between x-ray, MRI, high-resolution ultrasound and clinical examination. *Arthritis Rheum* 1998; 41: S246.
23. Fiocco U, Cozzi L, Rubaltelli L, Rigon C, De Candia A, Tregnaghi A, et al. Long-Term Sonographic Follow-up of Rheumatoid and Psoriatic Proliferative Knee Joint Synovitis. *Br J Rheumatol* 1996; 35: 155-163.
24. Van Holsbeeck M, Van Holsbeeck K, Gevers G, Marchal G, van Steen A, Favril A, et al. Staging and follow-up of Rheumatoid Arthritis of the knee. *J Ultrasound Med* 1988; 7: 561-566.
25. Wakefield RJ, Balint PV, Szkudlarek M, et al. Musculoskeletal ultrasound including definitions for ultrasonographic pathology. *J Rheumatol* 2005; 32: 2485-2487
26. Mayordomo L, Martín Mola E, Balsa A, Naredo E, Usón J, De Miguel E, Gijón Baños J. Clinical examination versus Ultrasonography in the detection of knee effusion in patients with Rheumatoid Arthritis. *Arthritis Rheum* 1996; 39(Suppl):S101.
27. Wakefield RJ, Karim Z, Conaghan PG, et al. Sonography is more sensitive than clinical examination at detecting synovitis in the metatarsophalangeal joints than clinical examination. *Arthritis Rheum* 1999; 42: S352.
28. Kane D, Balint PV, Sturrock RD. Ultrasonography is Superior to Clinical Examination in the Detection and Localization of Knee Joint Effusion in Rheumatoid Arthritis. *J Rheumatol* 2003; 30:966-971.
29. Wakefield RJ, Green MJ, Marzo-Ortega H, Conaghan PG, Gibbon WW, McGonagle D, Proudman S, Emery P. Should oligoarthritis be reclassified? Ultrasound reveals a high prevalence of subclinical disease. *Ann Rheum Dis* 2004;63:382-385.
30. Luukkainen R, Sanila MT, Saltyshev M, Huhtala H, Koski JM. Relationship

- between clinically detected joint swelling and effusion diagnosed by ultrasonography in elbow joints in patients with rheumatoid arthritis. *Clin Rheumatol* 2005 Jun; 24: 228-231.
31. Naredo E, Moller I, Moragues C, et al. Inter-observer reliability in musculoskeletal ultrasonography: results from a "Teach-the-Teachers" rheumatologist course. *Ann Rheum Dis* 2006; 65: 14-19.
32. Szkudlarek M, Court-Payen M, Jacobsen S, Klarlund M, Thomsen HS, Ostergaard M. Interobserver Agreement in Ultrasonography of the Finger and Toe Joints in Rheumatoid Arthritis. *Arthritis Rheum* 2003; 48:955-962.
33. Karim Z, Wakefield RJ, Quinn M, et al. Validation and reproducibility of ultrasonography in the detection of synovitis in the knee: a comparison with arthroscopy and clinical examination. *Arthritis Rheum* 2004; 50: 387-394.
34. Hoving JL, Buchbinder R, Hall S, et al. A comparison of magnetic resonance imaging, sonography and radiography of the hand in patients with early rheumatoid arthritis. *J Rheumatol* 2004; 31: 663-675.
35. D'Agostino MA, Maillefert JF, Said-Nahal R, et al. Detection of small joint synovitis by ultrasonography: the learning curve of rheumatologists. *Ann Rheum Dis* 2004; 63: 1284-1287.
36. Rubaltelli L, Fiocco U, Cozzi L. Prospective sonographic and arthroscopic evaluation of proliferative knee synovitis. *J Ultrasound Med* 1994; 13:855-62.
37. Backhaus M, Burmester GR, Gerber T, Grassi W, Machold KP, Swen WA, Wakefield RJ, Manger B. Guidelines for musculoskeletal ultrasound in rheumatology. *Ann Rheum Dis* 2001; 60:641-649.
38. Schmidt WA, Schmidt H, Schicke B, et al. Standard reference values for musculoskeletal ultrasonography. *Ann Rheum Dis* 2004; 63: 988-994.
39. Lopez-Ben R, Bernreuter Wk, Moreland L, et al. Ultrasound detection of bone erosions in rheumatoid arthritis: a comparison to routine radiographs of the hands and feet. *Skeletal Radiol* 2004; 33: 80-84.
40. Wakefield RJ, Gibbon WW, Conaghan PG, O'Connor P, McGonagle D, Pease C, et al. The value of sonography in the detection of bone erosions in patients with rheumatoid arthritis. *Arthritis Rheum* 2001;43:2762-2770.
41. Grassi W, Filipucci E, Farina A, et al. Ultrasonography in the evaluation of bone erosions. *Ann Rheum Dis* 2001; 60: 98-103.
42. Szkudlarek M, Narvestad E, Klarlund M, et al. Ultrasonography of the metatarsophalangeal joints in rheumatoid arthritis: comparison with magnetic resonance imaging, conventional radiography and clinical examination. *Arthritis Rheum* 2004; 50: 2103-2112.
43. Scheel AK, et al. Prospective seven year follow-up imaging study comparing radiography, ultrasonography and magnetic resonance imaging in rheumatoid arthritis finger joints. *Ann Rheum Dis* 2006; 65: 595-600.
44. Hau M, Kneitz C, Tony H-P, Keberle M, Jahns R, Jenett M. High resolution ultrasound detects a decrease in pannus vascularisation of small finger joints in patients with rheumatoid arthritis receiving treatment with soluble tumour necrosis factor alfa receptor (etanercept). *Ann Rheum Dis* 2002; 61:55-58.
45. Ribbens C, André B, Marcelis S, Kaye O, Mathy L, Bonnet V, et al. Rheumatoid Hand Joint Synovitis: Gray-Scale and Power Doppler US Quantifications Following Anti-Tumor Necrosis Factor- α Treatment: Pilot Study. *Radiology* 2003; 229:562-569.
46. Taylor PC, Steuer A, Gruber J, et al. Comparison of ultrasonographic assessment of synovitis and joint vascularity with radiographic evaluation in a randomized, placebo-controlled study of infliximab therapy in early rheumatoid arthritis. *Arthritis Rheum* 2004; 50: 1107-1116.
47. Scheel AK, Hermann KG, Kahler E, et al. A novel ultrasonographic synovitis scoring system suitable for analyzing finger joint inflammation in rheumatoid arthritis. *Arthritis Rheum* 2005 Mar;52(3):733-43.
48. Weidekamm C, Koller M, weber M, et al. Diagnostic value of high-resolution B-mode and doppler sonography for imaging of hand and finger joints in rheumatoid arthritis. *Arthritis Rheum* 2003 Feb; 48: 325-333.
49. Naredo E, Gamero F, Bonilla G, et al. Ultrasonographic assessment of inflammatory activity in rheumatoid arthritis: comparison of extended versus reduced joint evaluation. *Clin Exp Rheumatol* 2005; 23: 881-884.
50. Ostergaard M, Szkudlarek M. Ultrasonography: a valid method for assessing rheumatoid arthritis?. *Arthritis Rheum* 2005; 52: 681-686.
51. Jones A, Regan M, Ledingham J, et al. Importance of placement of intra-articular steroid injections. *Br Med J* 1993; 307: 1329-1330.
52. D'Agostino MA, Ayral X, Baron G, et al. Impact of ultrasound imaging on local corticosteroid injections of symptomatic ankle, hind-, and mid-foot in chronic inflammatory diseases. *Arthritis Rheum* 2005; 53: 284-292.
53. Fornage BD, Rifkin MD. Ultrasound examination of tendons. *Radiol Clin North Am* 1988; 26:87-107.
54. Grassi W, Tittarelli E, Blasetti P, Pirani O, Cervini C. Finger Tendon Involvement in Rheumatoid Arthritis. Evaluation with High-Frequency Sonography. *Arthritis Rheum* 1995; 38:786-794.
55. Nalbant S, Corominas H, Hsu B, et al. Ultrasonography for assessment of subcutaneous nodules. *J Rheumatol* 2003; 30: 1191-1195.
56. Kane D, Grassi W, Sturrock R, et al. Musculoskeletal ultrasound- a state of the art review in rheumatology. Part 2: Clinical indications for musculoskeletal ultrasound in rheumatology. *Rheumatology* 2004; 43: 829-838.
57. El Miedany YM, Aty SA, Ashour S. Ultrasonography versus nerve conduction study in patients with carpal tunnel syndrome: substantive or complementary test?. *Rheumatology* 2004; 43: 887-895.
58. Hammer HB, Hovden IAH, Haavardsholm EA, et al. Ultrasonography shows increased cross-sectional area of the median nerve in patients with arthritis and carpal tunnel syndrome. *Rheumatology* 2006; 45: 584-588.