REVISTA DE LA SVR
Rev. Sociedad Val. Reuma. 2008, 2;4:30-32

Síndrome de Sweet secundario a enfermedad por arañazo de gato

ÁLVAREZ DE CIENFUEGOS A*, TEVAR SÁNCHEZ MI*, GALICIA PUYOL S**
*Sección de Reumatología. Hospital Vega Baja. Orihuela
**Servicio de Urgencias. Hospital Reina Sofia. Murcia

Correspondencia: Antonio Álvarez de Cienfuegos Rodríguez - Reumatología - CPE Orihuela - Avda. Teodomiro 22 - 03300 Orihuela - Alicante
aalvarezdc@supercable.es

RESUMEN

Presentamos el caso de una mujer de 42 años que acude a urgencias por lesiones cutáneas, fundamentalmente en miembros superiores, acompañado de síndrome febril y artralgias en muñecas, codos y rodillas. Como antecedente nos refiere haber sufrido un arañazo de su gata, seis días antes de comenzar la sintomatología. En la analítica destacaba una leucocitosis con neutrofilia, y en la anatomía patológica de la biopsia cutánea se evidencia la existencia de un infiltrado dérmico de predominio neutrofílico sin vasculitis leucocitoclástica, compatible con una "dermatosis neutrofílica febril aguda" o síndrome de Sweet, con una muy buena respuesta a tratamiento corticoideo.

Palabras clave: **Síndrome de Sweet, arañazo de gato.**

INTRODUCCIÓN

El síndrome de Sweet (SD) fue descrito por primera vez por el Dr. Robert Douglas Sweet en 1964 en la "British Journal of Dermatology", como una dermatosis neutrofílica febril aguda[1]. Es una enfermedad sistémica de etiología desconocida, que se caracteriza por producir placas o nódulos dolorosos y calientes, fiebre, leucocitosis, un infiltrado neutrofilico dérmico difuso y por la rápida resolución de los síntomas y de las lesiones con glucocorticoides[2]. El SD puede afectar a todas las razas y presentarse a cualquier edad; sin embargo, se observa con más frecuencia entre la tercera y sexta década de la vida. Esta enfermedad afecta más a las mujeres, pero no se ha observado predominio de sexo en la población infantil ni en el SD cuando se asocia a neoplasia[2].

CASO CLÍNICO

Mujer de 42 años, caucásica, ingresada desde urgencias a cargo de reumatología por sospecha de vasculitis.

Entre los antecedentes personales destacaban: alergia a cloranfenicol y tetraciclinas, hipertensión arterial, hipercolesterolemia, tiroiditis de Hashimoto, asma extrínseco, intolerancia a la lactosa y menopausia quirúrgica. En tratamiento domiciliario con: broncodilatadores en crisis de asma, hormona tiroidea y enalapril/hidroclorotiazida. Convive con una gata como animal doméstico.

La clínica comienza una semana antes del ingreso con la aparición de dos o tres lesiones puntiformes, violáceas, sobreelevadas y no pruriginosas que fueron extendiéndose en número y tamaño en ambos antebrazos, con predominio en el antebrazo izquierdo (Figura 1), junto con la aparición de lesiones induradas violáceas en rodillas. Se acompañaba de fiebre de hasta 38ºC, artralgias de ritmo inflamatorio y localización variable, sobre todo en muñecas, codos y rodillas. La paciente refiere haber sido arañada por su gata seis días antes de la aparición de las primeras lesiones cutáneas.

A la exploración física la paciente estaba consciente, orientada, colaboradora, con regular estado general, normohidratada y perfundida, cifras de tensión arterial : 110/70, saturación de oxígeno 98% sin FiO2, afebril, con sobrepeso. No se palpaban adenopatías axilares, laterocervicales, inguinales, ni supraclaviculares. La auscultación cardio-respiratoria era rítmica, sin soplos a 70 lpm, murmullo vesicular conservado, sibilantes espiratorios aislados. Abdomen: blando, depresible, no doloroso a la palpación, no masas ni organomegalias, con ruidos abdominales presentes. A nivel de miembros inferiores no presentaba edemas, ni signos de trombosis venosa profunda, los pulsos pedios estaban presentes y eran simétricos. En aparato locomotor presentaba molestias a la palpación y a la movilización de muñecas, codos y rodillas sin signos de flogosis. Piel y faneras: lesiones violáceas sobreelevadas de 0,5 a 3 cm de diámetro mayor a nivel de antebrazos, lesiones induradas violáceas en rodillas y tres lesiones rosáceas con punto de fluctuación en el centro , en dorso de mano derecha.

La analítica evidenció leucocitosis con neutrofília y eosinofilia, VSG 82 mm/h, PCR 7.62 mg/dl (VN < 1 mg/dl), fibrinógeno de 547 mg/dl, TSH 0.08 mU/L, no había alteraciones en la bioquímica, coagulación ni sedimento de orina. Los marcadores tumorales, los ANA, ENA, anticardiolipinas, anticoagulante lúpico y ANCA fueron negativos. LA prueba de mantoux fue negativa. El estudio serológico para virus de la hepatitis B y C, virus herpes simple, salmonella, yersinia, francisella, chlamydia, brucela, rickettsia, sífilis, VIH y anaplasma, resultaron negativas, sin embargo la serología de bartonella henselae fue positiva a título 1/1024.

El estudio radiológico de tórax, manos, codos y rodillas fue normal. ECG: ritmo sinusal sin alteraciones del ST ni de la repolarización.

Se realizo interconsulta al servicio de

Rev. Sociedad Val. Reuma. 2008, 2;4:30-32

FIGURA 1

Lesiones puntiformes, violáceas, sobreelevadas, no pruriginosas en antebrazo.

FIGURA 2

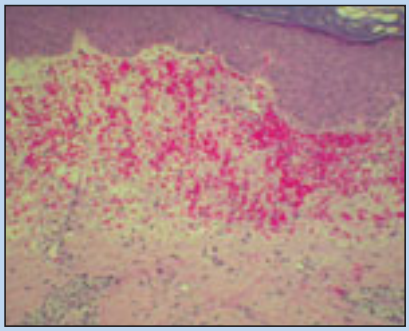

Estudio anatomo-patológico lesional, con lesiones de síndrome de Sweet, en el que se observan infiltrado neutrofílico perivascular, sin signos de vasculitis.

dermatología quien realizó una biopsia cutánea (Figura 2) que fue informada como Síndrome de Sweet.

Dada la sospecha de vasculitis se inició tratamiento con esteroides a dosis de 1mg/kg de peso/día de prednisona por el servicio de urgencias, mejorando paulatinamente hasta desaparecer las lesiones cutáneas y las artralgias, y normalizándose los reactantes de fase aguda, una vez recibida la serología, se realizó una interconsulta al servicio de infecciosas, quién indicó asociar al tratamiento doxiciclina a dosis de 100 mg cada 12 horas durante 10 días. Se ha ido reduciendo la dosis de esteroides a razón de 10 mg/semana de prednisona por consulta sin reagudización del cuadro.

DISCUSIÓN

El SD se puede dividir en cuatro grupos (2):

1. Clásico o idiopático: corresponde a la mayoría de los casos, afecta generalmente a mujeres de edad media con antecedentes de infección gastrointestinal o de las vías respiratorias altas.

2. Asociado a procesos inflamatorios, infecciosos o enfermedades autoinmunes.

3. Paraneoplásico: las neoplasias hematológicas constituyen el 85% de los casos, siendo las más frecuentes la leucemia mieloide aguda y los linfomas.

4. Asociado a fármacos.

Como manifestaciones clínicas más importantes se describen[3,4]:

- Manifestaciones cutáneas: consisten en pápulas, placas o nódulos dolorosos y calientes, indurados, eritematosos y violáceos; afecta con mayor frecuencia a las extremidades superiores, la cabeza, el cuello, y la porción superior del tronco.

- Manifestaciones extracutáneas: fiebre, síndrome pseudogripal, afectación ocular (conjuntivitis, epiescleritis e iridociclitis), artralgias, mialgias y afectación de órganos internos como el pulmón (infiltrados intersticiales bilaterales difusos, bronquiolitis obliterante, derrame pleural y neumonía), riñón (insuficiencia renal aguda), hígado (hepatitis autoinmune), páncreas y sistema nervioso central (encefalitis).

Los hallazgos de laboratorio[5] en el SD no son específicos: elevación de la velocidad de sedimentación globular y proteína C reactiva, leucocitosis con neutrofilia en más del 70% de los casos.

A la hora de realizar el diagnóstico del SD se distingue entre criterios mayores y criterios menores de diagnóstico[6].

Los criterios mayores son:

1. Inicio brusco de placas o nódulos eritematosos dolorosos.

2. Infiltrado de predominio neutrofílico en dermis sin vasculitis leucocitoclástica.

Los criterios menores son:

1. Fiebre de más de 38ºC.

2. Asociación con una enfermedad hematológica o visceral maligna, enfermedad inflamatoria, embarazo, antecedente de un proceso infeccioso respiratorio superior o gastrointestinal, aplicación reciente de vacuna.

3. Velocidad de sedimentación globular superior a 20, proteína C reactiva positiva, leucocitosis con neutrofilia.

4. Buena respuesta al tratamiento con corticoides sistémicos.

Para el diagnóstico del SD es necesaria la presencia de dos criterios mayores y de al menos dos criterios menores. En el diagnóstico diferencial se debe incluir el: eritema multiforme, eritema nudoso, eritema elevatum diutinum, vasculitis leucocitoclásticas, penfigoide ampolloso, pioderma gangrenoso e hidroadenitis neutrofílica ecrina.

El tratamiento de elección es la prednisona, habitualmente se inicia el tratamiento con una dosis de 40 mg/día durante una semana, seguido de 30 mg/día la segunda semana, 20 mg/día la tercera semana y 10 mg/día durante una o dos semanas más. Aunque el SD responde con rapidez a los corticoides, tiende a la recurrencia en un 25% de los casos. Algunos de los medicamentos que se han utilizado para disminuir la terapia con corticoides orales son: colchicina[7], yoduro potásico, antiinflamatorios no esteroideos[8], dapsona, ciclosporina y ciclofosfamida[9].

Referente a la enfermedad por arañazo de gato, es una infección causada por Bartonella henselae[10] y caracterizada por linfadenitis regional y formación de un pápula en la zona del arañazo de gato, que aparece habitualmente a los 3-10 días del arañazo. Suelen acompañar a la linfadenopatía: fiebre, malestar general, cefalea y anorexia[11], y como manifestaciones inusuales se encuentran: el síndrome oculoglandular de Parinaud[12], anomalías neurológicas[13] y enfermedad granulomatosa hepática[14]. El diagnóstico se puede confirmar por la presencia de anticuerpos contra B. henselae. El tratamiento consiste en eritromicina, 500 mg cada 6 horas, o doxiciclina, 100 mg cada 12 horas, la azitromicina es un equivalente apropiado.

Rev. Sociedad Val. Reuma. 2008, 2;4:30-32

En nuestro caso, tanto la clínica como la anatomía patológica demostró el diagnóstico de SD, con muy buena respuesta al tratamiento corticoideo. Dado el antecedente que nos refería la paciente de haber sufrido arañazos por parte de su gato, se le solicitaron las serologías oportunas, llegando al diagnóstico de enfermedad por arañazo de gato. La aparición del SD secundario a la sensibilización por bartonella no es un hecho frecuente, pero sí está descrito en la literatura[15], por lo que nos parece interesante la presentación de este caso por la rareza del mismo, y para que se tenga en cuenta como posible causa de SD.

BIBLIOGRAFÍA

1.- Sweet RD. An acute febrile neutrophilic dermatosis. Br J Dermatol 1964; 74:349-56.
2.- García Carrasco M, Vera Recabarrem M, Pérez Priego M, Levy R. Síndrome de Sweet. En: M. Ramos Casals, M. García Carrasco, J. Rosas Gómez de Salazar, J. Calvo Alén, J. Font Franco: Enfermedades autoinmunes sistémicas y reumatológicas. Ed. Masson 2005. 611-618.
3.- Kemmett D, Hunter JA. Sweet´s syndrome: A clinicopathologic review of 29 cases. J Am Acad Dermatol 1990; 23:503.
4.- Von den Driesch P. Sweet´s syndrome (acute febrile neutrophilic dermatosis). J Am Acad Dermatol 1994; 31:535.
5.- Philip RC. Sweet´s syndrome - a comprehensive review of an acute febrile neutrophilic dermatosis. Orphanet Journal of Rare Diseases 2007; 2:34.
6.- Su WP, Liu HN. Diagnostic criteria for Sweet´s syndrome. Cutis 1986; 37:167.
7.- Sullivan TP, King LE Jr, Boyd AS. Colchicine in dermatology. J Am Acad Dermatol 1998; 39:993-9.
8.- Jeanfils S, Joly P, Young P, et al. Indomethacin treatment of eighteen patients with Sweet´s syndrome. J Am Acad Dermatol 1997; 36:436-9.
9.- Evans AV, Sabroe RA, Liddell K, et al. Lymphocytic infiltrates as a presenting feature of Sweet´s syndrome with myelodysplasia and response to cyclophosphamide. Br J Dermatol 2002; 16; 1087-90.
10.- Regnery RL, Olson JG, Perkins BA, Bibb W. Serological response to “Rochalimaea henselae” antigen in suspected cat scratch disease. Lancet 1992; 339:1443.
11.- Moriarty RA, Margileth AM. Cat-scratch disease. Infect Dis Clin North Am 1987; 1:575.
12.- Cunningham ET, Koehler JE. Ocular bartonellosis. Am J Ophthalmol 2000; 130:340.
13.- Marra CM. Neurological complications of Bartonella henselae infection. Curr Opin Neurol 1995;8:164.
14.- Lenoir AA, Storch GA, DeSchryver-Keckemeti K, et al. Granulomatous hepatitis associated with cat scratch disease. Lancet 1988; 1:1132.
15.- Fett DL, Gibson LE, Su WPD. Sweet´s syndrome: systemic signs and symptoms and associated disorders. Mayo Clin Proc 1995; 70:234-240.