Rev. peru. biol. 16(1): 121- 123 (Agosto 2009)
© Facultad de Ciencias Biológicas UNMSM
Versión *Online* ISSN 1727-9933

NOTA CIENTÍFICA

Parasitismo natural por *Synhimantus (Dispharynx) nasuta* (Nematoda: Acuariidae) en Pavo real (*Pavo cristatus*) en cautiverio

Natural parasitism by *Synhimantus (Dispharynx) nasuta* (Nematoda: Acuariidae) in captive Common Peafowl (*Pavo cristatus*)

Luis A. Gómez-Puerta[1], Marco A. Enciso[2] y Gianmarco Rojas[3]

1 Facultad de Medicina Veterinaria, Universidad Nacional Mayor de San Marcos (UNMSM), Av. Circunvalación 2800, San Borja. Lima, Perú. E-mail: lucho92@yahoo.com

2 Faculdade de Medicina Veterinária e Zootecnia, Universidade de São Paulo (USP), Av. Prof. Orlando Marquez de Paiva n°87, Cidade Universitária. São Paulo, Brasil.

3 Parque Zoológico Huachipa, Av. Las Torres S/N, Ate. Lima, Perú.

Presentado: 29/04/2009
Aceptado: 05/07/2009
Publicado online: 28/08/2009

Resumen

En el presente trabajo se describe al nematodo *Synhimantus* (*Dispharynx*) *nasuta* (Rudolphi, 1819) Chabaud, 1975 parasitando el proventrículo de dos polluelos de Pavo real (*Pavo cristatus* Linnaeus, 1758) en cautiverio provenientes de Lima, Perú.

Palabras clave: *Synhimantus* (*Dispharynx*) *nasuta*, Nematodo, Pavo real, *Pavo cristatus*.

Abstract

The nematode *Synhimantus* (*Dispharynx*) *nasuta* (Rudolphi, 1819) Chabaud, 1975 parasiting the proventriculus of two chicks of Common Peafowl (*Pavo cristatus* Linnaeus, 1758) in captivity from Lima, Peru is described.

Keywords: *Synhimantus* (*Dispharynx*) *nasuta*, Nematode, Common peafowl, *Pavo cristatus*.

Introducción

El genero *Synhimantus* (*Dispharynx*) Railliet, Henry & Sisoff, 1912, está representado por alrededor de 23 especies que parasitan aves domésticas y silvestres (Zhang et al. 2004). Algunas especies de éste género han tenido controversia con respecto a su nomenclatura, es así que diversos estudios sobre morfología y taxonomía de nematodos han demostrado que *Synhimantus (D.) nasuta* es sinónimo de *Synhimantus (D.) spiralis* (Duarte y Dórea 1987, Anderson 2000, Zhang et al. 2004). *Synhimantus (D.) nasuta,* es una de las especies de mayor ocurrencia en aves galliformes (Goble y Kutz 1945, Sahay 1966) y son parásitos de ciclo de vida heteroxeno, es decir que ellos necesitan de un isópodo terrestre que actúa como hospedador intermediario para completar su ciclo de vida (Moore y Lasswell 1986, Anderson 2000).

Los helmintos se localizan en la mucosa del proventrículo y ocasionalmente en el esófago de las aves. Los efectos del parasito en el hospedero definitivo están relacionados a la carga parasitaria (Tarazona 1999). Generalmente, la infección por *Synhimantus (D.)* ocasiona inflamación y presencia de ulceras en el proventrículo, lo que conlleva a un desbalance alimentario (Soulsby 1988).

En el Perú, los estudios relacionados a nematodos del genero *Synhimantus* (*D.*) es escaso. Actualmente, sólo se conoce a la gallina domestica (*Gallus gallus* f. domestica) como hospedador definitivo para *Synhimantus (D.) nasuta*. Así mismo, un estudio realizado en *Larus pipixcan* menciona que puede actuar como hospedador para el genero *Synhimantus (D.)* sp. (Sarmiento et al. 1999).

El presente manuscrito describe la infección por *Synhimantus* (*Dispharynx*) *nasuta* (Rudolphi, 1819) Chabaud, 1975, en unos pavos reales (*Pavo cristatus* Linnaeus, 1758) de un zoológico de la ciudad de Lima, Perú.

Materiales y métodos

En Noviembre del 2004 se realizó la necropsia de dos polluelos de pavo real de 35 días de edad, los cuales pertenecían a la misma nidada. Las aves provenían del Parque Zoológico Huachipa en Lima, Perú. La necropsia fue realizada siguiendo los protocolos propuestos por el parque zoológico, siendo el diagnóstico de muerte de las aves proventriculitis hemorrágica ulcerativa.

Durante el examen interno del sistema digestivo se observó en el proventrículo numerosos nematodos adheridos a la mucosa (Fig. 1). Los nematodos fueron colectados y preservados en alcohol al 70% hasta su diagnóstico. Para el estudio morfológico,

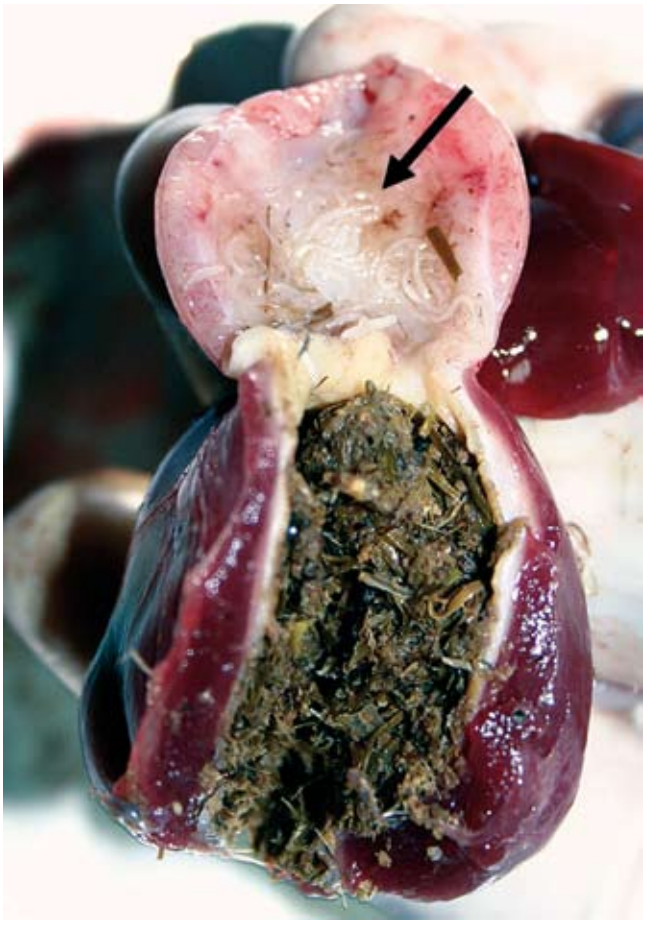

Figura 1. Severa infestación por *Synhimantus* (*D.*) *nasuta* en el proventrículo de *Pavo cristatus* Linnaeus, 1758.

http://sisbib.unmsm.edu.pe/BVRevistas/biologia/biologiaNEW.htm

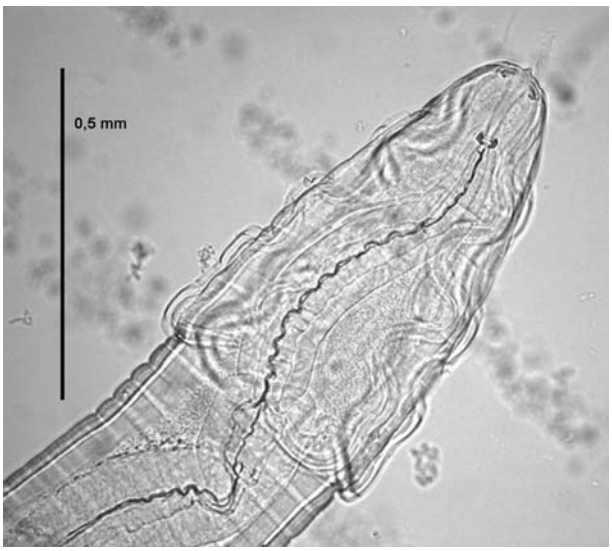

Figura 2. Vista del extremo anterior de *Synhimantus* (*D.*) *nasuta*.

los nematodos fueron aclarados en una solución de alcohol-fenol (1:2 v/v). Posteriormente fueron examinados en un microscopio equipado con un ocular micrométrico. Las medidas están expresadas en milímetros con sus respectivos rangos.

Las muestras fueron identificadas usando las claves propuestas por Zhang et al. (2004). Parte de las muestras examinadas se encuentran depositadas en la Colección Helmintológica y de Invertebrados Relacionados del Museo de Historia Natural de la UNMSM (MUSM) Lima, Perú con el número 2833.

Resultados

Orden: Acuarioidea Sobolev, 1949

Familia: Acuariidae Railliet, Henry & Sisoff, 1912

Synhimantus (Dispharynx) nasuta (Rudolphi, 1819) Chabaud, 1975

El estudio morfológico está basado en la revisión de 20 especimenes, 10 machos y 10 hembras.

Nematodos de color blanquecinos con una cutícula finamente con estriaciones transversales. Presenta una cápsula bucal pequeña que mide 0,07—0,11 por 0,21—0,27 mm. Los cordones cefálicos terminan a 0,24—0,38 mm de la extremidad anterior. El esófago es muscular y glandular, con una longitud de 0,54—0,68 mm en machos y 0,57—0,74 mm en hembras; y un ancho máximo de 0,44—0,57 mm en machos y 0,50—0,70 mm en hembras. El anillo nervioso se encuentra a 0,20—0,22 mm de la extremidad anterior (Fig. 2).

Machos:

Largo total del cuerpo mide 4,10—5,82 mm, con un ancho máximo de 0,22—0,38 mm. Las espículas son desiguales, la mayor mide 0,30-0,44 mm y la menor mide 0,13—0,16 mm de longitud respectivamente. La apertura cloacal se ubica a 0,22—0,26 mm de la extremidad posterior.

Hembras:

Largo total del cuerpo mide 5,08—7,10 mm, con un ancho máximo de 0,48—0,60 mm. La vulva se sitúa en el tercio posterior del cuerpo y está ubicada a 1,00 a 1,32 mm de la extremidad posterior. Los huevos miden 0,02—0,03 por 0,01—0,02 mm. El poro anal se localiza a 0,08—0,14 mm del extremo distal.

Discusión

Considerando que las características morfológicas de los especímenes concuerdan con las descripciones dadas por Zhang et al. (2004), concluimos que el nematodo colectado corresponde a *S. (D.) nasuta*. El nematodo *S. (D.) nasuta* presenta una distribución cosmopolita, así como una lista amplia de hospedadores definitivos que incluyen aves de las órdenes Galliformes, Gruiformes, Charadriiformes, Columbiformes, Psittacioformes, Cuculiformes, Coraciiformes, Piciformes y Passeriformes (Carreno 2008).

La infección por *Synhimantus (D.)*, conocida también como acuarosis (Orlandi 1979) o disfaringosis (Tarazona 1999), es una enfermedades parasitarias de gran importancia en la producción avícola, así como en zoocridaeros de aves silvestres (Soulsby, 1988). La enfermedad no presenta sintomatología clínica característica. Los estudios reportan que puede producir anorexia, una desnutrición progresiva, anemia, retraso del crecimiento en animales jóvenes y disminución en la producción de huevos. Estos signos clínicos se observan generalmente durante 4 a 6 semanas (Quiroz 1984, Ramaswamy y Sundaram 1984, Soulsby 1988).

Synhimantus (D.) nasuta ocasiona severas lesiones en la lámina propia del proventrículo, provocando severos trastornos en la asimilación del alimento, siendo especialmente sensibles las aves jóvenes (Soulsby 1988, Schulman et al. 1992). Las infecciones masivas pueden llevar a cuadros de proventriculitis hemorrágica, ocasionando la muerte del hospedador (Led y Brandetti 1972, Quiroz 1984).

Las aves silvestres en su hábitat natural, y que se encuentran parasitadas con *S. (D.) nasuta* no presentan manifestación clínica de la enfermedad a diferencia de las aves en cautiverio (Carreno 2008). Esto es debido a que las aves en cautiverio están enfrentadas a diversos tipos de estrés, lo que da como resultado la inmunosupresión del ave favoreciendo a cuadros infecciosos (Lozano 1998). Así mismo, estas aves asintomáticas actúan como diseminadoras de esta parasitosis en los centros de producción avícola, zoocriaderos y zoológicos. Por este motivo los centros de mantención de aves en cautiverio deberían tener un sistema de bioseguridad para evitar el ingreso de agentes infecciosos a su centro de crianza (Shane 2005).

Casos de disparynsiasis han sido reportados en aves mantenidas en cautiverio, estos casos se presenta como infecciones oportunistas (Goble y Kutz 1945). Bolette (1998), lo reporta para la cotorra de Alexandra (*Polytelis alexandrae*); Ortiz de Rott et al. (1997) lo mencionan para la gallina de guinea (*Numida meleagris*). Un estudio realizado en Brasil reporta la ocurrencia de *S. (D.) nasuta* en Pavo real (Duarte y Dórea 1987), y se presume que la infección por el nematodo sea la causa de muerte en éste hospedador. Cabe resaltar que estudios recientes mencionan que este parásito ocasiona altas tasas de morbilidad y mortalidad en aves galliformes (Tarazona 1999, Zhang et al. 2004). Dicha descripción clínica es similar a la observada en el presente caso, donde las aves presentaron una mala condición corporal producto de la nula absorción de nutrientes.

http://sisbib.unmsm.edu.pe/BVRevistas/biologia/biologiaNEW.htm

Literatura citada

Anderson R. C. 2000. Nematode parasites of vertebrates: Their development and transmission. 2nd ed. CAB International. Oxon, U.K. 650pp.

Bolette D.P. 1998. Dispharynxiasis in a captive Princess Parrot. Journal of Wildlife Diseases. 34:390-391.

Carreno R.A. 2008. Dispharynx, Echinuria and Streptocara. In: C. T. Atkinson, N. J. Thomas and D. B. Hunter, eds. Parasitic Diseases of Wild Birds. Wiley-Blackwell, Iowa, USA. Pp 326-341.

Duarte M.J.F. & E.M.A. Dórea. 1987. Ocorrência de Dispharynx nasuta (Rudolphi, 1819) Stilles & Hassal, 1920, em Pavão (Pavo cristatus) no Brasil. Arq. Bras. Med. Vet. Zootecnia. 39:445-450.

Goble F.C. & H.L. Kutz. 1945. The genus Dispharynx (Nematoda: Acuariidae) in galliform and passeriform birds. J. Parasitol. 31: 323–331.

Led J.E. & E. Brandetti. 1972. Dispharynx nasuta (Rudolphi, 1819) parásito del pavo. Analecta Veterinaria. 4:37-40.

Lozano G. A. 1998. Parasitic Stress and Self-Medication in Wild Animals. Adv. Stud. Behav. 27: 291–317

Moore J. & J. Lasswell. 1986. Altered behavior in isopods (Armadillium vulgare) infected with the nematode Dispharynx nasuta. J. Parasitol. 72:186-189.

Orlandi M. 1979. Acuarosis (Dispharagosis) of birds. First report in Italy of Acuarosis (Dispharogosis) by Dispharynx nasuta (Rudolphi, 1819) in the guinea-fowl (Numida meleagris L.). Ann. Fac. Med. Vet. Pisa. 32: 105-110.

Ortiz de Rott M. I., A. M. Santa Cruz, E. Héctor Resoagli. 1997. Acuariosis en Numida meleagris (Aves: Numididae). Bol Chil Parasitol. 52(3-4):70-2

Quiroz R. H. 1984. Parasitología y enfermedades parasitarias de animales domésticos. Ed. Limusa, Mexico. 876pp.

Ramaswamy K. & R. K. Sundaram. 1984. Histopathological changes in the proventriculus of fowl given experimental monospecific infection with Acuaria spiralis. Vet. Parasitol. 17: 309-317.

Ramaswamy K. & R. K. Sundaram. 1981. Economic importance of Tetrameres mohtedai and Acuaria spiralis infections of fowl. Kerala J. Vet. Sci. 12: 255-261.

Sahay U. 1966. On Dispharynx nasuta Rudolphi, 1819 (Acuaridae Seurat, 1919, Railliet, Henry et Sisoff, 1912) from an Indian bird Megalaima asiatica (Latham). Jap. J. Med. Sci. Biol. 19:147-153.

Sarmiento L., M. Tantaleán & A. Huiza. 1999. Nemátodos parásitos del hombre y de los animales en el Perú. Revista Peruana de Parasitología 14: 9-65.

Schulman F. Y., R. J. Montali, & S. B. Citino. 1992. Pathology, diagnosis, and treatment of Synhimantus nasuta infection in African jacanas (Actophilornis africana). J. Zoo Wildl Med. 23:313–317.

Shane S. M. 2005. Handbook on Poultry Diseases. 2nd Edn. American Soybean Association, Singapore. 191pp

Soulsby E. 1988. Parasitología y enfermedades parasitarias en los animales domésticos. Ed. Interamericana, México.823pp

Tarazona J. M. 1999. Parasitosis de las aves. In: Cordero del Campillo M. and F. A. Rojo Vasquez, eds. Parasitologia Veterinaria. Edit. McGraw Hill Interamericana. Madrid, España. Pp. 791-794.

Zhang L., D.R. Brooks & D. Causey. 2004. Two species of Synhimantus (Dispharynx) Railliet, Henry and Sisoff, 1912 (Nematoda: Acuarioidea: Acuariidae), in passerine birds from the Area de Conservacion Guanacaste, Costa Rica. J. Parasitol. 95:1133-1138.

http://sisbib.unmsm.edu.pe/BVRevistas/biologia/biologiaNEW.htm

http://sisbib.unmsm.edu.pe/BVRevistas/biologia/biologiaNEW.htm