



Asociación de úlcera gástrica y *Helicobacter* spp en cerdos en Antioquia, Colombia. [□]

Association of gastric ulcer and Helicobacter spp. in pigs in Antioquia, Colombia.

Associação de úlcera gástrica e Helicobacter spp em suínos na Antioquia, Colômbia.

Berardo de J Rodríguez^{*1}, MV, PhD; Diego Aranzazu Taborda¹, MV, Esp; Laura C. Ortiz¹, MV.

¹Grupo de Investigación Centauro, Facultad de Ciencias Agrarias; Universidad de Antioquia.
AA. 1226, Medellín, Colombia.

(Recibido: 5 junio 2007; aceptado: 11 febrero 2009.)

Resumen

Los porcinos desarrollan de manera natural y frecuente úlceras gastroesofágicas (UGE) y son colonizados por *Helicobacter* spp. Dado que en los humanos se demostró la asociación de estos microorganismos con gastritis, úlcera gástrica y adenocarcinoma gástrico, el objetivo de esta investigación fue determinar la asociación entre la úlcera gastroesofágica porcina (UGP) y la colonización por *Helicobacter* spp en cerdos de Antioquia. Para ello se evaluaron microscópicamente 30 estómagos que presentaron UGE y 30 sin ulceración. El análisis de los resultados se efectuó con un nivel de confiabilidad del 95% mediante la prueba de Chi cuadrado. En este estudio se determinó asociación entre la infección natural con *Helicobacter* spp. y la presentación de UGP, adicionalmente se discute sobre el potencial zoonótico de estos microorganismos en el departamento de Antioquia.

Palabras clave: *Helicobacter heilmannii*, *Helicobacter pylori*, porcinos, úlcera gástrica, zoonosis.

Summary

The pigs develop frequently gastroesophagic ulcers (GU) and have been colonized by *Helicobacter* spp. As in the human has been communicated the association of these microorganisms with gastritis, gastric ulcer and gastric adenocarcinoma, the aim of this investigation was determine the association between the pig gastroesophagic ulcer (GU) and the colonization by *Helicobacter* spp in Antioquia. We evaluated microscopically 30 stomachs that displayed GU and 30 without ulcer. Analysis of the results was made with a level of reliability of 95% using the Chi square test. In this study, we show association between the natural infection with *Helicobacter* spp. and the UG disease, additionally we discuss about the zoonotic potential of these microorganisms in Antioquia.

□ Para citar este artículo: Rodríguez BJ, Aranzazu Taborda DA, Ortiz LC: Asociación de úlcera gástrica y *Helicobacter* spp en cerdos en Antioquia, Colombia.. Rev Colomb Cienc Pecu 2009; 22:54-60.

* Autor para correspondencia: Laboratorio de Patología Animal, Facultad de Ciencias Agrarias, Universidad de Antioquia, AA 1226, Medellín, Colombia. Email: birdo@agronica.udea.edu.co

Key words: gastric ulcer, *Helicobacter heilmannii*, *Helicobacter pylori*, pigs, zoonotic disease.

Resumo

Os suínos desenvolvem de forma natural e freqüente úlceras gastresofágicas (UGE) e são colonizados por *Helicobacter spp.* O fato que em humanos têm-se encontrado associação destes microorganismos com gastrite, úlceras gástricas e denocarcinoma gástrico. O objetivo desta pesquisa foi determinar a associação entre a úlcera gastresofágica Porcina (UGP) e a colonização por *Helicobacter spp.* em suínos da Antioquia. Para isso foram avaliados microscopicamente 30 estômagos que apresentaram UGE e 30 sem ulceração. A análise estatística teve um nível de confiabilidade de 95%, mediante o teste Chi quadrado. Neste estudo foi determinada a associação entre a infecção natural com *Helicobacter spp.* E a presença de UGP. Adicionalmente neste documento, visualiza-se o potencial de zoonoses destes microorganismos na Antioquia- Colômbia

Palavras chave: *Helicobacter heilmannii*, *Helicobacter pylori*, suínos, úlcera gástrica, zoonoses.

Introducción

Estudios recientes describieron casos de gastritis en el hombre causadas por una bacteria gram negativa fuertemente espiralada aún no cultivada y morfológicamente idéntica a microorganismos observados en los estómagos de mamíferos domésticos como perros, gatos y cerdos (10, 11, 14).

El *Helicobacter* que coloniza el estómago del cerdo fue denominado *Gastrospirillum suis* (2, 17), *Helicobacter heilmannii* (5) y *Candidatus Helicobacter suis* (6, 21); sin embargo, estas tres bacterias son consideradas en la actualidad como idénticas (21). Algunos investigadores han emitido la hipótesis que estas bacterias podrían ser patógenos responsables de zoonosis y que podrían transmitirse al humano a partir de la especie porcina (19, 20, 27).

Investigaciones realizadas en Colombia establecieron una prevalencia de úlcera gástrica porcina (UGP) de 34.8 % en animales sacrificados en matadero (24) y determinaron la colonización por bacterias del género *Helicobacter* en la mucosa gástrica de estómagos que presentaron diferentes estadios de gastroesofagitis y ulceración (25).

Debido a que la asociación de microorganismos espiralados con enfermedad gástrica es aún poco clara en el ámbito mundial y a que en Colombia se han realizado escasos estudios sistemáticos que permitan conocer el impacto de estos microorganismos sobre la especie porcina, posibilitando así valorar el riesgo para la salud pública; se realizó este estudio con el objetivo de establecer la existencia de asociación

causal entre la infección natural del estómago por *Helicobacter spp.* y la presencia de UGP en cerdos del departamento de Antioquia.

Materiales y métodos

Selección de muestras

Este trabajo consistió en un estudio de casos y controles, en el cual se incluyeron 30 estómagos de cerdos sin úlcera gástrica y 30 con ulceración evidente macroscópicamente, las muestras se obtuvieron post mortem de cerdos en matadero y se seleccionaron de la siguiente manera:

Los estómagos se abrieron longitudinalmente por la curvatura mayor, se lavaron con agua de grifo y se efectuó su inspección macroscópica con el fin de seleccionar aquellos aptos para realizar su posterior evaluación histológica. De todos los estómagos se tomaron cuatro centímetros cuadrados pertenecientes a cada una de las regiones gástricas (esofágica, cardial, fúndica y pilórica).

Procesamiento histológico

Los tejidos fueron fijados en formalina tamponada, incluidos en parafina, cortados a 4 µm de espesor y coloreados con Hematoxilina-eosina y con Warthin-Starry, para caracterizar las lesiones y detectar *Helicobacter spp.* (8).

Evaluación microscópica

La lectura histopatológica de las placas se efectuó mediante microscopía de luz en Laboratorio

de Patología Animal de la Universidad de Antioquia. La detección de los microorganismos con forma de espiral se realizó mediante el examen con objetivo de inmersión bajo un aumento de 1000X.

Microfotografías

Las microfotografías de los campos más representativos se tomaron en una película Ektachrome Tungsten (100 T).

Análisis estadístico

Los resultados se evaluaron mediante la prueba de independencia de Chi cuadrado con una confiabilidad del 95%. Valores de $p < 0.05$ se consideraron significantes. Los análisis se realizaron con la ayuda del programa estadístico GraphPad Prisma 3.0 (San Diego, CA).

Resultados

Evaluación histopatológica

Las 30 úlceras evaluadas en este estudio correspondieron a úlceras crónicas activas que se caracterizaron por la presencia de erosión y necrosis epitelial extensas, infiltración superficial de neutrófilos y profunda de macrófagos, linfocitos y eosinófilos; así como por proliferación de tejido de granulación en la lámina propia (véase Figura 1).

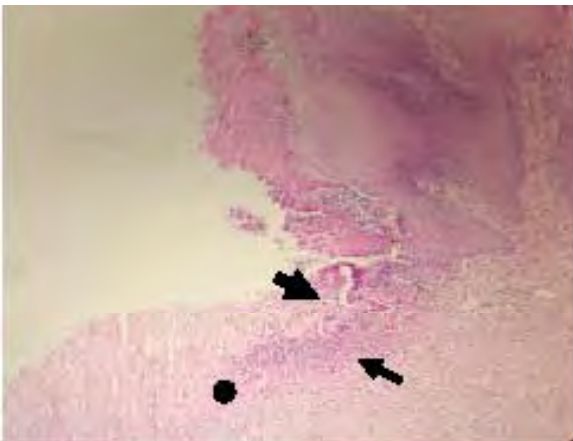


Figura 1. Pars oesophagea; cerdo. Úlcera crónica activa, presentando solución de continuidad epitelial (flecha gruesa), una zona de tejido de granulación sobre la lámina propia (círculo) e infiltrado inflamatorio (flecha delgada). H-E 400x

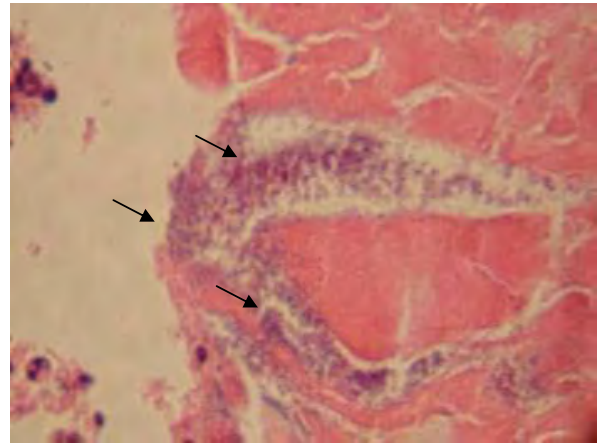


Figura 2. Pars oesophagea; cerdo. Úlcera crónica activa, presentando múltiples colonias bacterianas (flechas). H-E 1000x

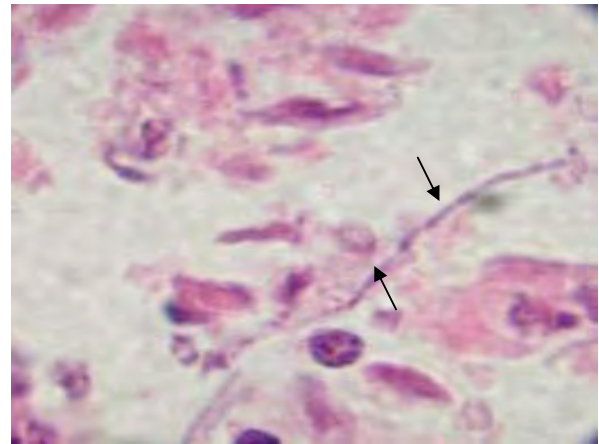


Figura 3. Pars oesophagea; cerdo. Úlcera crónica activa, presentando hifas micóticas (flecha). H-E 1000x

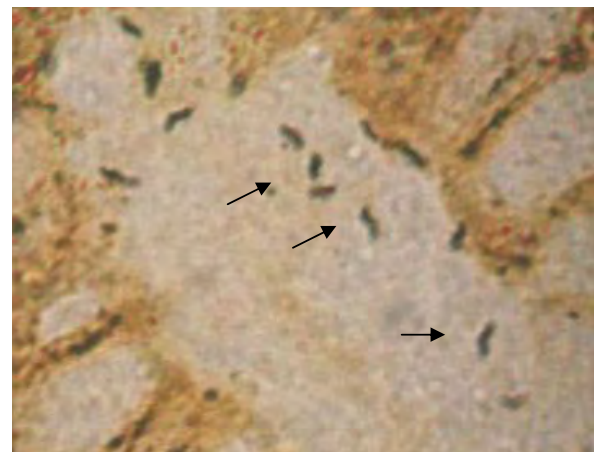


Figura 4. Fosesta gástrica; cerdo. Bacteria intensamente espiralada, tipo *Helicobacter suis* (flechas). Warthin Starry 1000x.

Microorganismos encontrados

En las membranas necróticas superficiales formadas en las úlceras, se hallaron esporádicamente bacterias de morfología y tinción variable (véase Figura 2); así como hifas y levaduras micóticas (véase Figura 3), rodeadas siempre por una reacción inflamatoria fibrino-purulenta. En los especímenes sin ulceración también se evidenciaron microorganismos similares. No se observó diferencia estadística significativa entre el hallazgo de estos microorganismos en los estómagos con ulceración y sin ella ($p>0.05$) (datos no mostrados).

Al examinar las muestras con ulceración y sin ulceración, se determinó una asociación estadísticamente significativa ($p<0.05$) entre la colonización con *Helicobacter spp* y la presentación de úlcera gastroesofágica; los microorganismos

espiralados se detectaron en 22 (73.4%) estómagos con ulceración y en 14 (46.7%) estómagos sin esta característica (véase Tabla 1). La evaluación de los tejidos con la coloración de Warthin-Starry reveló microorganismos intensamente teñidos, con morfología fuertemente espiralada y apariencia de tirabuzón (véase Figura 4), éstos correspondieron morfológicamente a los microorganismos previamente descritos como *H. heilmannii* y *Candidatus Helicobacter suis* (2, 19, 21). Con respecto a la distribución de estas bacterias en las regiones gástricas, esta fue significativamente mayor en las regiones fúndicas y pilóricas al compararse con aquellas esofágicas y cardial ($p<0.05$). También se encontró diferencia estadísticamente significativa para la presencia de estos microorganismos en la región esofágica y cardial, siendo más abundantes en esta última región (véase Tabla 2).

Tabla 1. Frecuencia de *Helicobacter spp* en los cerdos estudiados.

Hallazgos microscópicos	Presencia de <i>Helicobacter</i>				Total	
	Negativo		Positivo		n	%
	n	%	n	%		
Úlcera positiva	8	26.6	22	73.4	30	100
Úlcera negativa	16	53.3	14	46.7	30	100

n: número de muestras.

Tabla 2. Distribución de *Helicobacter heilmannii* en las cuatro regiones gástricas de cerdos con ulceración.

Regiones gástricas	Con <i>Helicobacter</i>		Sin <i>Helicobacter</i>		Total	
	n	%	n	%	n	%
Esofágica ^a	1	3.34	29	96.66	30	100
Cardial ^b	4	13.34	26	86.66	30	100
Fúndica (Oxíntica) ^c	11	36.67	19	63.33	30	100
Pilórica ^d	15	50.00	15	50.00	30	100

n: número de muestras

a, b, c, d: superíndices indican diferencia estadística significativa ($p<0.05$)

Discusión

En las áreas necróticas encontradas en las úlceras gastroesofágicas se evidenciaron hongos y bacterias de morfología bacilar, del mismo modo que en los estómagos intactos; otros autores reportaron el desarrollo experimental de úlcera gastroesofágica en cerdos gnotobióticos luego de la acción combinada de *Lactobacillus* comensales fermentativos y una dieta suplementada con carbohidratos (22). En este estudio no se encontró diferencia estadísticamente significativa para la presentación de bacterias bacilares en cerdos con úlcera gastroesofágica y los cerdos sin úlceras, pero es importante señalar que la observación de dichos microorganismos se realizó con la coloración de hematoxilina - eosina, la cual no es una técnica sensible ni específica para su detección.

En esta investigación se corroboraron observaciones previas realizadas en el departamento de Antioquia que demostraron la colonización natural del estómago de cerdos por microorganismos espiralados (25). La evaluación histológica en este estudio reveló la presencia de bacterias con morfología intensamente espiralada que concuerda con las descripciones previas de *H. heilmannii* y *H. suis* (5, 6, 21); adicionalmente, se determinó asociación entre la presentación de úlcera gastroesofágica y la colonización por las mismas bacterias (véase Tabla 1).

Los microorganismos observados presentaron una morfología similar a la reportada para *H. heilmannii*, *H. suis* y *H. pylori* (5, 6), esto sugiere que todas estas especies colonizan el estómago de los cerdos antioqueños o que un mismo género bacteriano podría asumir patrones morfológicos diferentes por causas inherentes al ambiente gástrico particular del hospedero (9, 25).

En este estudio al igual que en estudios anteriores se observó que la colonización por microorganismos similares a *H. heilmannii* fue mayor en las regiones fúndica y pilórica, otros investigadores asociaron la gastritis pilórica con la infección por esta bacteria en el cerdo (1, 22, 23). Esta asociación entre la bacteria y la células productoras del ácido gástrico

sugiere que *H. heilmannii* contribuye al proceso de ulceración potenciando fenómenos de hiperacidez como se ha observado con *H. pylori* (7, 18).

Si bien la aparición de lesiones causadas por la infección con *Helicobacter* es controvertida en la especie porcina; nuestros hallazgos están de acuerdo con otros estudios en los que se demostró que la infección natural por *Helicobacter spp* y la infección experimental por *H. pylori* están relacionadas con la presentación de lesiones ulcerativas en esta especie animal (1, 7, 15).

Un estudio anterior demostró que la infección experimental de la mucosa gástrica murina con bacterias fuertemente espiraladas tipo *Helicobacter heilmannii* o *Helicobacter suis*, causaron gastritis crónica, y lesiones preneoplásicas como displasia gástrica e hiperplasia del tejido linfoide asociado a las mucosas (12, 21). Estas bacterias fueron obtenidas de estómagos porcinos en matadero y fueron similares morfológicamente a las observadas en este estudio.

H. heilmannii al igual que *H. pylori* se encontraron en el estómago del hombre colonizando el antro, asociada a gastritis en el adulto (26, 28) y en niños (4); así como, a hiperplasia y linfomas del MALT (19); adicionalmente *H. pylori* se asocia comúnmente con adenocarcinoma gástrico (29).

La capacidad de estos microorganismos para colonizar en forma natural y para inducir lesiones gástricas en diferentes especies animales y en el hombre, ha generado preocupación a nivel mundial por su posible carácter zoonótico (20, 28), pero hasta el presente esta incertidumbre no se ha aclarado plenamente.

En Colombia se han descrito las regiones de Pasto y de del Oriente Antioqueño como áreas geográficas con una prevalencia alta de enfermedad gástrica en humanos en Colombia, particularmente de neoplasias (3, 26). En un estudio anterior el Oriente y el norte Antioqueño, dos de las regiones con mayor producción de cerdos en Colombia, fueron las regiones geográficas con mayor frecuencia de presentación de UGP (24).

Algunos estudios señalan la posibilidad de contaminación ambiental por *Helicobacter* como consecuencia de una disposición inapropiada de excretas, igualmente comunican la persistencia de esta bacteria en el ambiente y por ende la contaminación del agua; además sugieren que *Helicobacter* puede ser transportado por la *Musca domestica* sobre su cuerpo o en su tracto alimenticio (13). En Antioquia y en especial en las piaras del oriente y del norte antioqueño el uso de porquinasa como abono para pastos y cultivos se encuentra ampliamente difundido y podría representar una fuente de contaminación de las aguas y de los alimentos con estas bacterias, constituyendo un riesgo potencial para la salud pública. Este artículo

confirma la infección natural por *Helicobacter spp* en cerdos en Colombia y comunica su asociación estadística con la UGP; alertando así sobre la necesidad de establecer el papel del cerdo como posible reservorio para la infección en el humano.

Agradecimientos

A la estampilla Universidad de Antioquia por la financiación de esta investigación. A las Empresa Central Ganadera S.A y al personal del matadero municipal de Medellín por su colaboración en la toma de las muestras.

Referencias

1. Akopyants NS, Eaton KA, Berg DE. Adaptive mutation and colonization during *Helicobacter pylori* infection of gnotobiotic piglets. *Infect Immun*. 1995; 63: 116–121.
2. Barbosa A J, Silva J C, Nogueira A M, Paulino E, Miranda C R. Higher incidence of *gastrospirillum sp.* in swine with gastric ulcer of the pars oesophagea. *Vet Pathol* 1995; 32: 134–139.
3. Bedoya A, Garay J, Sanson F, Bravo LE et al. Histopathology of gastritis in *Helicobacter pylori*-infected children from populations at high and low gastric cancer risk. *Hum Pathol* 2003; 34: 206–213.
4. Boyanova L, Koumanova R, Lazarova E, Jeleu C. *Helicobacter pylori* and *Helicobacter heilmannii* in children. A bulgarian study. *Diag Microbiol Infect Dis*. 2003; 46: 249–252.
5. Cantel F, Magras C, Marais A, Federighi M, Megraud F. *Helicobacter* species colonizing pig stomach: molecular characterization and determination of prevalence. *Appl Environ Microbiol*. 1999; 65: 4672–4676.
6. De-Grote D, Van-dorn LJ, Ducatelle R, Verschuuren A, Haesebrouck F, et al. “*Candidatus Helicobacter suis*”, a gastric from pigs, and its phylogenetic relatedness to other gastrospirilla. *Int J Bacteriol* 1999; 4: 1769–1777.
7. Eaton KA, Morgan DR, Krakowka S. Motility as factor in the colonization of gnotobiotic piglets by *Helicobacter pylori*. *J Med Microbiol*. 1992; 37: 123–127.
8. Eaton KA, Radin MJ, Krakowka S. An animal model of gastric ulcer due to bacterial gastric in mice. *Vet Pathol*. 1995; 32: 489–497.
9. Fawcett PT, Gibney KM, Vinette KM. *Helicobacter pylori* can be induced to assume the morphology of *Helicobacter heilmannii*. *J Clin Microbiol*. 1999; 37: 1045–1048.
10. Fox JG, Yan LL, Dewhirst FE, Paster BJ, Shames B, Murphy JC, Hayward A, Belcher JC, Mendes EN. *Helicobacter bilis sp. nov.*, a novel *Helicobacter* species isolated from bile, livers, and intestines of aged, inbred mice. *J Clin Microbiol*. 1995; 32: 445–454.
11. Fox JG, Dewhirst FE, Tully JG, Paster BJ, Yan L, Taylor NS, Collins MJ, Gorelick PL, Ward JM, *Helicobacter hepaticus sp. nov.*, a microaerophilic bacterium isolated from livers and intestinal mucosa scrapings from mice. *J Clin Microbiol* 1994; 32: 1238–1245.
12. Genta RM, Güreş IE, Graham DY, Krishnan B, Segura AM, Gutiérrez O, Kim JG, Burchette JL. Adherence of *Helicobacter pylori* to areas of incomplete intestinal metaplasia in the gastric mucosa. *Gastroenterol*. 1996; 111: 1206–1211.
13. Grübel P, Cave D.R. Sanitation and houseflies (*Musca domestica*): factors for the transmissions of *Helicobacter pylori*. *Bull Inst Pasteur* 1998; 96: 83–91.
14. Hill JE, Khanolkar SS, Stadtländer CTKH. Gastric ulcer associated with a *Helicobacter*-like organism in cougar (*felis concolor*) *Vet Pathology* 1997; 34: 50–51.
15. Krakowka S, Eaton KA, Rings DM. Occurrence of gastric ulcer in gnotobiotic piglets colonized by *Helicobacter pylori*. *Infect Immun* 1995; 63: 2352–2355.
16. Krakowka S, Eaton KA, Rings DM, Argenzio RA. Production of gastroesophageal erosions and ulcer (GEU) in gnotobiotic swine monoinfected with fermentative commensal bacteria and fed high-carbohydrate diet. *Vet Pathol*. 1998; 35: 274–282.
17. Mendes EN, Queiroz DM, Rocha GA, Moura SB, Leite VH, Fonseca ME. Ultrastructure of a spiral microorganism from pig gastric mucosa “*Gastrospirillum suis*”. *J Med Microbiol* 1990; 33: 61–66.

18. Morgan DR, Fox JG, Leunk RD. Comparison of isolates of *Helicobacter pylori* and *Helicobacter mustelae*. J Clin Microbiol. 1991; 29: 395.
19. Morgner A, Lehn N, Andersen LP, Thiede C, Bennedsen M, et al. *Helicobacter heilmannii*-Associated primary gastric low-grade MALT lymphoma: Complete remission after curing the infection. Gastroenterol. 2000; 118: 821 – 828.
20. Otto G, Hazell SH, Fox JG, Howlett CR, Murphy JC, O'Rourke, Lee A. Animal and public health implications of gastric colonization of cats by *Helicobacter*-like organism. J. Clin Microbiol. 1994; 32: 1043 – 1049.
21. Park J-H, Hong JJ, Park JH. Experimental infection of mice with tightly coiled spiral bacteria ("*Candidatus Helicobacter suis*") originating from the pig stomach. J Comp Pathol 2003; 129: 154 -160.
22. Queiroz DM, Rocha GA, Mendes EN, Lage AP, Carvalho AC, Barbosa AJ. An spiral microorganism in the stomach of pig. Vet Microbiol. 1990; 24: 199 – 204.
23. Queiroz DM, Rocha GA, Mendes EN, De Moura SB, Rocha AM, Miranda D. Association between *Helicobacter* and gastric ulcer disease of the pars esophagea in swine. Gastroenterol. 1996; 111: 19 – 27.
24. Rodríguez BJ, Aranzazu D, Giraldo GE, Álvarez LC, Lopera JA, Valencia F, Franco OI. Prevalencia de lesiones gástricas en cerdos sacrificados en la central de faenado de Medellín. Colombia. Rev Col Cienc Pec. En evaluación.
25. Rodríguez BJ, Aranzazu D, Giraldo GE, Álvarez LC, Lopera JA, Valencia F. Determinación de *Helicobacter* spp en cerdos en el departamento de Antioquia, Colombia. Rev Col Cienc Pec. En evaluación.
26. Sierra F, Pabon D. *Helicobacter pylori*: un dogma que nace. Med & Lab 1997; 7: 425 – 439.
27. Wesley YV, Suarez D. Recovery of *Helicobacter*-like organism from slaughterhouse swine. Research Investment report. 1996; 1: 1 – 6.
28. Yeoman's ND, Kolt SD. *Helicobacter heilmannii* (formerly *Gastrospirillum*): Association with pig and human pathology. Gastroenterol. 1996; 111: 244 – 247.
29. Zavros Y, Merchant JL. Modulating the cytokine response to treat *Helicobacter* gastritis. Biochem Pharm. 2005; 69: 365 – 371.