Zubía Monográfico 12 49-58 Logroño 2000

ERITEMA, NECROSIS Y LINFEDENOPATIA. UNA NUEVA ENFERMEDAD (DEBONEL) TRANSMITIDA POR DERMACENTOR MARGINATUS SULZER, 1776

JOSÉ A. OTEO REVUELTA[1]
VALVANERA IBARRA CUCALÓN[1]
JOSÉ R. BLANCO RAMOS[1]

RESUMEN

Las garrapatas duras (Ixodidae) se han convertido en los vectores de enfermedades infecciosas más importantes del mundo industrializado, habiéndose descrito en los últimos años "nuevas afecciones" como la borreliosis de Lyme o más recientemente la ehrlichiosis humana entre otras. Presentamos una afección transmitida por garrapatas con características epidemiológicas, de vector, clínicas y microbiológicas diferentes. Su vector es *Dermacentor marginatus* Sulzer, 1776. La enfermedad aparece en estaciones frías del año a diferencia del resto de las enfermedades transmitidas por garrapatas como la borreliosis de Lyme, fiebre botonosa o ehrlichiosis. Las manifestaciones clínicas tienen rasgos en común con la borreliosis de Lyme (eritema) y con rickettsiosis transmitidas por garrapatas (escara en el punto de inoculación) y la presencia de linfadenopatía regional dolorosa es la regla. En el 83% de los pacientes el lugar de la picadura y las lesiones asientan en el cuero cabelludo (rasgo diferencial con otras afecciones transmitidas por garrapatas), evolucionando la escara de forma tórpida (alopecia de más de dos meses de evolución). Estudios en el vector, y otros realizados por otros grupos de trabajo fuera de España apuntan como agente causal a una rickettsia del grupo de las fiebres manchadas denominada *Rickettsia slovaca*.

Palabras clave: Enfermedad transmitida por garrapatas. Ricketssiosis, *Rickettsia slovaca*, *Dermacentor marginatus*.

Hard ticks (Ixodidae) are the most important vector of infectious diseases in the industrialized countries. During the last years new illness such as Lyme disease or more recently human granulocytic ehrlichiosis has been described, among others.

In this article, we describe the epidemiological data, including analysis of vector, clinical and microbiological characteristics of a new tick-borne disease. Its vector is Dermacentor marginatus *Sulzer, 1776. The clinical pictures are present during the cold seasons (difference with other tick-borne disease like Lyme disease,*

1. Servicio de Medicina Interna y Enfermedades infecciosas del Hospital de La Rioja. Avda. de Viana, 1 - 26001 Logroño.

Mediterranean Spotted Fever or ehrlichiosis). Clinical findings are common to Lyme disease (erythema) and other tick-borne rickettsisosis (eschar in the point of tick-bite). It´s typical the presence of a painful enlarged regional lymph nodes. In 83% of the cases, the tick-bite and the lesions are present on scalp (differential aspect which other tick-borne diseases) which have a torpid evolution (transitory alopecia of more than two months of evolution). The studies performed in the vector, and other performed for different groups which work out of Spain, have suggested that the casual agent is a rickettsia of the spotted group fever, denominated Rickettsia slovaca.

Key words: Tick-borne diseases. Ricketssiosis, Rickettsia slovaca, Dermacentor marginatus.

0. INTRODUCCIÓN

En Marzo de 1996 uno de tantos pacientes acudió a la consulta de Medicina Interna y Enfermedades Infecciosas del Hospital de La Rioja. Había sido picado por una garrapata y el médico que lo enviaba tenía la sospecha de que se trataba de una rickettsiosis. A pesar de que la época del año no era la habitual para la fiebre botonosa, la anamnesis parecía compatible, no obstante, al llegar a la exploración nos llevamos una sorpresa. El paciente presentaba una lesión eritematosa anular similar al eritema migrans de la borreliosis de Lyme, pero en el punto de inoculación de la garrapata también podía observarse un punto de necrosis central (*tache noire*), similar al observado en la fiebre botonosa y en otras rickettsiosis del grupo de las fiebre manchadas (spotted fever group). Para más sorpresa el paciente había guardado la garrapata y no se trataba del vector de la borreliosis de Lyme (*Ixodes (Ixodes) ricinus* Linnaeus, 1746) ni del vector de la fiebre botonosa (garrapata marrón del perro o *Rhipicephalus (Rhipicephalus) sanguineus* Latreille, 1806). Se trataba de un ejemplar adulto hembra de *Dermacentor marginatus* (Sulzer, 1776), al que no se implicaba de forma clara en Europa como vector de enfermedades infecciosas para el hombre. Ante la extrañeza del caso, además de sacar suero para analizar la presencia de anticuerpos frente a los microorganismos causantes de la fiebre botonosa y de la borreliosis de Lyme, invité al paciente a la realización de una biopsia cutánea para intentar el cultivo del agente causal. Nos pusimos en contacto con el Dr. Pedro Anda (Bacteriología del Instituto de Salud Carlos III y experto en el cultivo de borrelias), sembramos la biopsia en medio de BSK (específico para Borrelias), y le enviamos la muestra en el medio y la garrapata. La búsqueda de *Borrelia burgdorferi* en la biopsia mediante cultivo, inoculación al ratón y reacción en cadena de la polimerasa (PCR) fue infructuosa. Tampoco en nuestro laboratorio del Hospital del Rioja se detectaron anticuerpos que justificaran la infección por *B. burgdorferi*, *Rickettsia conorii*, ni *Francisella tularensis*. En la garrapata tampoco se pudo amplificar secuencia genética de *B. burgdorferi*.

Personalmente (J.A. Oteo) pensaba que se trataba de una nueva enfermedad infecciosa, pero mis colegas no compartían mi opinión. Se había publicado la descripción de un eritema migrans con visualización de borrelias en la biopsia cutánea tras la picadura de un ejemplar de *D. marginatus* (Sulzer, 1776) en Bulgaria (Angelov et al., 1996), y se basaban en este antecedente. Dos años más tarde tuvimos el honor de celebrar en Haro la 1ª Reunión Nacional del Grupo de Rickettsias y Borrelias de la Sociedad Española de Enfermedades Infecciosas y Microbiología Clínica (SEIMC). Durante la misma el Profesor Raoult del Centro Nacional de Rickettsiosis de Marsella (máxima autoridad en la materia), al observar una foto de la lesión cutánea, nos apuntó la posibilidad de que se tratara de una infección por

R. slovaca. El profesor Raoult había observado un caso con algunos aspectos similares, en el que había logrado secuenciar mediante PCR esta rickettsia de la piel del paciente. Por nuestra parte recordábamos otros casos similares al apuntado por el Profesor Raoult, y teníamos la muestra de la biopsia de piel y la garrapata que había transmitido la infección congeladas. Así en colaboración con el Dr. Pedro Anda logramos secuenciar *R. slovaca* mediante una técnica de PCR en la garrapata.

En este artículo describiremos las características clínico-epidemiológicas de lo que sin duda es una nueva enfermedad infecciosa transmitida por garrapatas a la que tenemos la tentación de bautizar con las siglas DEBONEL (Dermacentor-Borne-Necrosis-Erithema-Lymphadenopaty).

1. MATERIAL Y MÉTODOS

1.1 Pacientes

1.1.1 Criterios epidemiológicos de inclusión: Individuos con enfermedad relacionada con picadura de garrapatas, no picados por garrapatas del género *Ixodes* (borreliosis de Lyme, babesiosis y ehrlichiosis) ni por *Rhipicephalus (Rhipicephalus) sanguineus* (Latreille, 1806) (fiebre botonosa), y picados por garrapatas del género *Dermacentor* (figura 1) o en una época de máxima actividad de ésta (meses fríos del año).



Figura 1: Ejemplar adulto de *Dermacentor marginatus*

Zubía Monográfico | *núm 12 (2000), pp. 49-58*
ISSN 1131-5423

1.1.2 Criterios clínicos de inclusión: Desarrollo en el punto de la picadura de una escara rodeada de un halo eritematoso tras la picadura de garrapata, que no tuvieran criterios diagnósticos de b. de Lyme, fiebre botonosa, ehrlichiosis humana, babesiosis, y/o tularemia.

1.2 Método

Estudio prospectivo y retrospectivo (archivos del Hospital de La Rioja) de los pacientes con picadura de garrapata atendidos entre enero de 1990 y diciembre de 2000.

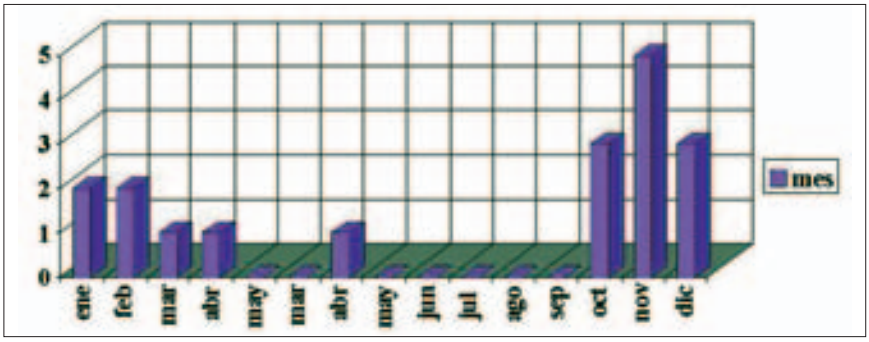

Figura 2: Distribución de casos por meses.

2. RESULTADOS

En total 18 pacientes cumplen los criterios de inclusión. En todos los pacientes se recoge el antecedente de picadura de garrapata, habiéndose identificado la picadura de *D. marginatus* (Sulzer, 1776) en el punto de aparición de la lesión cutánea en el 58%. Todos los casos se han producido en meses fríos del año (figura 2). La edad media de nuestros pacientes es de 38 años (11 a 67), 6 varones y 12 mujeres. El período de incubación ha sido de 5 días (3 a 8). Nueve pacientes reconocían que la picadura se produjo en las zonas geográficas que se señalan en la figura 3. En la misma se observa que la mayoría de los casos se han producido a un nivel medio de altitud y que muchos de ellos se han dado en el Valle del Cidacos. En todos los casos las lesiones cutáneas se han situado por encima de la cintura, y en el 83% en el cuero cabelludo, rasgo que también diferencia esta afección de otras enfermedades transmitidas por garrapatas que predominan en extremidades (figura 4). En el 100% de los casos aparece en el punto de la picadura de garrapata una escara negra, que comienza como una pápula de aspecto melicérico que se necrosa rápidamente adoptando un aspecto similar a la *tache noire* de la fiebre botonosa. En ocasiones la escara llega a ser de gran tamaño (> a 2 cm) (figura 5). En la zona periférica de la escara aparece una lesión eritematosa anular que en el 40 % llega a ser mayor de 5 cm de diámetro y que en uno de los pacientes ha llegado a medir más de 40 cm de diámetro mayor. La linfadenopatía regional es la regla (100%), siendo esta de carácter inflamatorio y dolorosa sobre todo cuando la localización es cervical. En todos los casos en los que la picadura se produjo en la cabeza, la afección se acompañó de cefalea importante, sin que en ningún caso hallamos

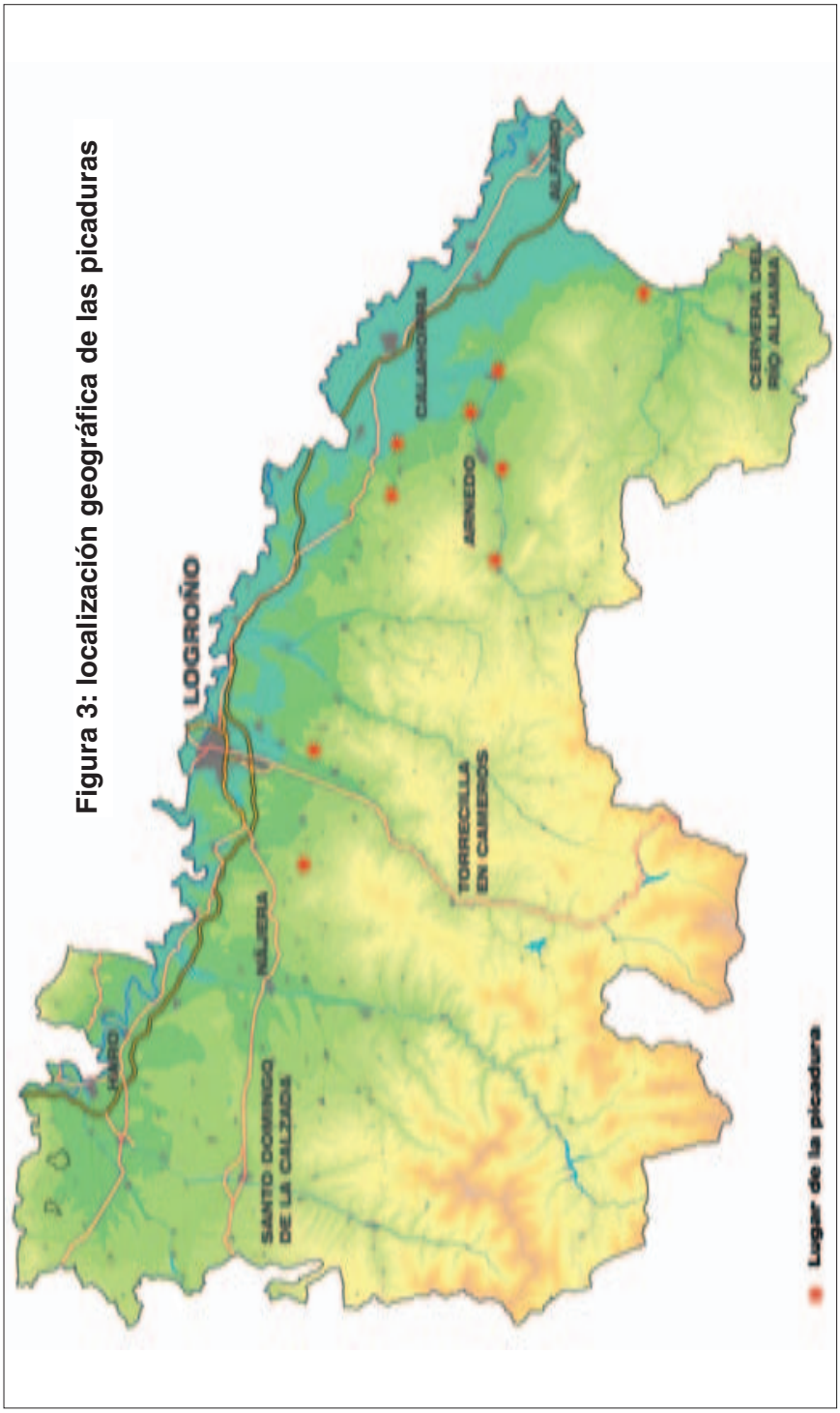

Figura 3: localización geográfica de las picaduras

Zubía Monográfico | núm 12 (2000), pp. 49-58
ISSN 1131-5423

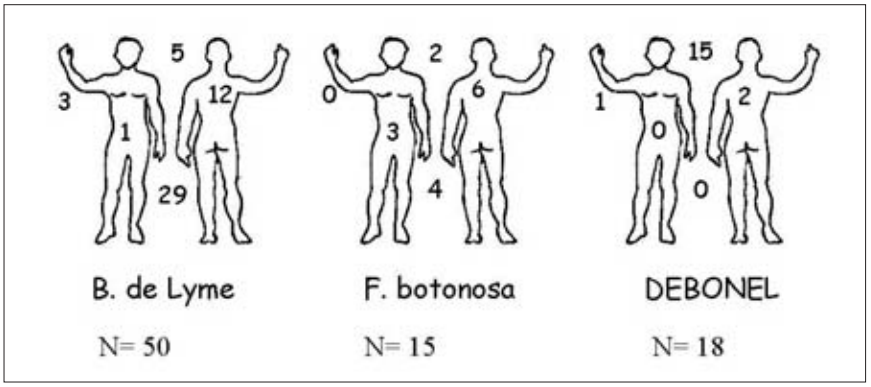

Figura 4: Localización de las lesiones en diferentes enfermedades transmitidas por garrapatas.

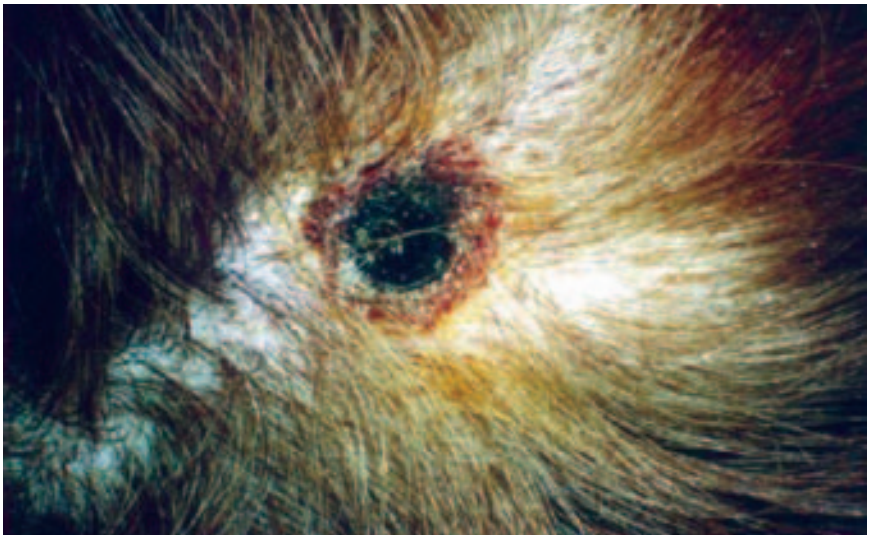

Figura 5: Escara en el punto de la picadura.

objetivado signos de irritación meningea. Hemos observado fiebre (Tª > de 37.5) en el 33 % de los pacientes, y como único rasgo analítico relevante en la bioquímica habitual la elevación de transaminasas en el 28 %.

3. DISCUSIÓN

Hace 14 años, tras diagnosticar uno de los primeros casos de b. de Lyme en España (Oteo et al., 1990), un grupo de profesionales sanitarios comenzamos a interesarnos por las enfermedades transmitidas por garrapatas en nuestro medio.

Tras años de observación y de múltiples contactos y colaboraciones nos queda la satisfacción de que desde un humilde Hospital con medios limitados, nuestro grupo de trabajo se ha convertido en una referencia obligada en enfermedades transmitidas por estos artrópodos (Oteo et al., 1991, 1992, 1996, 2000; Estrada-Peña et al., 1995) que, por diferentes motivos, se han convertido en los vectores más importantes de enfermedades infecciosas en el mundo industrializado (Oteo et al., 1995). La tenacidad y las colaboraciones nos han permitido aislar microorganismos y diagnosticar enfermedades no descritas antes en nuestro medio (Oteo et al., 1990, 1998, 2000, in press).

En el caso que nos ocupa existen datos epidemiológicos, clínicos y de laboratorio para afirmar que nos encontramos ante una nueva enfermedad transmitida por garrapatas. En la tabla 1 se pueden observar los rasgos diferenciales existentes con otras enfermedades presentes en nuestra área. En referencia a la distribución de la misma, somos conscientes de su existencia en otros países europeos (Raoult et al., 1997; Lakos et al., 1999), y por comunicaciones personales tras su divulgación en Congresos (Oteo et al., 2000), en otras regiones de España (Cataluña, Valencia, Zaragoza o Madrid, entre otras). El vector de la enfermedad, *D. marginatus* (Sulzer, 1776) (está ampliamente distribuido por Europa, y en nuestra experiencia tiene predilección por animales peludos, sobre todo jabalíes, *Sus scrufula ferus* (Linnaeus, 1758) lo que puede explicar que la mayoría de las picaduras se

TABLA 1
RASGOS DIFERENCIALES DE DEBONEL CON LA B. DE LYME Y F. BOTONOSA

ESTACIÓN	b. de Lyme (n:50)	f. botonosa (n:15)	DEBONEL (n:18)	P
Invierno	1	0	7	
Primavera	14	2	3	
Verano	22	13	0	P<0.0001
Otoño	13	0	8	

LOCALIZACIÓN	b. de Lyme	f. botonosa	DEBONEL	P
Cabeza y cuello	5	2	15	
Tronco	12	6	2	
Ext. Superior	3	0	1	P<0.0001
Abdomen	1	3	0	
Ext. Inferior	29	4	0	

VECTOR	b. de Lyme	f. botonosa	DEBONEL
Ixodes ricinus	+	-	-
R. sanguineus	-	+	-
D. marginatus	-	-	+

CLÍNICA	b. de Lyme	f. botonosa	DEBONEL
Escara	No	Sí	Sí
Rash diseminado	No	Sí	No
Erite. anular > 5 cm.	Sí	No	Sí
Linfadenopatía	Sí	Sí	Sí
Alopecia	No	No	Sí

Zubía Monográfico | núm 12 (2000), pp. 49-58
ISSN 1131-5423

produzcan en el cuero cabelludo. En nuestro medio la máxima actividad del *D. marginatus* (Sulzer, 1776) es durante los meses fríos del año, lo que se corresponde con la aparición de los casos humanos, dado el corto periodo de incubación. Este es un rasgo importante, ya que el resto de las enfermedades transmitidas por garrapatas en nuestra Comunidad se producen en primavera, verano y a principios del otoño. Otro hecho diferencial es la aparición clínica de las lesiones, que son en algunos aspectos similares a la fase precoz de la infección por *B. burgdorferi* (eritema migrans de la borreliosis de Lyme) y en otros a la fiebre botonosa. Los análisis microbiológicos también descartan estas posibilidades. Recientemente, Lakos y Raoult han secuenciado mediante la técnica de PCR en varios *R. slovaka* de muestras cutáneas (biopsias) de pacientes con estas características clínicas en Hungría (comunicación personal), pero no se ha logrado el cultivo (Lakos, 2001). Por nuestra parte no hemos podido identificar *R. slovaca* de las muestras clínicas de nuestros pacientes (también estudiadas por el Dr. Raoult en Marsella), pero en todos los ejemplares de *D. marginatus* (Sulzer, 1776) recogidos en La Rioja sobre jabalies hemos secuenciado mediante la técnica de PCR–RFLP, *R. slovaca* (datos sin publicar). No es objeto del presente trabajo hablar sobre la terapéutica pero queremos señalar que salvo en un niño que recibió josamicina, todos nuestros pacientes han sido tratados con doxiciclina (100 mg/12 horas por vía oral durante un mínimo de 14 días) evolucionando de forma satisfactoria en un tiempo variable. Así aunque la linfadenopatía regional puede tardar más de un mes en desaparecer, el dolor y las características inflamatorias mejoran con las primeras dosis de doxiciclina. Esto mismo sucede con el eritema circundante. Sin embargo la evolución de la escara cuando asienta en la cabeza es tórpida, dejando una zona de alopecia que puede tardar más de dos meses en recuperarse.

En cuanto a la denominación de la enfermedad, Lakos y Raoult utilizan el término TIBOLA (tick-borne lymphadenopathy (Lakos et al., 1999; Lakos, 2001) para referirse a pacientes con características similares en Hungría. Nosotros no somos partidarios de esta nomenclatura ya que, la linfadenopatía a la que hace referencia está presente en otras enfermedades transmitidas por garrapatas (es por lo tanto inespecífica) y TIBOLA suena parecido a EBOLA, lo cual puede alarmar a la sociedad, dado el carácter epidémico y fatal de esta última afección. Nosotros usamos las siglas DEBONEL (Dermacentor-Borne-Necrosis-Erithema-Lymphadenopathy) haciendo referencia al vector y a las manifestaciones clínicas características (Oteo et al., 2000).

4. CONCLUSIONES

Nos encontramos ante lo que podemos afirmar se trata de una nueva enfermedad infecciosa, con características epidemiológicas, clínicas y microbiológicas diferentes a las observadas hasta ahora. Se han descartado como agentes causales *B. burgdorferi, R. conorii, y F. tularensis*, y el mejor candidato como agente causal es *R. slovaca*, rickettsia del grupo de las fiebres manchadas ampliamente distribuida por Europa en su vector (*D. marginatus* Sulzer, 1776). Esta rickettsia es muy difícil de cultivar de muestras clínicas, y por ahora solo se ha logrado secuenciar parte de su ADN. Quedan muchas dudas que despejar y un interesante campo de investigación.

5. AGRADECIMIENTOS

Al Dr. Víctor Martínez de Artola por su fiel y continua colaboración y asesoramiento. A todos los miembros del Servicio de Laboratorio Central del Hospital de La Rioja. A los compañeros del Servicio de Medicina Interna del Hospital de La Rioja. Sin ellos hubiera sido imposible alcanzar y continuar con nuestros objetivos.

6. BIBLIOGRAFÍA

Angelov, L., Dimova, P., Berbencova, W., 1996. Clinical and laboratory evidence of the importance of the tick *D. marginatus* as a vector of *B. burgdorferi* in some areas of sporadic Lyme disease in Bulgaria. Eur J Epidemiol. (12), 449-506.

Estrada-Peña, A., Oteo, J.A., Estrada-Peña, R., Gortazar, C., Osácar, J.J., Moreno, J.A., Castellá, J., 1995. *Borrelia burgdorferi* in ticks (*acari: Ixodidae*) from two different foci in Spain. Exp Acarol. (19), 173-180.

Lakos, A., Raoult, D., 1999. Tick-borne lymphadenopathy (TIBOLA) a *Rickettsia slovaca*_infection?. In: Didier Raoult and Philippe Brouqui. Rickettsiae and Rickettsial Diseases at the turn of the third millenium. Elsevier, 258-261.

Lakos, A., 2001. Tick-borne Llymphadenopathy (TIBOLA). Clin Microbiol Infect. (7s1), 31.

Oteo, J.A., Martínez de Artola, V., Maraví, E., Eiros, J.M., 1990. Lyme disease and uveitis. Ann Intern Med. (112), 883.

Oteo, J.A., Maraví, E., Martínez de Artola, V., Antuñano, P., 1990 Parálisis por mordedura de garrapata. Med Clin (Barc). (94), 275-276.

Oteo, J.A., Martínez de Artola, V., Casas, J.M., 1991. Lyme disease in outdoor workers: risk factors, preventive measures and tick removal methods. Am J Epidemiol. (133), 754.

Oteo, J.A., Martínez de Artola, V., Casas, J.M., Lozano, A., Fernández-Calvo, J.L., Grandival, R., 1992. Epidemiology and prevalence of seropositivity against *Borrelia burgdorferi* antigen in La Rioja, Spain. Revue d'Épidémiologie et Santé Publique (Paris). (40): 85-92.

Oteo, J.A., Estrada-Peña, A., 1992. Babesiosis humana. Estudio de vectores. Enf Infecc Microbiol Clin. (10), 466-469.

Oteo, J.A., 1995. Cien años de enfermedades transmitidas por garrapatas (*Ixodoidea)*. Rev Clin Esp. (195), 1-2.

Oteo, J.A., Estrada-Peña, A., Ortega, C., Martínez de Artola, V., 1996. Mediterranean spotted fever. A preliminary tick field study. Eur J Epidemiol. (12), 475-478.

Oteo, J.A., Backenson, P.B., Vitutia, M.M., García-Moncó, J.C., Rodriguez, I., Escudero, R., Anda, P., 1998. Use of the C3H/He Lyme disease model for the recovery of *Borrelia garinii* from erythema migrans lesions. Reserch in Microbiology. (149), 39-46

Oteo, J.A., Blanco, J.R., Martínez de Artola, V., Grandival, R., Ibarra, V., Dopereiro, R., 2000. Eritema migratorio (Borreliosis de Lyme). Características clínico-epidemiológicas de 50 casos. Rev Clin Esp. (2), 57-59.

Oteo, J.A., Blanco, J.R., Martínez de Artola, V., Ibarra, V., 2000. First report of human granulocytic ehrlichiosis from Southern Europe (Spain). Emerg Infect Dis. (6), 430-432.

Oteo, J.A., Blanco, J.R., Ibarra, V., Martínez de Artola, V., 2000. Escara, eritema y linfadenopatía por *Dermacentor marginatus*. ¿Una nueva enfermedad transmitida por garrapatas?. Enf Infecc Microbiol Clin. (18), 133.

Oteo, J.A., Gil, H., Barral, M., Pérez, A., Jiménez, S., Blanco, J.R., Martínez de Artola, V., García, A., Juste, R., (in press). Presence of granulocytic ehrlichia in ticks and serologic evidence of human infection in La Rioja, Spain, Epidemiol Infect..

Raoult, D., Berbis, P., Roux, V., Xu, W., Maurin, M., 1997. A new tick-transmited disease due to *Rickettsia slovaca*. Lancet. (350), 112-113.