

PRESENTACIÓN DE CASO

Fibroleiomiosarcoma de mama en hombre. Presentación de un caso.

Breast Fibroleiomysarcoma in Male. A Case Presentation

Dra. Lidia Torres Aja,⁽¹⁾ Dr Julián Viera Llanes,⁽²⁾ Dra. Magalys Oliver.⁽²⁾

¹ Especialista de II Grado en Cirugía General. Diplomada en Mastología Superior. Profesor Auxiliar. ² Especialista de II Grado en Anatomía Patológica. Profesor Asistente. Hospital Universitario "Dr. Gustavo Aldereguía Lima" Cienfuegos.

RESUMEN

Se hace la presentación del primer sarcoma mixto de mama en hombre, operado en nuestra provincia en los 27 años de fundado nuestro hospital "Dr. Gustavo Aldereguía Lima" de Cienfuegos, diagnosticado en un paciente de 46 años, procedente del municipio de Cienfuegos, mediante la biopsia por parafina practicada en el departamento de Anatomía Patológica de nuestro Centro. Consideramos de relevante importancia científica la presentación de este caso, pues no se conocen referencias de ningún otro caso similar en nuestra provincia, ni de las otras provincias del país.

Palabras clave: LEIOMIOSARCOMA (diag) (cirug), SARCOMA (diag) (cirug), NEOPLASMAS DE LA MAMA (diag) (cirug).

ABSTRAC

The first case of breast mixed carcinoma in male is presented and surgically operated in our university hospital "Dr. Gustavo Aldereguía Lima" in Cienfuegos, Cuba. It has been the first case in 27 years diagnosed to a 46 year old patient who lives in Cienfuegos city by means of a paraffin biopsy. It was performed in the pathologic anatomy department of our institution. The presentation of this case is considered of great scientific importance due to there is no other reference of a case like this before in our province or in any other of our country.

Key words: LEIOMYOSARCOMA (diag) (cirug), SARCOMA (diag) (cirug), BREAST NEOPLASMS (diag)(cirug).

INTRODUCCIÓN

El sarcoma de mama fue descrito por Chibelius en 1828 ⁽¹⁾. Estas neoplasias representan menos del 1 % de las neoplasias mamarias ^(2,3) y menos del 5 % de todos los sarcomas de tejidos blandos

⁽³⁾. La incidencia anual en los Estados Unidos de América es aproximadamente de 17,5 nuevos casos por millón de mujeres ^(1,3). Existen tres tipos histológicos de tumores dentro de la categoría de sarcomas mamarios: el cistosarcoma filodes (el más frecuente), los angiosarcomas y un grupo heterogéneo de sarcomas estromales primarios ^(1,3). La inexistencia de amplias series de sarcomas mamarios ha impedido llegar a conclusiones terapéuticas y pronósticas ⁽¹⁾.

El diagnóstico de neoplasia mesenquimal primaria debe ser realizado tras identificar la inexistencia de un componente epitelial. Los estudios inmunohistoquímicos son actualmente de gran ayuda. La diferenciación entre las distintas variedades de sarcoma es en ocasiones muy compleja.

Berg et al.⁽⁴⁾ proponen la denominación "sarcoma estromal" para encuadrar a un grupo homogéneo de neoplasias mesenquimales de la mama y así distinguirlas de los cistosarcomas, tumores formados a partir del estroma periductal y perilobulillar con respuesta hormonal. Los tumores encuadrados bajo la denominación sarcoma estromal de mama son el fibrosarcoma, el liposarcoma ⁽⁵⁾ o histiocitoma fibroso maligno, y un grupo de tumores indiferenciados no clasificables. Quedan excluidos de dicho grupo los angiosarcomas y los sarcomas que presenten diferenciación ósea, cartilaginosa o muscular ⁽⁶⁾. Dentro de los sarcomas mamarios, la variedad estromal es muy infrecuente ^(1,2).

La presentación clínica habitual del sarcoma mamario es en forma de tumoración mamaria indolora, móvil y habitualmente de gran tamaño. No es frecuente la aparición de secreción por el pezón, infiltración de la piel o ganglios axilares palpables, datos habituales en neoplasias mamarias del mismo tamaño que presentan habitualmente los sarcomas. Su crecimiento suele ser

Recibido: 20 de abril de 2007 **Aprobado:** 23 de junio 2007

Correspondencia:

Dra. Lidia Torres Aja.
Servicio de Cirugía
Hospital Universitario "Dr. Gustavo Aldereguía Lima" Cienfuegos.
Calle 51-A y Ave 5 de Septiembre.
Email: editorial@jagua.cfg.sld.cu

rápido y la incidencia máxima de aparición se produce entre los 40 y los 60 años⁽³⁾. La afectación inicial de los ganglios axilares es muy infrecuente, pero en la etapa final de la enfermedad, la presencia de adenopatías axilares es habitual⁽³⁾.

El diagnóstico se basa en la ecografía y la mamografía, pero debido a la ausencia de espiculaciones o calcificaciones tumorales, este tumor puede ser confundido con una lesión benigna^(2,3). La biopsia por aspiración con aguja fina (BAAF) tampoco es muy efectiva⁽²⁾. Sólo la biopsia de la tumoración nos informa correctamente de las características de la lesión, de su tipo histológico y del grado de diferenciación.

Aunque el tratamiento quirúrgico de los sarcomas mamarios difiere según la variante histológica, la mastectomía sin linfadenectomía es la técnica más recomendada y generalizada^(1,7). La resección con márgenes libres de tumor parece ser tan efectiva como la mastectomía, especialmente en los casos de cistosarcoma filodes; por ello, la realización de técnicas conservadoras, sobre todo en esa variedad, ha aumentado en los últimos años⁽⁸⁾. El problema técnico es que un tumor, habitualmente grande, implica que su resección con márgenes acabe convirtiéndose en un gran porcentaje de casos, en una mastectomía⁽⁹⁾. Debido a la inexistencia de lesiones multicéntricas, ciertos autores apoyan también la realización de una mastectomía subcutánea. La linfadenectomía no parece ser estrictamente necesaria en las pacientes sin ganglios clínicamente positivos,⁽⁹⁾ ya que la afectación axilar inicial, como hemos citado, es muy infrecuente. Sobre la variedad estromal, Berg et al. el único autor que hace una propuesta específica y propugna la realización de una mastectomía simple⁽⁴⁾.

La utilización de radioterapia adyuvante postoperatoria en el sarcoma mamario, parece mejorar ligeramente el control local de la enfermedad,^(1,10) en especial en las lesiones de alto grado, pero no incrementa la supervivencia. El tratamiento con quimioterapia es controvertido y parece estar indicado sólo en las lesiones de gran tamaño o alto grado⁽¹⁻³⁾.

La supervivencia viene marcada por el tamaño y el grado de diferenciación. En la serie de Anderson, los tumores de menos de 5 cm presentan una mayor supervivencia y un período más largo libre de enfermedad⁽¹⁾; en la serie de McGregor et al., el grado de diferenciación se relaciona con la aparición de recidiva metastásica, pero no parece predecir la posibilidad de recidiva local⁽²⁾. El riesgo de recidiva local de la enfermedad es igual tras mastectomía, que tras resección con márgenes adecuados^(8,9).

PRESENTACIÓN DEL CASO

Se trata de un paciente masculino de 46 años de edad, procedente de la ciudad nuclear en el área de salud VI, del municipio de Cienfuegos, que

como antecedente de salud refiere que desde hace dos meses notó un abultamiento en la mama izquierda, el cual fue creciendo muy rápido y que en los últimos días le comenzó a supurar un líquido fétido, por lo cual decidió acudir al médico de su consultorio, el cual lo remitió al hospital provincial. A su llegada a nuestro Centro, se constató una tumoración ulcerada que ocupaba toda la mama izquierda, sin adenopatías axilares. Se discutió en la consulta multidisciplinaria de mastología, donde se definió como una tumoración maligna de la mama en etapa muy avanzada; sin embargo, no fue posible realizarle la biopsia por aspiración con aguja fina para determinar si se trataba de un carcinoma o un sarcoma, debido al estado de ulceración y abcedación. Por ello, se decidió realizar mastectomía total de Madden con fines paliativos, para proceder luego a la terapéutica adyuvante de la cirugía, una vez definido el tipo histológico del tumor por la biopsia por parafina a la pieza quirúrgica. Una vez realizada la mastectomía, el paciente evolucionó satisfactoriamente, siendo egresado dos días después de la intervención.

El informe del Departamento de Anatomía Patológica, definió el tumor como un fibroleiomiosarcoma de mama, tumor sarcomatoso mixto (figuras 1, 2 y 3). Actualmente, el paciente tiene un año y medio de operado, y se encuentra vivo, pero con metástasis hepática, lo cual hace muy sombrío su pronóstico mediano.

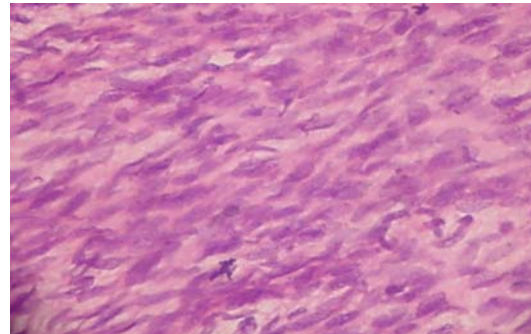


Figura 1. Se observa la fibra muscular lisa con fibrosis intersticial.

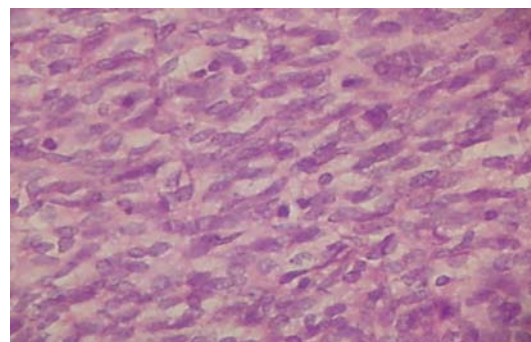


Figura 2. Se observa alargamiento de las células del músculo liso.

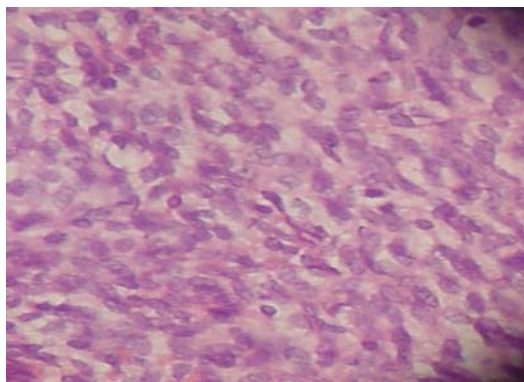


Figura 3. Se observa alargamiento de la fibra muscular lisa con fibrosis intersticial y mitosis.

DISCUSIÓN DEL CASO

Lo más infrecuente de nuestro caso es su naturaleza mixta: fibro y leiomiomasarcoma. Recientemente fue publicado un estudio de cánceres de mama en hombre, que durante 25 años se operaron en nuestro hospital, el cual aportó que en ese período solo fueron tratados dos sarcomas en hombre: un leiomasarcoma y este caso, que hoy presentamos⁽¹⁾.

La recidiva es muy frecuente, especialmente en los tumores grandes e indiferenciados y en la variedad estromal⁽¹⁾, y suele producirse, como en nuestro caso, de manera precoz, ya que ocurre en el 64 % de las pacientes durante el primer año⁽³⁾. Las localizaciones donde más frecuentemente recidivan los sarcomas mamarios es a nivel local (cicatriz) y pulmonar⁽³⁾.

Podemos concluir que los sarcomas mamarios son tumoraciones infrecuentes, que en un principio pueden parecer radiológicamente tumoraciones benignas, que presentan una alta capacidad de recidivar a nivel local y metastatizar a distancia, a las que se pueden aplicar técnicas conservadoras si los márgenes quirúrgicos son adecuados, y en las que la cirugía es la base del tratamiento, ya que los tratamientos adyuvantes (radioterapia y quimioterapia) están aún en fase experimental.

Finalmente, la no existencia en los trabajos que revisamos, tanto nacionales como internacionales, sobre todo de América Latina y España, de publicaciones de sarcoma mixto de mama en hombre, hace que consideremos este caso como

base de aprendizaje y experiencia para nuestro personal de salud.

REFERENCIAS BIBLIOGRAFICAS

1. Gutman H, Pollock RE, Ross MI, Benjamin RS, Johnston DA, Janjan NA, Romsdahl MM. Sarcoma of the breast; implications for the extent of therapy. The M.D. Anderson experience. *Surgery*. 2004;116:505-509.
2. McGregor GI, Knowling MA, Este FA. Sarcoma and Cistosarcoma Phyllodes tumors of the breast. A retrospective review of 58 cases. *Am J Surg*. 2004;167:477-480.
3. Moore MP, Kinne DW. Breast sarcomas. *Surg Clin North Am*. 2005;76:383-392.
4. Berg JW, Decosse JJ, Fracchia AA, Farrar JJ. Stromal sarcoma of the breast: a unified approach to connective tissue sarcoma other than Cistosarcomas Phyllodes. *Cancer*. 2002;15:418-422.
5. Vázquez Ruiz J, Ruiz Taboada J, Ferri Candela ML, Mera Velasco S, Aranda López FI et al. Liposarcoma de mama: aportación de dos nuevos casos y revisión de la bibliografía. *Cir Esp*. 2002;59:523-526.
6. Subhi-Issa Ahmad I, Vera Roman JM, Folch A. Sarcoma mamario con osteoide y células gigantes: osteosarcoma de mama. *Cir Esp*. 2004;56:340-342.
7. Taghian A, de Vathaire F, Terrier P. Long term risk of sarcoma following radiation treatment of breast cancer. *Int J Radiat Oncol Biol Phys*. 2001;21:367-377.
8. Callery CD, Rosen PP, Kinne DW. Sarcomas of the breast: a study of 32 patients with reappraisal of classification and therapy. *Ann Surg*. 2005; 201:527-532.
9. Smola MG, Ratschek M, Amann W. The impact of resections margins in the treatment of primary sarcomas of the breast. *Eur J Surg Oncol*. 2003;19:61-69.
10. Johnstone P, Pierce L, Merino M. Primary soft tissue sarcoma of the breast: local-regional control with postoperative radiotherapy. *Int J Radiat Oncol Biol Phys*. 2003;27:671-675.
11. Torres Aja L. Afecciones malignas de la mama en hombre. Estudio de veinticinco años [Serie en Internet]. 2007[citado: 13 de febrero de 2007]; 5(1): [aprox.: 11 p.]. Disponible en: www.medisur.cfg.sld.cu.