

PRESENTACION DE CASO

Cistosarcoma phyllodess. Presentación de un caso

Cystosarcoma phyllodess. Case presentation

Dra. Lidia Torres Aja

Especialista de I Grado en Cirugía General. Profesor Instructor.

RESUMEN

Se presenta una paciente de 12 años de edad, con tumor de mama izquierda, de 11,7 cms, de crecimiento rápido, sin otra sintomatología acompañante, el cual fue diagnosticado como cistosarcoma phyllodess benigno.

En los veinticinco años de existencia de nuestro hospital, es el primer tumor phyllodes detectado en niña, por lo que se considera un caso curioso e interesante, que puede enriquecer la experiencia de otros profesionales de la salud.

Palabras clave: Tumor filodo (diag), Neoplasias de la mama (diag), niño

ABSTRACT

A 12 year-old patient is presented, with tumor of the left breast of 11,7 cms, of quick growth, without another accompanying sintomatology, which was diagnosed as cystosarcoma phyllodess benign.

In the twenty-five years of existence of our hospital, it is the first tumor phyllodes detected in girl, for that is considered a curious and interesting case that can enrich the experience of other professionals of the health.

Key words: Phyllodes tumor (diag), Breast neoplasms (diag), Child

INTRODUCCIÓN

El tumor phyllodes es una lesión tumoral de carácter fibroepitelial, relativamente infrecuente. ⁽¹⁾

Representa el 1,5 de todos los tumores mamarios.

Se presenta frecuentemente en la cuarta década de la vida, siendo muy rara su aparición en la niñez. Su curso evolutivo es casi siempre benigno, aunque un por ciento

pequeño puede presentar grados de malignidad. Puede recidivar localmente y más infrecuentemente producir diseminación metastásica. ^(1,2)

Se clasifican en tres grupos conocidos como: tumores phyllodes benignos, phyllodes malignos y borden line. También pueden denominárseles tumor phyllodes I, II y III respectivamente. ⁽³⁾

PRESENTACIÓN DEL CASO

Paciente femenina de 12 años de edad, residente en la ciudad de Cienfuegos, que acudió a la consulta de mastología provincial por presentar tumoración que ocupaba, prácticamente, toda su mama izquierda, sin otra sintomatología acompañante y el cual, según refirió la madre, ha tenido un crecimiento muy rápido. (Figura 1)

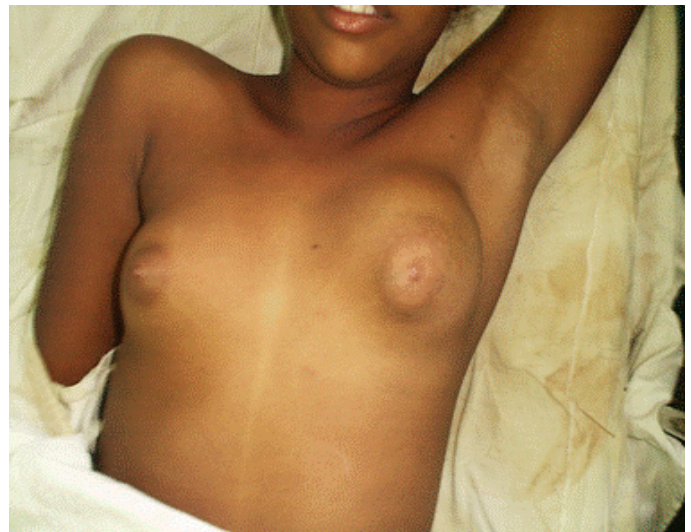


Figura No. 1. Paciente con tumor en mama izquierda

Recibido: 25 de marzo de 2006;

Aprobado: 16 de mayo de 2006.

Correspondencia

Dra. Lidia Torres Aja

Servicio de Cirugía. Hospital Universitario de Cienfuegos.

Calle 51 A y Ave 5 de septiembre

Cienfuegos, 55100

Se le realizaron estudios ultrasonográficos, biopsia por aspiración con aguja fina (BAAF) y se decidió su intervención quirúrgica. Luego se procedió a la exéresis

del tumor de 11,7 cms, que fue informado por el Departamento de Anatomía Patológica de nuestro centro, como un tumor phyllodes benigno. (Figuras 2, 3 y 4)

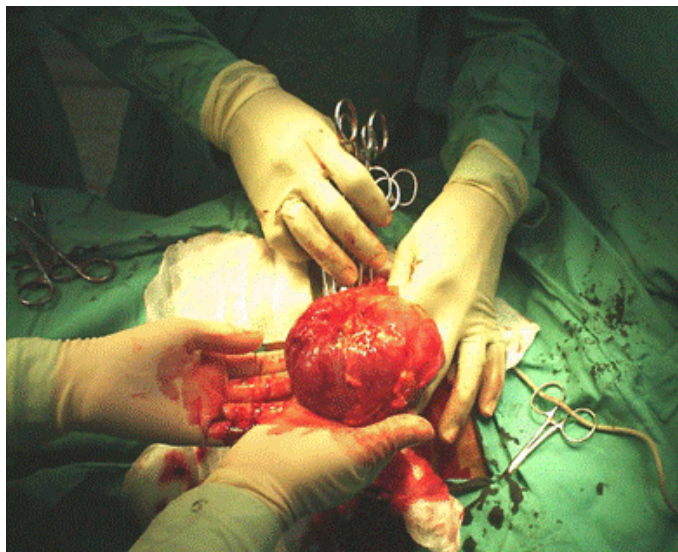


Figura No.2. Exéresis del tumor

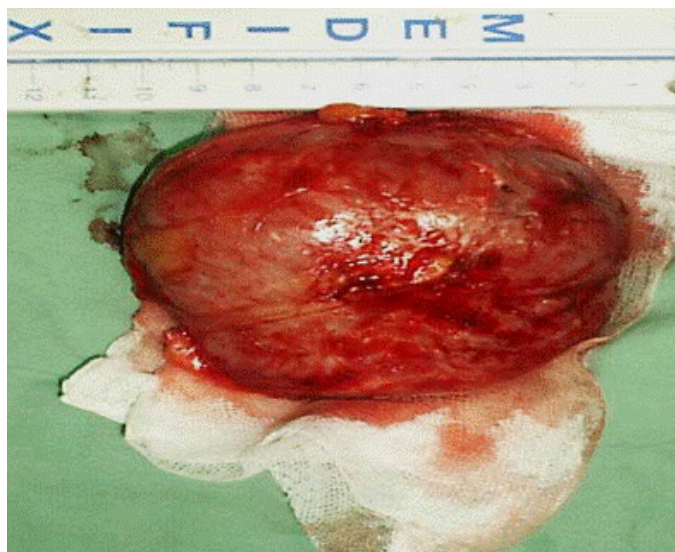


Figura No. 3. Tumor phyllodes benigno

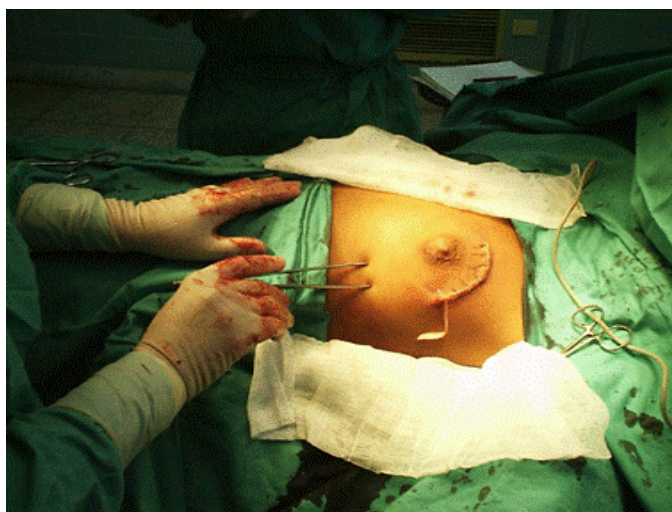

Figura No. 4. Acto quirúrgico terminado

La paciente evolucionó satisfactoriamente y fue dada de alta a los dos días de su operación. En las consultas externas posteriores al egreso, no presentó ninguna complicación.

DISCUSIÓN

Los tumores phyllodes, como los fibroadenomas, nacen del estroma intralobulillar. Aparecen 10 ó 20 años más tarde que la edad de aparición de los fibroadenomas, a partir de la cuarta década de la vida. ⁽¹⁾

Para designar estos tumores, a veces se utiliza el término de cistosarcoma phyllodes; sin embargo la mayoría de ellos se comportan de una forma relativamente benigna. Su tamaño varía desde unos pocos centímetros, hasta lesiones masivas que afectan

toda la mama. Tiene un período inicial de crecimiento lento y en un segundo período el crecimiento es más rápido. Los que alcanzan grandes volúmenes, son con frecuencia lobulados, debido a la presencia de nódulos de estroma proliferante revestidos por epitelio. ^(3,4)

Los tumores phyllodes se diferencian de los fibroadenomas, en que estos últimos son mucho más frecuentes, por la celularidad mayor del phyllodes, el índice mitótico, el pleomorfismo nuclear y el crecimiento excesivo del estroma y de los bordes infiltrantes. ⁽⁵⁾

El tumor en el caso presentado, tiene todas las características del tumor phyllodes, tanto clínicas como anatomopatológicas; solo se destaca como dato curioso y extremadamente infrecuente su presentación en una niña de 12 años.

REFERENCIAS BIBLIOGRÁFICAS

1. Martínez García A, Rodríguez Prieto M, Carbonell Alberola C, Semper Vera FJ. Tumor Phyllodes asociado a neoplasia lobulillar con receptores estrogénicos en pacientes posmenopáusicas. Rev. Senología y Patol Mam. 1998; 11 (1): 27-32.
2. Rodríguez Oliver A J, Sanabria C, Marcos A, Monjan S, Calderón M A, Gómez T. Tumor Phyllodes de la mama. Problemas de su diagnóstico. Rev. Senología y Patol Mam. 1996; 9 (1).
3. Mariño ML, Polo A, Mendoza E, Carmean P, Barreras J. Cystosarcoma Phyllodes de mama. Estudio clínico y patológico. Rev Senología y Patol Mam. 1991; 4 (5): 256-261.
4. Ruiz García N, Tardío JC, Mata M, Medina M, Segura C. Importancia de los márgenes de resección en el tratamiento quirúrgico del tumor Phyllodes. Presentación de un caso. Rev Senología y Patol Mam. 1999; 12 (3):144-146.
5. Sancho Merle F, Vázquez Alvadalejo C, Vera-Sempere FJ. Actitud terapéutica ante el tumor phyllodes de la mama. Rev. Quir. Esp. 1984; 3 (11): 236-241.